

## Akrilatna ploča kao estetska korekcija u parodontalnoj kirurgiji\*

B. TOPIĆ I Z. MARJANOVIĆ

U parodontološkoj terapiji, kirurške tehnike se upotrebljavaju za eliminaciju patoloških prostora između mekih i tvrdih tkiva parodontacija i uspostavljanje fiziološke morfe parodontacija. Kategoriji parodontalne kirurgije pripadaju:

- subgingivalna kiretaža
- gingivektomija
- gingivoplastika
- osealna kirurgija
- mukogingivalna kirurgija
- različite modifikacije flapa.

Subgingivalnom kiretažom odstranjuje se upalno i nekrotično tkivo pravog džepa, čija dubina iznosi do 4 mm. Time se postiže da koagulum u džepu prolazi fazu organizacije, iz čega rezultira da se novi epitelni pripoj postavi cervikalnije. To se dešava uz pretpostavku dobrog biološkog potencijala cementa. Subgingivalna kiretaža je granična metoda između konzervativnih i kirurških tretmana u parodontologiji (R a m f j o r d i s a r.<sup>1</sup>, 1968).

Gingivektomijom se odstranjuje meko tkivo džepa. Indicirana je za suprakostane džepove.

Gingivoplastikom se uspostavlja normalna arhitektura i poboljšava oblik mekih tkiva (W a d e<sup>2</sup>, 1965).

Promjene u alveolarnoj kosti kod parodontalnih oboljenja su ili destruktivne, ili produktivne prirode. Osealna kirurgija korigira deformitete koštanih džepova, težeći da uspostavi što funkcionalniju arhitekturu alveolarne kosti. Pri tome se služi osteoplastikom i osteotomijom (C r o s s<sup>3</sup>, 1957, O c h s e n b e i n<sup>4</sup>, 1958, G o l d m a n i C o h e n<sup>5</sup>, 1958).

Mukogingivalna kirurgija je područje parodontalne kirurgije i vezano je za liječenje morfoloških odstupanja pripojene gingive i njenog odnosa prema koštanoj (alveolarnoj) potpori, alveolarnoj sluznici i dubini vestibularnog forniksa. Muko-gingivalno-kirurški tretmani izvode se na kompleksu tkiva različite prirode (epitel, kost, vezivno tkivo, cement), s ciljem izlječenja bolesti, što patofiziološki komplicira problem.

\* Ovaj je rad pročitán na Simpoziju stomatologa Slavonije i Baranje, u Osijeku, jeseni 1973.

Zbog toga mukogingivalna kirurgija ima kompleksno značenje u parodontološkoj terapiji. Ona je u posljednjih petnaestak godina unaprijedila terapiju parodontalnih oboljenja.

Flap operacijom odvoji se meko tkivo od zuba i kosti i postavi se u različitu poziciju u odnosu na njegovo prekirurško stanje, obično nekoliko milimetara aplikalnije ili lateralno (W a d e<sup>6</sup>, 1966, 1973 i Z a m e t<sup>7</sup>, 1969).

K r a m e r i K o h n<sup>8</sup> (1966) baziraju klasifikaciju parodontalne kirurgije na stanju kirurške rane, tj. je li otvorena ili zatvorena, odnosno na njenom zacjeljenju per primam, per secundam i kombinirano.

Kod pomjerenja režnja prema apikalno obično dolazi do izrazitog produženja kliničke krune. Povećana klinička kruna u vidljivom zubnom sektoru izgleda neestetski, jer mijenja klasičnu morfologiju anatomske krune. Kad se nađu navedene promjene u području gornjih frontalnih zubi, uz nepovoljan položaj gornje usne, pacijent ima vrlo neprijatan osjećaj vanjskog izgleda. Koliko estetski znače gornji frontalni zubi, kad se harmonično uklapaju u fizionomiju glave i lica, nema potrebe naglašavati. U svakom stomatološkom tretmanu moraju se respektirati aksiomi funkcije, higijene i estetike. Parodontalna kirurgija bazira svoj rad na tim aksiomima. Često se dešava da se kad je destruiran parodontacij gornjeg frontalnog sektora ne mogu, tretmanom parodontalne kirurgije, postići i estetski zahtjevi. Zbog toga se koriste različite protetske konstrukcije, uz bogat estetski izbor protetskih materijala, da bi se napravile određene korekcije, u smislu imitacije gingivalne sluznice, čime se u pacijenata postiže zadovoljstvo zbog vanjskog izgleda.

U ovom se radu prikazuje slučaj, gdje je poslije kirurškog parodontalnog tretmana bilo potrebno akrilatnom pločom izvršiti korekciju, u smislu gingivalne imitacije

Pacijentica S. R., stara 39 godina, intelektualka — domaćica, supruga jugoslavenskog diplomate, majka dvoje djece.

Značajno u medicinskoj anamnezi je to, da boluje 15 godina od lupusa erythematodesa. Manifestacije lupusa su na koži glave, u blizini ušne školjke i oralne sluznice. Oralna higijena je primjerna. Zubalo sanirano, dva mosta 4—7 gore lijevo i 5—8 dolje desno, + 3 jacket navlake. Pacijentica 4 godine ima krvarenje desni kod pranja zubi, povremeno se javlja supuracija, naročito u području gornjih frontalnih zubi, neprijatan zadah iz usta ujutro, sladunjav okus.

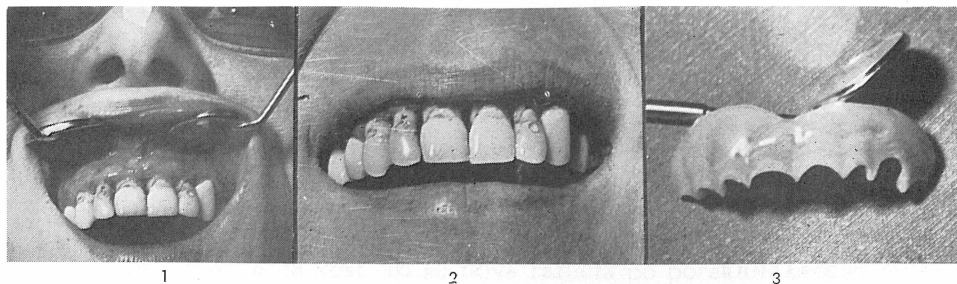
Pregledom parodontacija nađeno je da je gingiva intenzivno crvena, povećana, mekane konzistencije, sa očuvanim kontinuitetom epitela. Dubina džepova na mezijalnim i distalnim stranama gornjih frontalnih zubi između 5 i 9 mm, klimavost zubi II<sup>o</sup>.

Poslije tretmana »Cavitronom« i »Emdom« i uzimanja himorala 6 dana, izvršena je operacija sa apikalnom repozicijom režnja gore od očnjaka do očnjaka. Nakon operacije stavljen je zavoj od coe-pack paste. Nakon 7 dana je skinut zavoj i odstranjeni su šavovi. Klinički izgled operiranog područja je zadovoljavao. Pacijentici su data uputstva za oralnu higijenu.

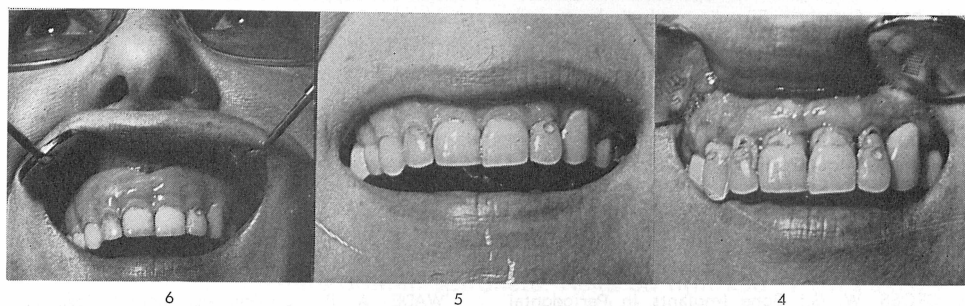
Sutradan je pacijentica došla vrlo uzrujana, nezadovoljna estetskim izgledom operativnog područja, zahtijevajući da joj se zubi ekstrahiraju i napravi imedijalni protetski rad. U takvoj je situaciji odlučeno da joj se napravi akrilatna ploča, uz uvjet da je nosi samo kad se nalazi izvan kuće i u društvu.

Pacijentica je obučena u manipulaciji pločam, dobila je uputstva za higijenu ploče. Na kontrolnom pregledu za dva dana bila je vrlo zadovoljna izgledom. Budući da je pacijentica morala putovati, poručena je za kontrolu u vremenu od 3 do 6 mjeseci. Pacijentica je došla na kontrolu nakon 5 mjeseci. Dubina džepova je bila do 3 mm.

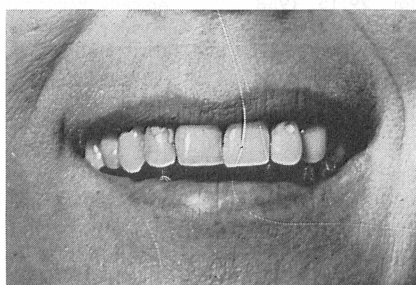
Pacijentica je izjavila da je vremenom sve manje i manje nosila akrilatnu ploču i da je u posljednjih mjesec dana nije stavljala u usta, jer je zadovoljna izgledom tog područja i bez akrilatne ploče, s kojom nema poteškoća u rukovanju.



Sl. 1. Izgled operativnog područja nakon 8 dana. — Sl. 2. Linija smijeha. — Sl. 3. Akrilatna ploča.



Sl. 4. Akrilatna ploča u ustima. — Sl. 5. Akrilatna ploča prekrivena usnom u položaju linije smijeha. — Sl. 6. Izgled gingive 5 mjeseci nakon operacije.



Sl. 7. Linija smijeha bez ploče.

U ovom je slučaju flap operacija bila indicirana i zato ju je trebalo izvesti. Akrilatna ploča, koja se može nositi i stalno, u ovom je slučaju bila značajna za psihičku adaptaciju pacijentice.

## S a ž e t a k

Pacijentica je bila nezadovoljna svojim izgledom, poslije izvođenja operacije sa apikalnom repozicijom reznja.

Napravljena je akrilatna ploča (u području gornjih frontalnih zubi) kao estetska korekcija tog područja.

Pacijentica je nosila akrilatnu ploču samo izvan kuće i u društvu.

Nakon 4 mjeseca pacijentica se psihički adaptirala na svoj izgled i bez akrilatne ploče.

## S u m m a r y

### ACRYLIC PLATE AS AN AESTHETIC CORRECTION IN PARODONTAL SURGERY

One of our female patients was dissatisfied with her looks after surgery with apical reposition of the flap.

An acrylic plate was made for this patient in the region of the upper frontal teeth as an aesthetic correction

The patient wore the acrylic plate only when leaving the house and while having company.

After 4 months the patient adjusted emotionally to her looks even without acrylic plate.

## Z u s a m m e n f a s s u n g

### DIE AKRYLATPLATTE ALS ÄSTHETISCHE KORREKTUR IN DER PARODONTALEN CHIRURGIE

Nach durchgeführter Operation mit apikaler Reposition des Lappens war die Patientin unzufrieden mit ihrem Aussehen. Für die aesthetische Korrektur wurde der Patientin eine Akrylatplatte im Gebiet der oberen Frontzähne angefertigt, welche sie nur in Gesellschaft und ausserhalb des Hauses trug.

Nach vier Monaten hatte sich die Patientin an das Aussehen auch ohne Akrylatplatte adaptiert.

## LITERATURA:

1. RAMFJORD, S. P., NISSE, R. R., SHICK, R. A., COOPER, H.: Subgingival Curettage Versus Surgical Elimination of Periodontal Pockets, J. Periodontol., 39:167, 1968
2. WADE, A. B.: Basic Periodontology, John Wright and Sons, Bristol, 1965
3. CROSS, W. G.: Bone Implants in Periodontal Disease — A Further Study, J. Periodontol, 24:184, 1957
4. OCHSENBEIN, C.: Osseous Resection in Periodontal Surgery, J. Periodontol., 29:15, 1958
5. GOLDMAN, H. M., COHEN, D. W.: The Infra-bony Pocket, Classification and Treatment, J. Periodontal., 29:272, 1958
6. KRAMMER, M. G., KOHN, J. D.: A Classification of Periodontol Surgery: An Approach Based on Tissue Coverage, Periodontics, 4:80, 1966
6. WADE, A. B.: The Flap Operation, J. Periodontol., 37:95, 1966
- WADE, A. B.: Clinical Periodontal Research, predavanje na Stomatološkoj klinici u Sarajevu, 1973
7. ZAMET, J. S.: A Clinical Comparison of the Apically Repositioned Flap Procedure with the Apically Displaced Split-flap Procedure, Dent. Pract., 20:121, 1969