

Zavod za oralnu kirurgiju
 Stomatološkog fakulteta, Zagreb
 predstojnik Zavoda prof. dr I. Miše

Gingivektomija s proširenim pojasom pričvršćene sluznice*

I. MIŠE



UVOD

Kirurgija parodonta nameće svoju logiku pristupa i primjene. Nedaća je što u kompleksnoj problematici kirurgije parodonta ima dosta nejasnoća i to uglavnom iz dvaju razloga: suviše šablonizirana sistematika i netimski rad. Kruta sistematičnost isključuje varijante, a veliki broj individualnih varijanata traži individualna rješenja. Netimski rad zanemaruje u kirurga gledanja parodontologa, a u parodontologa kirurška saznanja i mogućnosti. Iz toga proizlazi, da se često nedovoljno definirani pojmovi prihvaćaju kao konačne istine.

Tako se, na primjer, smatra, da se gingivektomija izvodi radi uvida u džepove i koštane promjene i radi odstranjenja jednih i drugih, ili da se proširenje pojasa pričvršćene sluznice vrši isključivo na račun pomične sluznice. Ništa od toga ne mora biti točno. Svrishodnost jednog operativnog zahvata ovisi o promjenama u operativnom području, cilju koji se želi postići i mogućnostima, ne samo operativnim mogućnostima, nego i mogućnostima biološke podnošljivosti i ponašanja tkiva. Ovdje ne mislim govoriti o gingivektomiji i proširenju pojasa pričvršćene sluznice u druge svrhe, jer bi nas to predaleko odvelo.

Uvid i odstranjenje parodontalnih džepova može se izvršiti s gingivektomijom ili bez nje. I proširenje pojasa pričvršćene sluznice može se napraviti s gingivektomijom ili bez nje. Gingiva proprija ne znači uvijek i pričvršćenu sluznicu. Ona kad postoje parodontalni džepovi marginalno nije pričvršćena i često je paramarginalno pričvršćeni pojas gingive proprije minimalan. Treba, dakle, pričvrstiti i gingivu propriju, a i to se može učiniti s gingivektomijom ili bez nje. Prema tome, apsolutna indikacija za gingivektomiju je promijenjena i manje vrijedna gingiva proprija ili njen dio, najčešće marginalni. Sve druge indikacije su relativne i ovise o izboru metode, dodatnim zahvatima na zubima i alveoli, lakšem ili težem pristupu itd.

* Dan zubnog zdravstva, Zagreb, 11. svibnja 1973.

PROBLEM I ZADATAK

U literaturi i svagdanjoj praksi postoje različita mišljenja o proširenju pojasa pričvršćene sluznice i gingivektomiji, metodama intervencije i njihovoj vrijednosti.

Mene postojeće metode nisu potpuno zadovoljavale, tim više što sam u jednom zahvatu htio riješiti problem bezvrednog marginalnog dijela gingive proprije, dobiti širok pojas pričvršćene sluznice, izvršiti intervencije na rasklimanim zubima i alveolnoj kosti.

Zadatak se sastojao iz dvaju dijelova: 1. pronaći metodu gingivektomije sa istovremenim proširenjem pojasa pričvršćene sluznice, u slučajevima kad treba odstraniti manje vrijedno tkivo gingive proprije i izvršiti eventualne dodatne zahvate i 2. proširiti pojas pričvršćene sluznice uz odstranjenje dijela gingive proprije i bez oštećenja interdentalnih papila.

Na temelju iskustava i dobrih rezultata, kako gingivektomije i proširenja pojasa pričvršćene sluznice, tako i vlastite metode kombiniranih atrofičkih promjena alveolnog grebena, razradio sam obje metode (M i š e').

METODA RADA

Izabrani su slučajevi: 1. kombiniranih parodontalnih promjena, s manje vrijednim marginalnim dijelom gingive proprije i 2. kombinirane parodontalne promjene, ali s marginalnim dijelom gingive proprije koji ne treba odstraniti.

Pod 1, rez ide po interdentalnim papilama samo kroz sluznicu. Operativno područje se ograniči dvama distalnim okomitim rezovima, koji također presijeku samo sluznicu. Sluznica se oštro ispreparira od submukoze. Marginalno se prereže submukoza i periost, odljušte džepovi i modelira koštano tkivo. Ako je potrebno napravi se vanjska gingivektomija. Unutarnja gingivektomija je samom preparacijom sluznice već napravljena. Periost se šiva za pomičnu sluznicu, onoliko daleko od marginalnog ruba, koliki je potreban pojas pričvršćene sluznice. Nakon toga se šiva sluznica vertikalnih rezova, a papile interdentalnim šavovima. Sluznica se navuče prema forniksu, da prileži uz kost i pričvrsti čavličima ili se šavovima fiksira na kožu (sl. 1).

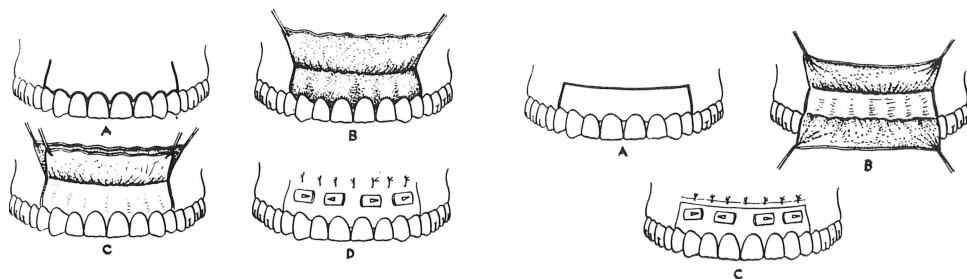
Pod 2, rez ide kroz pomičnu sluznicu. Visina reza određuje širinu budućeg pojasa pričvršćene sluznice. Sluznica se ispreparira od submukoze do marginalnog ruba gingive proprije. U predjelu hrpta grebena prereže se submukoza i periost, odljušte i potisnu prema forniksi. Tu se periost šiva s pomičnom sluznicom predjela ispod forniksa. Odstrane se po potrebi koštani džepovi, modelira kost, a sluznica se navuče prema forniksi, da prileži uz kost i fiksira čavličima (sl. 2.).

U oba slučaja čavlići se skidaju nakon deset dana.

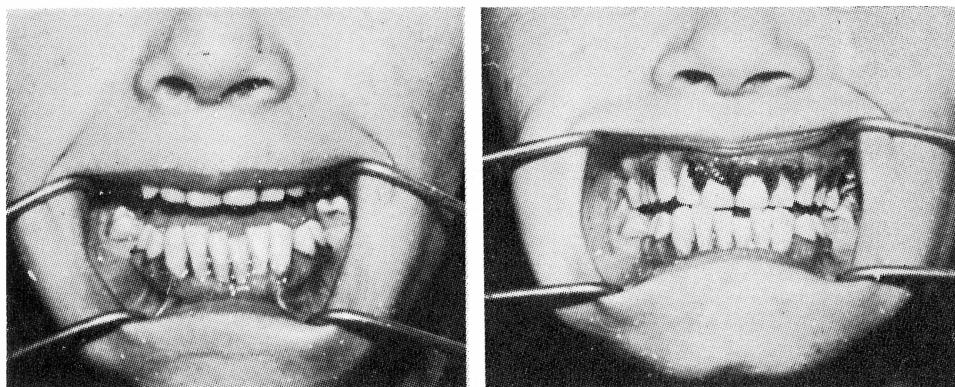
REZULTATI

Postoperativni je tijek u svim slučajevima bio uredan. Ishod je sličan rezultatu nakon plastike atrofije alveolnog grebena (M i š e'): alveolni greben

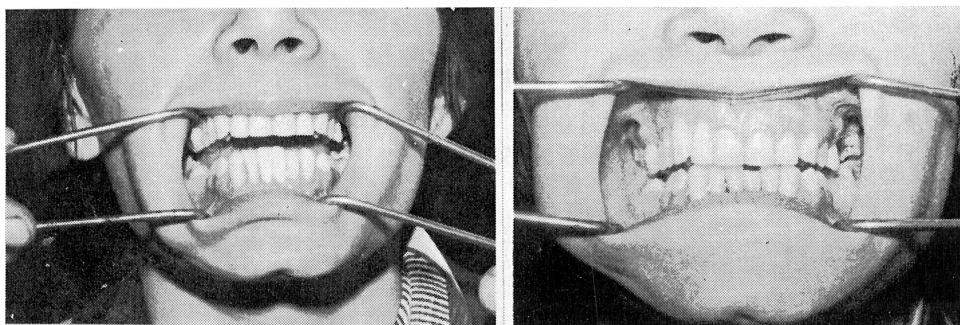
je gladak, izdašan, pokriven u cijelosti nepomičnom sluznicom. Parodontalnih džepova nema, a forniks je dovoljno dubok. Ovim dvjema metodama operiran



Sl. 1. a) Rez kroz sluznicu kod prve metode; b) ispreparirana sluznica; c) odljučena submukoza i periost; d) fiksacija sluznice čavličima na kost i šivanje periosta za sluznicu. Šavovi pokazuju visinu pričvršćene sluznice. — Sl. 2. a) Rez samo kroz sluznicu u predjelu gingive mole, pri drugoj metodi; b) dolje odljučena sluznica, a gore periost i submukoza; c) sluznica fiksirana čavličima na kost, periost sašiven sa sluznicom dijela ispod forniksa.



Sl. 3. Pacijent prije operativnog zahvata po metodi jedan. Vide se posljedice parodontoze u donjoj čeljusti. — Sl. 4. Isti pacijent s parodontalnim promjenama na maksili.



Sl. 5. Isti pacijent nakon operativnog zahvata u donjoj čeljusti. — Sl. 6. Isti pacijent nakon operativnog zahvata u gornjoj čeljusti.

je dovoljan broj bolesnika pa se mogla provjeriti njihova vrijednost, a i vrijeme koje je proteklo je dovoljno, da se ocijeni rezultat (sl. 3, 4, 5, 6).

DISKUSIJA I ZAKLJUČCI

Osnova obiju metoda je odstranjenje manifestnih lokalnih faktora, koji podržavaju progresiju parodontoze.

Meni se od početka postavilo pitanje što se kirurškim zahvatom želi postići: želi li se odstraniti promijenjena i bezvrjedna sluznica, dakle, ona koja podržava progresiju parodontoze, želi li se eliminirati parodontalne džepove u gingivi, koštane džepove ili jedne i druge, namjerava li se učvrstiti parodontalnim procesom rasklimane zube. Dakle, da li se želi odstraniti pojedine manifestne faktore parodontopatije, kombinaciju pojedinih faktora, ili njihov ukupni zbir. Problem je, kako vidimo, kompleksan već u kirurškom pristupu, a on je samo dio problema, jer treba ocijeniti koliko je proces zaista kroničan, dakle u datim uslovima »operativno miran«; da li postoje faktori koji će poništiti operativni rezultat; kakva je sklonost recidivi, recidivi koje komponente itd. Rezultanta svih tih faktora (i mnogih drugih) odredit će korisnost operativnog zahvata i svrsishodnost jedne operativne metode, a to znači da operativni zahvat može biti relativno sitan, dosta opsežan, ali i kontraindiciran.

Iz svega zaključujem:

1. Operativni pristup, rezom samo kroz sluznicu, u predjelu hrpta alveolnog grebena, uz dva distalna okomita reza, koji omeđuju operativno područje, daje potpuni pregled parodontalnih promjena.

2. Ovakva metoda daje široke mogućnosti istovremenih intervencija na gingivi propriji i mole, submukozi periostu, kosti i zubima. Omogućava pretvaranje kompletne gingive mole u pričvršćenu sluznicu i to znatno više i sigurnije nego pri gingivektomiji s preklopom. Forniks je dovoljno dubok. Njegova dubina je ograničena samo sluznicom, a ne submukozom i periostom, što je znatno drugačije nego pri gingivektomiji s preklopom, mada sam forniks rijetko ima, pogotovo u gornjoj čeljusti, bitniju važnost za odnose pričvršćene i nepričvršćene sluznice.

3. Dobrim prijanjanjem sluznice uz kost, ciljanom fiksacijom, osigurano je priraštanje sluznice uz kost i u predjelu marginalnih džepova. Time se uspostavljaju normalni anatomske odnosi čvrstih i mekih tkiva čeljusti, pod uvjetom da je marginalni rub pričvršćene sluznice određen marginalnim dijelom alveolnog grebena.

4. Rezom u pomičnu sluznicu, koji je operativni pristup metode opisane pod dva, može se izvršiti identična intervencija kao i metodom opisanom pod jedan, osim određenih intervencija na zubima i odstranjenja marginalnog dijela gingive proprije.

5. Ova druga metoda dopušta relativno neograničeno produbljenje forniksa, jer ga ograničuje samo koštani dio — točnije rečeno u mandibuli donji rub mandibule, a u gornjoj izbočena kost korpusa gornje čeljusti. Pri ovoj metodi papile ostaju intaktne.

Naravno, obje ove metode svrsishodno je upotrijebiti kad se radi o većim parodontalnim promjenama, mada se one lako mogu primijeniti i na vrlo usko područje. Daljnja ispitivanja će pokazati, može li se izbjeći razgoličenje vrata zuba pri horizontalnim atrofičnim promjenama kosti, a da se ne prejudicira recidiva marginalnih džepova.

S a ž e t a k

Uvodno autor iznosi, da se često nepotpuno definirani pojmovi »gingivektomija i proširenje pojasa pričvršćene sluznice«, prihvaćaju kao konačne istine. Tako se, na primjer, smatra, da se gingivektomija izvodi radi uvida u džepove i koštane promjene i radi ostanjenja jednih i drugih, ili da se proširenje pojasa pričvršćene sluznice vrši isključivo na račun pomične sluznice.

Uvid i odstranjenje parodontalnog džepova može se izvršiti s gingivektomijom ili bez nje. I proširenje pojasa pričvršćene sluznice može se napraviti s gingivektomijom ili bez nje. Gingiva proprija ne znači uvijek i pričvršćenu sluznicu — posebno kad postoji parodontopatija.

Autora postojeće metode gingivektomije nisu potpuno zadovoljile, jer je u jednom zahvatu htio riješiti problem bezvrijednog marginalnog dijela gingive, dobiti širok pojas pričvršćene sluznice, izvršiti intervenciju na alveolnoj kosti i učvrstiti rasklimane zube.

Autor opisuje dvije svoje vlastite metode. Pomoću prve, odstranjuje marginalni rub gingive, proširuje pojas pričvršćene sluznice, vrši zahvat na alveolnoj kosti i učvršćuje rasklimane zube.

Drugom metodom proširuje pojas pričvršćene sluznice, odstranjuje parodontne džepove, ali ne dira marginalni rub gingive i ostavlja intaktnim interdentalne papile.

R é s u m é

GINGIVECTOMIE AVEC ZONE ÉLARGIE DE LA MUQUEUSE FIXÉE

Dans l'introduction, l'auteur dit qu'on prend souvent pour des vérités définitives les concepts incomplètement définis de l'ectomie de la gencive et de l'élargissement de la muqueuse fixée. Ainsi, par exemple, on considère qu'on exécute l'ectomie de la gencive en vue de l'examen des poches et des changements de l'os et de l'élimination des uns et des autres. Ou qu'on exécute l'élargissement de la zone de la muqueuse fixée exclusivement au dépens de la muqueuse mobile.

On peut faire l'examen et l'élimination des poches paradentales avec ou sans l'ectomie de la gencive. On peut, encore avec ou sans l'ectomie de la gencive, faire l'élargissement de la zone de muqueuse fixée.

La »gingiva propria« n'inclut pas toujours la muqueuse fixée, particulièrement chez la parodontopathie.

Les méthodes actuelles de l'ectomie de la gencive ne sont pas tout à fait satisfaisantes selon l'opinion de l'auteur, parce qu'il veut, d'un seul coup, résoudre le problème de la partie marginale inutile de la gencive, avoir une large zone de la muqueuse fixée, exécuter une intervention sur l'os alvéolaire et fixer les dents branlantes.

L'auteur décrit deux de ses méthodes. Au moyen de l'une, il élimine le bord marginal de la gencive, élargit la zone de la muqueuse fixée, fait une intervention sur l'os alvéolaire et fixe les dents branlantes. Au moyen de l'autre, il élargit la zone de la muqueuse fixée et élimine les poches paradentales, mais ne touche pas le bord marginal de la gencive et laisse intactes les papilles.

Z u s a m m e n f a s s u n g

DIE GINGIVECTOMIE MIT VERBREITETEM SCHLEIMHAUTANSATZ

Die Entfernung der gingivalen Taschen kann mit oder ohne Gingivektomie erfolgen. Auch der Schleimhautansatz kann mit oder ohne Gingivektomie geschehen. Die Gingiva propria ist nicht immer identisch mit der fixen Schleimhaut, insbesondere bei Parodontopathien.

Der Autor stellte sich die Aufgabe in einem Eingriff verschiedene Probleme zu lösen, u.zw. die Entfernung des überschüssigen marginalen Anteils der Gingiva, einen breiten Ansatz der fixen Schleimhaut zu schaffen, die Intervention am alveolären Knochen auszuführen und lockere Zähne zu befestigen.

Der Autor beschreibt zwei eigene Methoden. Die erste ermöglicht alle vier angeführten Probleme zu lösen, die zweite ermöglicht es den Ansatz der Gingiva zu verbreitern, parodontale Taschen zu entfernen ohne den marginalen Saum der Gingiva und die interdentalen Papillen einzubeziehen.

LITERATURA

1. MIŠE, I.: ASCRO, 6:173, 1971
2. MIŠE, I.: Chir. maxillofac. plast., 4:87, 1964
3. MIŠE, I., KESIĆ, Z., KAVIĆ, D.: Kirurški tretman hipertrofije sluznice alveolarnog grebena, Il stomatološka nedjelja Crne Gore, 1972
4. MIŠE, I.: Gli Impianti Interni nell' Impianto-ripiantazione di Denti, XIV kongres stomatologa i maksilofacijalnih kirurga Italije, 1973