

Funkcionalni ishod operacijskog liječenja i rehabilitacije bolesnika s prijelomom skafoidne i luksacijom lunatne kosti

**Tatjana NIKOLIĆ¹, Dubravka SAJKOVIĆ¹, Mario MALOVIĆ²,
Tomislav VLAHOVIĆ², Marko MATOVIĆ², Milan MILOŠEVIĆ³**

¹KBC „Sestre milosrdnice“, Klinika za reumatologiju, fizikalnu medicinu i rehabilitaciju,
Klinička jedinica za rehabilitaciju traumatoloških bolesnika, Draškovićeve 19,
10000 Zagreb

²Klinika za traumatologiju, KBC „Sestre milosrdnice“, Draškovićeve 19, 10000 Zagreb

³Poliklinika Dr. MM, Ribnjak 6, 10000 Zagreb

Primljeno / Received : 2012-12-20; Prihvaćeno / Accepted: 2013-02-21

Dopisivanje s:

Prim. Tatjana Nikolić, dr. med.

Klinička jedinica za rehabilitaciju traumatoloških bolesnika

Klinika za reumatologiju, fizikalnu medicinu i rehabilitaciju

KBC „Sestre milosrdnice“

Draškovićeve 19, 10000 Zagreb

E-adresa: tnikolic@net.hr

Sažetak

Prijelom skafoidne kosti s luksacijom lunatne kosti rijetka je ozljeda i čini oko tri posto svih ozljeda karpalnih kostiju. Procjenjuje se da ih se oko 25 posto kasno uoči. Pratili smo ukupno 31-og bolesnika (2 žene, 29 muškaraca) s prijelomom skafoidne kosti s luksacijom lunatne, liječenih u Klinici za traumatologiju između 2003. i 2009. godine. Prosječna dob bila je 32 godine (raspon između 17 i 66 godina)

Kirurško liječenje provedeno je volarnim i/ili dorzalnim pristupom uz upotrebu titanijskog kanuliranog kompresijskog vijka (3,2 mm) postavljenog preko žice vodilice kako bi se repositionirala skafoidna kost. Repozicija i privremena artrodeza dislociranih karpalnih kostiju obavljena je trima Kirschnerovim žicama (1,6 mm).

Pacijenti su postoperativno četiri tjedna bili imobilizirani podlaktičnom volarnom longetom, a zatim im je ordinirana ortoza za šaku. Kirschnerove žice uklonjene su šest do osam tjedna nakon operacije i pacijenti su nastavili s intenzivnom rehabilitacijom ozlijeđene šake tri do šest mjeseci. Funkcionalni oporavak pratili smo primjenom Mayo Wrist Scora. Prosječno vrijeme praćenja bilo je 27 mjeseci (raspon 12 – 62 mjeseca). Prosječni rezultat Mayo-indeksa za sve pacijente iznosio je 81 (raspon 60 – 100), što se smatra dobrim rezultatom.

Ključne riječi: prijelom, skafoidna kost, lunatna kost, iščašenje, funkcija, ishod.

Functional outcome of surgical treatment and rehabilitation of patients with transscaphoid perilunate fracture dislocation

Abstract

Transscaphoid perilunate fracture dislocation is a rare injury and constitutes about 3% of all carpal injuries. It is estimated that 25% of this injury is recognized late. We followed 31 patients (2 females and 29 males) with dorsal transscaphoid perilunate fracture dislocation treated in University clinic of traumatology in the period 2003.-2009. The average age of patients was 32 (patients were between 17 and 66 years). Surgical treatment was done with a volar and/or dorsal approach using titanium canulated headless compression screws (3.2 mm) placed via a guide wire. After surgical treatments a volar short arm splint was applied for 4 weeks and then an orthosis. Fixation with Kirschner wires were removed 6-8 weeks postoperatively and patients continued with intensive rehabilitation of the injured wrist for a period 3 to 6 months. The functional outcome assessment was based on Mayo Wrist Score. Mean follow up period was 27 months (range 12-62 months). The average Mayo Wrist Score for all patients was 81 (range 65-99) indicating good result.

Key words: fracture, scaphoid bone, lunate bone, dislocation, function, outcome

Uvod

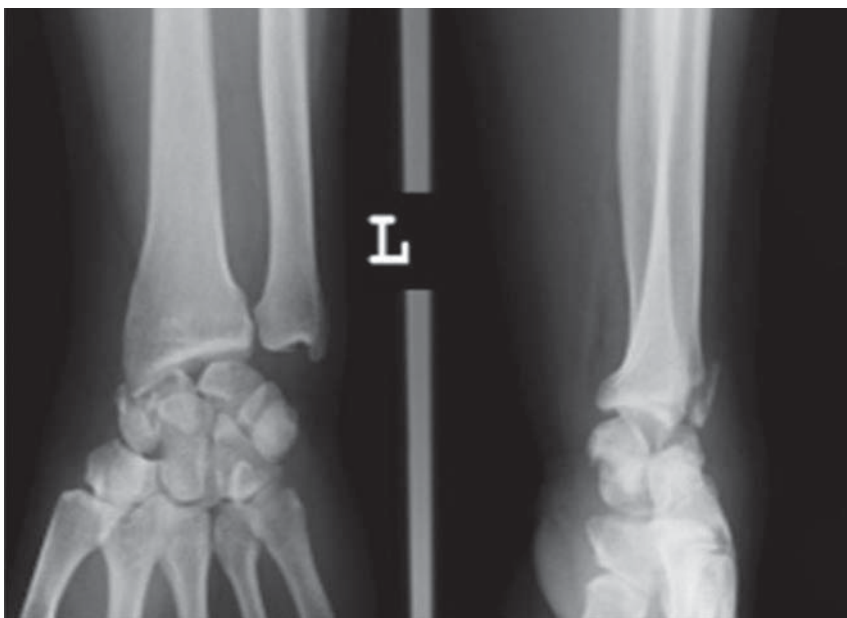Prijelomi skafoidne kosti s luksacijom lunatne rijetke su ozljede. Procjenjuje se da se do 25 posto tih ozljeda kasno dijagnosticira (1). Preporučeni način liječenja takvog prijeloma jest operacija zbog kompleksnosti odnosa ligamenata i koštane ozljede. Otvorena repozicija i povratak anatomske odnosa nužan je, a za zadržavanje repozicije potrebna je unutarnja fiksacija (2). Odgođeno postavljanje dijagnoze i liječenje često završavaju zakašnjelom i neadekvatnom rehabilitacijom, a time i lošijim funkcionalnim rezultatom. Našem je istraživanju cilj bio prikazati klinički, radiološki i funkcionalni ishod operativnog liječenja i rehabilitacije bolesnika s prijelomom skafoidne kosti i luksacijom lunatne.

Metode

U Klinici za traumatologiju u Zagrebu u petogodišnjem razdoblju (od 2003. – 2009. godine) liječen je 31 bolesnik zbog prijeloma skafoidne kosti s luksacijom lunatne. Njihova prosječna dob iznosila je 32 godine (raspon od 17 – 66). Od

31-og bolesnika, 21 ozljeda bila je uzrokovana padom s visine, jedan je pacijent ozlijeđen u automobilskoj nesreći, četiri su stradala u padu s motocikla, jedan je pao s bicikla, a tri su osobe ozlijeđene u sportskim nezgodama. U akutnoj fazi od ozljede je operiran 21 bolesnik, šestero je bilo operirano u odgođenoj fazi, a četvero u kroničnoj. Kašnjenja u liječenju za više od sedam dana dogodila su se ili zbog kasnog dolaska pacijenta u našu ustanovu ili dijagnoza nije bila prepoznata prije dolaska.

Jedan bolesnik koji je pao s motora slomio je dva slabinska kralješka te je nastao prijelom stiloidnog nastavka ulne. Politraumatiziranom bolesniku ozlijeđenom u padu s motora, pri čemu je zadobio ozljedu glave, prsnog koša i prijelom prvoga slabinskog kralješka, ozljeda šake zbrinuta je odgođeno. Od ostalih pridruženih ozljeda dvoje bolesnika imalo je prijelome stiloidnog nastavka ulne, jedan prijelom triquetruma, jedan i prijelom distalnog radiusa te stiloidnog nastavka ulne, jedan prijelom distalnog radiusa, a jedan prijelom stiloidnog nastavka i triquetruma. Učinjene su nativne radiološke slike u standardnim i kosim projekcijama i uspoređene sa zdravom stranom. Radiološke snimke procjenjivali su i radiolozi specijalizirani za traumatske ozljeda, neovisno o operacijskom timu (slika 1.).

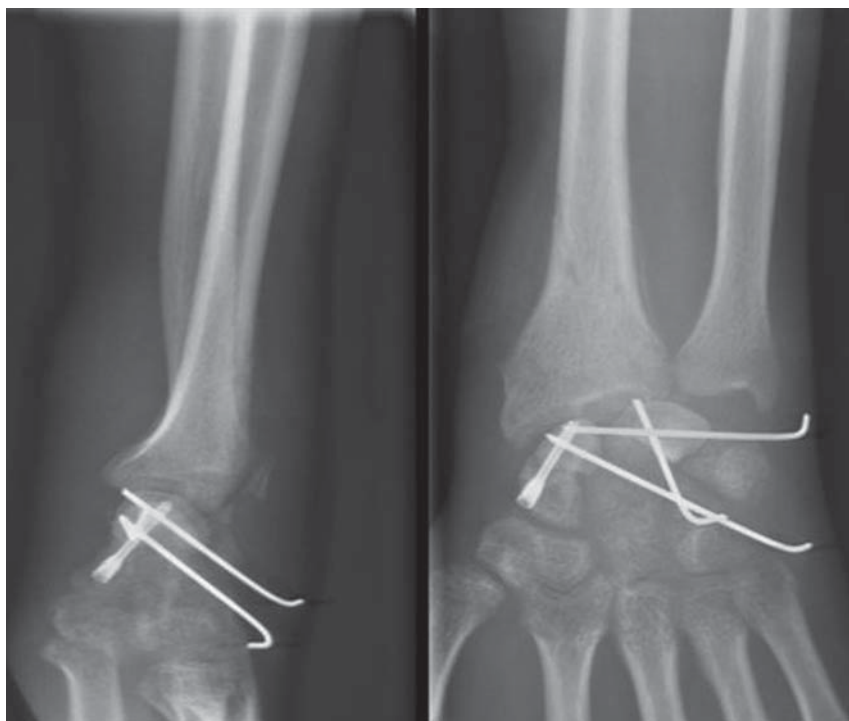


Slika 1 Primjer radiografskog nalaza prije operativnog zahvata.

Figure 1 Example of preoperative radiographic finding.

Sve operacije obavljene su pod regionalnom anestezijom (interskalenski blok).

Korišten je volarni i/ili dorzalni pristup s fiksacijom skafoidne kosti kanuliranim titanijskim kompresijskim vijkom (3,2mm), a zatim repozicija i fiksacija karpalnih kostiju Kirschnerovim žicama kombinacijom volarnog i dorzalnog pristupa te, ako je bio ozlijeđen i skafolunatni ligament, obavljena je njegova rekonstrukcija (3,4) (slika 2.).



Slika 2 Primjer radiografskog nalaza nakon operativnog zahvata.

Figure 2 Example of postoperative radiographic finding.

Privremena unutarnja fiksacija Kirschnerovim žicama uklonjena je šest do osam tjedna nakon operacije, a kanulirani titanijski kompresijski vijci ostavljeni su trajno. Nakon operacije postavljena je volarna podlaktična udloga četiri tjedna. U tom razdoblju počela je rana mobilizacija ramenog obruča, lakta i prstiju šake. Nakon što je uklonjena, udloga je zamijenjena ortozom kojom su se bolesnici koristili sljedeća dva do četiri tjedna, skidajući je nekoliko puta na dan kako bi se omogućilo obavljanje nježnih aktivnih pokreta dorzalne fleksije i ekstenzije

ručnog zgloba i palca te opozicije palca. Šest do osam tjedana postoperativno, nakon uklanjanja Kirschnerovih žica, počelo se s rehabilitacijom s naglaskom na aktivnim vježbama opsega pokreta ručnog zgloba i šake. U slučaju perzistiranja bolova bolesnici su se ortozom koristili i noću. Od 12. do 18. tjedna uvodile su se vježbe snaženja i nastavilo se s onima opsega pokreta. Tijekom rehabilitacije većina bolesnika bila je na elektromagnetoterapiji. Rehabilitacija je trajala tri do šest mjeseci. Povratak punim aktivnostima i sportu dopušten je nakon šest mjeseci.

Prosjek praćenja bolesnika bio je 27 mjeseci (raspon 12 – 62 mjeseca). Ispitivanje je uključivalo mjerenje opsega pokreta ručnog zgloba, snagu stiska šake, ispunjavanje Mayo Wrist Scora te radiološke snimke koje su se procjenjivale na završnom pregledu za svakog bolesnika. Snaga stiska šake mjerila se dinamometrom Jamar. Opseg kretnji u ručnom zglobu izmjeren je kutomjerom prema smjernicama Američke medicinske udruge (American Medical Association). Funkcionalni ishod procjenjivali smo ispunjavanjem Mayo Wrist Scorea. Taj funkcionalni test dostupan je na adresi: www.orthopaedicscores.com (5).

Mayo Wrist Score temelji se na procjeni intenziteta boli, funkcionalnog statusa prema radnoj sposobnosti te mjerenja opsega pokreta ručnog zgloba i snage stiska šake. Intenzitet boli subjektivno se procjenjuje posljednjih mjesec dana kao teška ili neizdrživa, srednje jaka ili izdržljiva, blaga, povremena bol ili bez boli. Funkcionalni status radne sposobnosti ocjenjuje se kao povratak poslu u punom opsegu, zaposlenost uz ograničenje radnih aktivnosti, kao mogućnost obavljanja radnih aktivnosti, ali uz nezaposlenost ili kao nesposobnost za rad zbog bolova. Opseg pokreta ručnog zgloba uključuje zbroj opsega pokreta palmarne i dorzalne fleksije izražen u stupnjevima (manje od 30°, 30°-60°, 60°-90°, 90°-120° i više od 120°). Snaga stiska šake ispitivane ruke ocjenjuje se u postotcima snage stiska zdrave šake (0 – 25%, 25% – 50%, 50% – 75%, 75% – 100% i 100 %). Maksimalni broj bodova za cjelokupni skor iznosi 100. Zbroj bodova manji od 60 znači da je rezultat slab, između 60 do 80 je zadovoljavajući, od 80 do 90 rezultat je dobar, a između 90 i 100 bodova izvrstan (2,5) (tablica 1.).

Tri godine nakon završetka ispitivanja uspjeli smo telefonski razgovarati s 18 bolesnika kako bismo doznali dugoročni subjektivni dojam o uspjehu liječenja, prisutnosti boli i statusu zaposlenja.

| | BODOVI |
|--|--------|
| BOL | |
| Bez bolova | 25 |
| Blaga, povremena | 20 |
| Srednje jaka, izdržljiva | 15 |
| Jaka, neizdrživa | 0 |
| FUNKCIONALNI STATUS PREMA RADNOJ SPOSOBNOSTI | |
| Povratak prijašnjem zaposlenju | 25 |
| Zaposlenost uz ograničenje | 20 |
| Mogućnost obavljanja radnih aktivnosti, ali nezaposlen | 15 |
| Nesposobnost za rad zbog bolova | 0 |
| OPSEG POKRETA OZLJEĐENE ŠAKE: | |
| palmarna +dorzalna fleksija | |
| >120° | 25 |
| 90° – 120° | 15 |
| 60° – 90° | 10 |
| 30° – 60° | 5 |
| <30° | 0 |
| SNAGA STISKA % U ODNOSU NA ZDRAVU ŠAKU | |
| 100% | 25 |
| 75 – 100% | 15 |
| 50 – 75% | 10 |
| 25 – 50% | 5 |
| 0 – 25% | 0 |

Tablica 1 Mayo Wrist skor

Table 1 Mayo Wrist score

Rezultati

Troje bolesnika imalo je komplikacije. Jednome se pojavila pseudoartroza. Zbog izvlačenja Kirschnerove žice jedan je bolesnik ponovno operiran nakon osam dana, a jedan je razvio sindrom karpalnog kanala te je obavljen operativni zahvat dekompresije medijalnog živca.

Ostalim su bolesnicima prijelomi skafoidne kosti uredno zacijelili. Kompletno srastanje skafoidne kosti moglo se vidjeti na klasičnim rendgenskim slikama.

Nakon završenog liječenja svih bolesnika zbroj opsega pokreta dorzalne i palmarne fleksije ručnog zgloba iznosio je 110° (raspon 90 – 130°) za ozlijeđeni zglob. Zbroj opsega pokreta radijalne i ulnarne devijacije iznosio je u prosjeku 45° (raspon 35 – 55°) za ozlijeđeni zglob. Prosječna snaga stiska šake bila je 28 kg (raspon 10 – 36 kg) za ozlijeđeni zglob i 37 (raspon 33 – 44 kg) za suprotni. Pacijenti su na završnoj procjeni postizali prosječno 75 posto snage stiska neozlijeđene strane. Njih 29 vratilo se prijašnjim radnim aktivnostima, jedan je mogao raditi ali je bio nezaposlen, a jedan je bio u mirovini.

Prosječni Mayo Wrist Score za 21-og bolesnika operiranog u akutnoj fazi iznosio je 86 (dobar rezultat) (raspon 75 – 100). Prosječni rezultat Mayo Wrist Scorea za šestero bolesnika operiranih u odgođenoj fazi bio je 74 (zadovoljavajuće) (raspon 70 – 80), a zadovoljavajući je bio i prosjek od 68 (raspon 60 – 75) za četvero bolesnika operiranih u kroničnoj fazi.

Prosječni Mayo Wrist Score za ukupno 31-og bolesnika bio je 81 (dobar rezultat) (raspon 60 – 100).

Tri godine nakon završne funkcionalne procjene uspjeli smo telefonski razgovarati s 18 bolesnika. Devetero nije spominjalo bolove, troje se žalilo na povremene bolove, petero na srednje jake česte bolove, a jedan na jake. Desetero obavlja nekadašnje poslove, četvero je promijenilo posao zbog nemogućnosti obavljanja prijašnjih, a četvero može obavljati nekadašnje radne aktivnosti, ali su nezaposleni. Dvanaestero bolesnika zadovoljno je liječenjem i postignutom funkcijom šake. Četvero, zbog bolova, nije zadovoljno ukupnim liječenjem. Dvoje je nezadovoljno liječenjem i postignutim funkcionalnim rezultatom.

Rasprava

Prijelomi skafoidne kosti najčešće se događaju mlađim odraslim osobama i predstavljaju dva do sedam posto svih prijeloma. Najčešći je prijelom kostiju pešća, te se procjenjuje da obuhvaća 82 do 89 posto prijeloma tih kostiju (6). Neliječeni prijelomi ili oni loše reponirani mogu završiti razvojem pseudoartroze ili nezaraštavanjem prijeloma, što će rezultirati promijenjenom biomehanikom pešća, bolovima, smanjenom pokretljivošću ručnog zgloba, smanjenom snagom stiska i razvojem osteoartritisa kostiju pešća (7).

Prijelomi skafoidne kosti s luksacijom lunatne rijetke su ozljede i mogu se lako previdjeti. Radi se o ozbiljnom poremećaju karpalne anatomije koji obuhvaća meka tkiva i koštane strukture. Perilunatna dislokacija je cirkumferentna ozljeda mekog tkiva oko lunatne kosti. Teoretski uzrok ozljede pojavljuje

se sekvencijalno, s početkom u skafolunatnom zglobu, zatim prelazi na lunokapitatni i lunotrikvetralni zglob, te kulminiraju s kompletnom luksacijom lunatne kosti. Te ozljede su posljedica traume visoke energije te često nastaju zbog pada s visine, u automobilskim nesrećama, padom s motocikla i kao sportske ozljede.

Prijelomi skafoidne kosti s luksacijom lunatne češće su ozljede od izoliranih perilunatnih dislokacija te uključuju lom skafoidne kosti s razdorom skafolunatnog ligamenta ili bez njega (2). Te ozljede najčešće pogađaju mlađe ljude prosječne dobi od 30 godina (1,2,8). Zakašnjelo dijagnosticiranje i liječenje može rezultirati lošim ishodom liječenja, što će se poslije očitovati prisutnošću kronične boli šake, oteklinom ili razvojem kompresije n. medianusa (9). Narušena biomehanika kostiju pešća može smanjiti funkciju šake i dovesti do pojave osteoartrisa (10). Postoje različite metode operativnog liječenja, a izbor ponajprije ovisi o iskustvu kirurga. Operativno liječenje prijeloma skafoidne kosti s luksacijom lunatne, prema vremenu zbrinjavanja, podijeljeno je u tri faze. Akutna faza je unutar sedam dana od ozljede, odgođena je između sedam i 45 dana nakon ozljede i kronična faza 45 dana nakon ozljede (1).

Liječenje prijeloma skafoidne kosti komplicirano je, a uz dodatnu luksaciju lunatne kosti predstavlja dijagnostički, kirurški i rehabilitacijski izazov.

Završno mjerenje i funkcionalna procjena svih bolesnika nije nakon završetka liječenja provedena u jednakom vremenskom intervalu, što je jedan od nedostataka ovog ispitivanja. Naime, radi se malom broju bolesnika koji su bili liječeni u Klinici za traumatologiju od 2003. do 2009. godine, a završno praćenje i funkcionalna procjena učinjena je tijekom 2008. i 2009. U funkcionalnoj procjeni rabili smo se jedan od najčešće korištenih testova za procjenu funkcije šake – Mayo Wrist Score. Test uključuje dijelom subjektivne parametre (procjena boli), a dijelom izmjerene vrijednosti. Funkcionalnost šake procjenjuje se iz statusa zaposlenja što smatramo da, ipak, nije dovoljno precizan pokazatelj njezine funkcije. Osim toga, u dugoročnom telefonskom praćenju bolesnika taj se parametar pokazao upitan u interpretaciji zbog sve većeg broja nezaposlenih, a bez obzira na radnu sposobnost. Drugi nedostatak toga ispitivanja jest da je retrospektivno i ograničena je dostupnost svim podacima. Također, to nije komparativna studija dviju metoda liječenja, na primjer, operirane skupine prema neoperiranoj skupini bolesnika, ili usporedba s drugom operativnom tehnikom. Dugotrajno praćenje prijeko je potrebno zbog uočavanja dugoročnog funkcionalnog ishoda i razvoja mogućih komplikacija (avaskularna nekroza, osteoartritis i karpalni instabilitet) (10).

Na kraju, u našoj skupini bolesnika s prijelomom skafoidne kosti i s luksacijom lunatne rezultati operacijskog liječenja, uz rehabilitaciju, omogućili su dobar funkcionalni rezultat.

Izjava o sukobu interesa

Autori izjavljuju da nemaju nikakav sukob interesa.

Literatura:

1. Herzberg G, Comtet JJ, Linschied RL, Amadio PC, Cooney WP, Stalder J. Perilunate dislocations and fracture-dislocations: a multicenter study. *J Hand Surg Am* 1993;18:768–79.
2. Sauder DJ, Athwal GS, Faber KJ, Roth JH. Perilunate injuries . *Orthop Clin North Am* 2007;38:279– 88.
3. Green DP, O'Brien ET. Open reduction of carpal dislocations: indications and operative techniques. *J Hand Surg Am* 1978;3:250– 65.
4. Inoue G, Tanaka Y, Nakamura R. Treatment of trans-scaploid perilunate dislocations by internal fixation with the Herbert screw. *J Hand Surg Br* 1990;15:449–54.
5. Amadio PC, Berquist TH, Smith DK i sur. Scaphoid malunion. *J Hand Surg Am* 1989;14:679– 87.
6. Haisman JM, Rhode RS, Weiland AJ. American Academy of Orthopedic Surgeons. Acute fracture of the scaphoid. *J Bone Joint Surg Am* 2006;88:2750-8.
7. Duppe H, Johnell O, Lundborg G i sur. Long term results of the fracture of the scaphoid, a followup study of more than thirty years. *J Bone Joint Surg Am* 1994;76:249-52.
8. Hildebrand KA, Ross DC, Patterson SD, Roth JH, MacDermid JC, King GJ. Dorsal perilunate dislocations and fracture-dislocations: questionnaire, clinical, and radiographic evaluation. *J Hand Surg Am* 2000; 25:1069–79.
9. Garg B, Goyal T, Kotwal PP. Staged reduction of neglected transscaphoid perilunate fracture dislocation: A report of 16 cases. *J Orthop Surg Res* 2012,7:19. doi: 10.1186/1749-799X-7-19.
10. Parajuli NP, Shrestha D, Dhoju D, Shrestha R, Sharma V. Scaphoid fracture: functional outcome following fixation with herbert screw. *Kathmandu Univ Med J (KUMJ)*. 2011;9:267-73.