

Zavod za dječju i preventivnu stomatologiju  
Stomatološkog fakulteta, Zagreb  
predstojnik Zavoda prof. dr O. Štern

## Dijagnoza i terapija oboljenja pulpe mliječnih zubi

E. JELINEK

Poznata je činjenica, da je dijagnostika oboljenja pulpe iz subjektivnih i objektivnih razloga otežana, a katkada i netačna. Ta se problematika potencira, kad treba kod djece u predškolskoj dobi dijagnosticirati upalne promjene na pulpi u mliječnim zubima. Pacijent nije, naime, često sposoban ni za najjednostavniji oblik suradnje, a njegova rana dob zahtijeva od nas, da mu još za niz godina po mogućnosti sačuvamo funkcionalnu sposobnost zubi. Pri našim dijagnostičkim pretragama, a u velikoj mjeri i kod različitih metoda terapije, moramo računati s činjenicom, da imamo pred sobom pacijenta, koji ili nije dostupan argumentima razuma, ili je to samo u ograničenoj mjeri.

Smatram potrebnim napomenuti bitne razlike između odraslih i djece predškolskog uzrasta, koje susrećemo pri dijagnostici oboljenja pulpe mliječnih zubi.

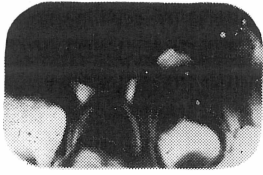
Anamnestički podaci kod djece tog uzrasta ne pomažu nam mnogo. Od roditelja ćemo doznati obično da postoje bolovi i da li su se oni pojačavali noću, ili su nastajali pri jelu. Obično ćemo još doznati, o kojoj se strani radi.

Neke dijagnostičke metode, koje nam mnogo pomažu pri odraslima, ne možemo primijeniti na tako maloj djeci. (npr. ispitivanje vitaliteta strujom), a druge samo s krajnjim oprezom (perkusija ili dodir), jer katkada izazivaju neugodne senzacije. Lako bismo uplašili dijete, a time bismo lako izgubili njegovu povjerenje, koje smo eventualno bili stekli. Osim toga, te metode iziskuju suradnju pacijenta, koju ovdje nemamo, ili je imamo u premaloj mjeri.

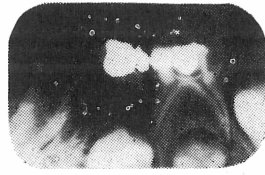
Ovisni smo dakle u najvećoj mjeri o objektivnim simptomima. Pitanje je o kojem se zubu radi i da li je pulpa još vitalna, odnosno jesu li bolovi uzrokovani pulpitisom ili oboljenjem periradikularne regije.

Prilikom inspekcije, pregledamo najprije meko tkivo oko zuba, da bismo vidjeli postoji li fistula, absces ili barem promjena boje sluznice, u smislu jačeg

crvenila. U pozitivnom slučaju dijagnoza je jasna, jer se radi o nekrozi pulpe s ostitičkim procesom i znat ćemo, o kojem se zubu radi. Napredovanje infekcije, koja je prešla vršak korijena i njome uzrokovane upale drugačije je kod mliječnih molara nego kod trajnih. Kod mliječnih molara ona napreduje uz



Sl. 1. Prvi mliječni kutnjak bez promjena oko korjenova, a na drugom mliječnom kutnjaku interradikularni patološki resorptivni proces.



Sl. 2. Na prvom donjem mliječnom kutnjaku interradikularni patološki proces i resorpcija distalnog korijena. Drugi kutnjak bez promjena.

periodoncij s unutarnje strane korjenova u interradikularnom prostoru do bifurkacije. Takav smjer napredovanja tumači se manjom čvrstoćom periodoncija mliječnih zubi, koji zato ne pruža otpor takvom načinu širenja upale i okolnošću da su, uslijed lumina korijenskih kanala obično već započete resorpcije u doba takvih oboljenja, široka i okrenuta prema interradikularnom prostoru. Absces gingive ili fistula, koji često nastaju u daljnjem toku, nalaze se kod tih zubi bukalno od bifurkacije korjenova, nešto ispod ruba gingive (Schug-Kösters i Ketterl<sup>1)</sup>), tako da pronalaženje bolesnog zuba ne zadaje teškoća, tim više što nema edema, koji kod trajnih zubi često otežava pronalaženje pravog zuba.

Kod frontalnih mliječnih zubi pojavljuju se otekline ili fistule podalje od ruba gingive, jer ostitički proces nastaje kod tih zubi u predjelu vrška korijena, više ili manje patološki resorbiranog.

Ako nema patoloških promjena u mekim dijelovima, bit će pronalaženje pravog zuba neki put otežano, pogotovo ako se jedan kraj drugoga nalazi više defektnih zubi. Kod djece je čest slučaj, da su prvi i drugi mliječni molari jako kariozno destruirani i moramo, da bismo djetetu pružili pomoć, pronaći onaj koji mu momentano zadaje boli.

Treba ustanoviti da li je zub klimav, jer klimavost, jednako kao i osjetljivost na perkusiju, ukazuje na periapikalne promjene (Law i Lewis<sup>2)</sup>). Pri ispitivanju perkutorne osjetljivosti moramo biti vrlo oprezni i vršiti ga samo ako drugim metodama ne možemo doći do cilja. U svakom slučaju se perkutiranje vrši sasvim lagano, a da bismo provjerili je li dijete daje istinite podatke, treba prije bolesnog zuba isto tako lagano perkutirati i zdravi zub. Opzorno sondiranje pulpe, koje se radi manjeg zadavanja boli može provesti i manjim ekskavatorom, pokazat će da li je pulpa još vitalna. Ako pacijent ne reagira, znak je da je barem njen koronarni dio nekrotičan, dok na ulazu u korijen, ili u samom korijenu, može biti još vitalna. Ako postoji mogućnost da se načini rendgenska snimka, ona će nam pokazati, ukoliko je zub devitalan, skoro redovito već u prvo vrijeme ispod bifurkacije (kod gornjih zubi iznad nje) resorpciju, za razliku od trajnih zubi, gdje su rendgenološke promjene vidljive tek stanovito vrijeme nakon što proces već potraje. Ta resorpcija je znak ili potpune

devitalnosti pulpe, ili barem opsežne degeneracije, sa sekundarnim oboljenjem apikalnog paradoncija i kosti. Resorpcija kosti u interradikularnom prostoru, malena u početku, širi se u daljnjem toku tim prostorom prema zametku trajnog zuba (sl. 1. i 2). Obratno, međutim, pomanjkanje na rendgenu vidljivije resorpcije ne mora biti dokaz, da je zub vitalan.

Postavlja se pitanje: koje mliječne zube liječiti, a koje vaditi? Mi u Zavodu za dječju i preventivnu stomatologiju liječimo one zube, za koje smatramo da infekcija još nije prešla u periapikalno područje, a osim toga postoje slijedeći uvjeti: dobro zdravstveno stanje djeteta, kruna zuba mora biti još dovoljno sačuvana da se može načiniti retencija za definitivno punjenje i suradnja s djetetom barem u izvjesnoj mjeri.

Kod zubi, gdje još nije bilo spontanih boli, provodimo većinom vitalnu amputaciju u jednoj posjeti. Rezultati takvih intervencija su potvrdili navode raznih američkih autora. (Jelinek<sup>3</sup>). Bataljke pulpe prekrivamo pastom namiješanom iz cinkovog oksida i jednakih dijelova ol. cariofilli i formokrezola, nakon što je prethodno bila stavljena u komoru na 5 minuta sterilna vatica sa formokrezolom. Taj preparat zbog svog sastava (2% formalina, 15% kreozota, 5% thimola, 5% fenola i glicerina ad 100) djeluje u smislu fiksacije gornjeg sloja korijenske pulpe, dok tkivo ispod toga sloja pri ovakvom načinu primjene ostaje vitalno (Berger<sup>4</sup>, Drotter<sup>5</sup>).

Pri preparaciji atrificijelno otvorenu pulpu prekrivamo direktno reoganrapidom, ako je kavitet dovoljno velik da primi sredstvo za prekrivanje i punjenje. U protivnom slučaju pulpa se amputira.

Zube s vitalnom pulpom, koji su već zadavali spontane boli, ali još nisu perkutorno osjetljivi, devitaliziramo sredstvom za devitalizaciju bez arsena, na bazi paraforma. Takvo se sredstvo stavlja na otvorenu pulpu na 8 do 10 dana. U slijedećoj posjeti završi se amputacija, a bataljci pulpe prekriju se trisanom. Jednak je postupak sa zubima, koji bi se mogli liječiti po vitalnoj metodi, ali iz nekog razloga želimo izbjeći davanje anestezije, npr. zbog straha djeteta pred ubodom.

Perkutorno osjetljive zube i one s rendgenskim periapikalnim promjenama ekstrahiramo. Iznimku činimo katkada kod drugih mliječnih molara, ako još nije niknuo trajni molar iza njih. Tada ih nastojimo sačuvati do izbijanja trajnog zuba. To provodimo tako, da odstranimo karijes, očistimo kavum i proširimo samo ulaz i korijenove, dok dublje u njih ne ulazimo. Korjenove ispiremo 3 postotnim hidrogenom, a zatim stavljamo 2 do 3 puta u kavum uložak sa formokrezolom na 4 do 7 dana, a zub se provizorno zatvara. Pri takvoj primjeni dolazi do izražaja dugotrajno dezinfekcijsko djelovanje formokrezola. U 3. ili 4. posjeti stavljamo trisan pastu ili ranije spomenutu mješavinu cinkovog oksida sa ol. cariofilli i formokrezolom na bataljke pulpe i zub se definitivno puni.

Ako se pak u takvom slučaju odlučimo da punimo i korjenove, činimo to Walkhoffovom jodoform pastom bez gutaperča šiljka. Ona se sastoji iz klorfenol-kamfora, mentola i jodoforma. U korijenu polako ispušta klorfenol, kamfor i mentol, djeluje baktericidno, a ne draži periapikalno tkivo. Osim toga se vremenom resorbira, što je prednost kod mliječnih korjenova, kad nastupi

njihova fiziološka resorpcija. Roditelje treba, međutim, kod svih takvih progrediranih slučajeva upozoriti, da se tu radi o pokušaju očuvanja zuba još na neko vrijeme, tj. do izrastanja trajnog molara i da ga u slučaju ponovnih boli treba ekstrahirati, a osim toga treba takve zube držati pod kontrolom.

#### Sadržaj

Autor ukazuje na poteškoće, na koje nailazimo pri postavljanju dijagnoze oboljenja pulpe mliječnih zubi kod predškolske djece. Zatim prikazuje neke dijagnostičke metode, koje pomažu, da kod djece tog uzrasta, utvrdimo bolesni zub i stadij oboljenja. Ukratko su opisane metode liječenja pulpe mliječnih zubi.

#### Summary

##### DIAGNOSE AND THERAPY OF PULP DISEASES OF DECIDUOUS TEETH

The author points out the difficulties which arise when we have to diagnose pulp diseases of deciduous teeth in preschool-children.

Some examination procedures are discussed which may be useful in finding the diseased tooth and in determining the existing condition.

Different treatment methods for such teeth are shortly described.

#### Zusammenfassung

##### DIAGNOSE UND BEHANDLUNG VON PULPAERKRANKUNGEN DER MILCHZÄHNE

Einführend wird auf Schwierigkeiten verwiesen, auf die wir bei der Diagnose von Pulpaerkrankungen der Milchzähne an Kleinkindern stossen.

Einige Untersuchungsmethoden werden dargestellt, die uns in solchen Fällen helfen, den schmerzenden Zahn und das Stadium der Erkrankung zu ermitteln.

Schliesslich werden einige Methoden zur Erhaltung von Milchzähnen mit Pulpaerkrankungen verschiedenen Grades kurz beschrieben.

#### LITERATURA

1. SCHUG-KÖSTERS, M., KETTERL, W.: u knj.: REICHENBACH, E.: Kinderzahnheilkunde im Vorschulalter, J. A. Barth, Leipzig, 1967
2. LAW, D. B., LEWIS, T. M.: u knj.: FINN, S. B.: Clinical Pedodontics, W. B. Saunders Company, Philadelphia, 1968
3. JELINEK, E.: ASCRO, 2:207, 1967
4. BERGER, J. E.: J. Dent. Child., 32:13, 1965
5. DROTER, J. A.: J. Dent. Child., 34:507, 1967