

Zavod za bolesti usta
 Stomatološkog fakulteta, Zagreb
 predstojnik Zavoda prof. dr M. Dobrenić i
 Katedra za farmakologiju
 Stomatološkog fakulteta, Zagreb
 šef Katedre prof. dr D. Tomić

Eksterna primjena kortikosteroida u toku inicijalne parodontološke terapije

M. DOBRENİĆ i D. TOMIĆ

UVOD

1. Opće djelovanje kortikosteroida

Kora nadbubrežne žlijezde je organ neophodan za život toplokrvnih životinja. Iz nje je izolirano oko 30 hormona steroidne strukture. Ti kortikosteroidi međusobno su kemijski srodni. Razlikuju se svojim fiziološkim i farmakološkim svojstvima. Neki su od njih biološki inaktivni, drugi imaju estrogena ili progestogena svojstva, dok steroidi iz zone retikularis djeluju androgeno. Za kortikosteroide u užem smislu karakteristični su keto-skupina na atomu C₃ i postrani lanac u položaju C₁₇ sa OH-skupinom na atomu C₂₁. Ti se hormoni mogu podijeliti prema svojim glavnim učincima u dvije skupine, ali svaki pojedini hormon ima i slaba svojstva druge skupine, što dolazi do izražaja naročito pri terapijskoj primjeni velikih nefizioloških doza.

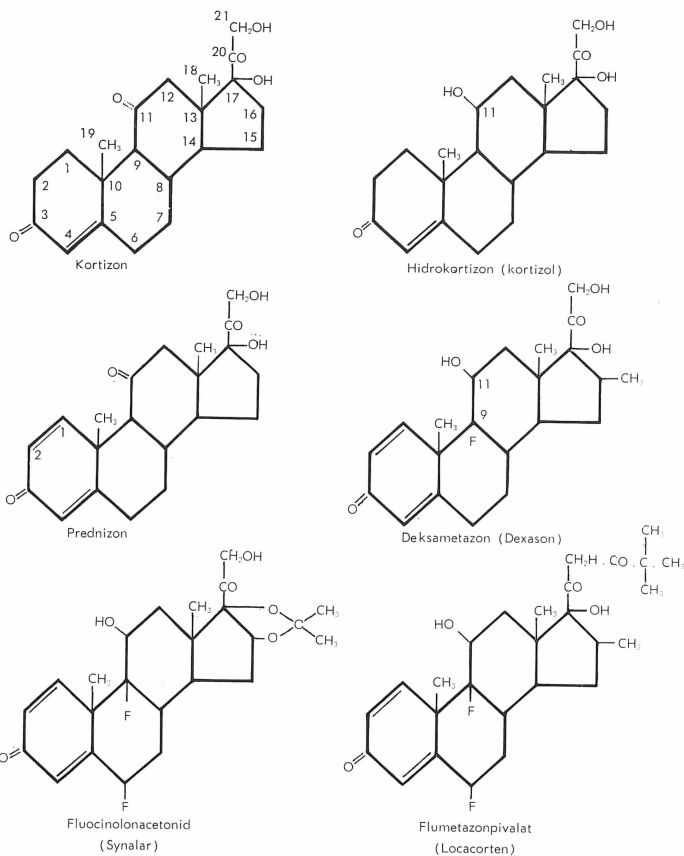
MINERALOKORTIKOIDI stvaraju se u zoni glomerulozi, utječu uglavnom na mijenu minerala, a samo u maloj mjeri na metabolizam karbohidrata.

GLUKOKORTIKOIDI iz zone fascikulate djeluju prvenstveno na mijenu karbohidrata, a u malim dozama neznatno na metabolizam minerala.

Kortizon (Cortisonum) je prvi predstavnik glukokortikoida. Povisuje krvni šećer i gomilanje glikogena u jetri, time što koči potrošnju glukoze tkiva i povećava glukoneogenezu iz aminokiselina. Zbog kataboličkog učinka na metabolizam bjelančevina usporuje rast tijela. Kortizon manje utječe na promet elektrolita i vode nego mineralokortikoidi. Tek pri dugotrajnoj primjeni nastaje retencija natrija i vode i pojačano izlučivanje kalija, zbog čega se može razvijati hipokalijemička alkalozna. Kortizon koči aktivnost limfatičkog tkiva, umanjuje broj limfocita i eozinofila. Limfni čvorovi se umanjuju, a reducira se i tvorba

antitijela. Nadalje, on inhibira sve upalne procese i reakcije mezenhima, uključivši tvorbu granulacijskog tkiva i cijeljenje rana. Za taj efekt potrebne su veće količine glukokortikoida, od onih što postoje u fiziološkim prilikama.

Farmakoterapijski kortizon, odnosno glukokortikoidi, djeluju flogistički, antialergički i antireumatski. U terapiji je sam kortizon napušten, a zamijenili su ga njegovi djelotvorniji derivati.



Hidrokortizon (Hydrocortisonum) je drugi prirodni glukokortikoid. Razlikuje se kemijski od kortizona, što je keto-skupina na atomu C₁₁ hidrirana. Djeluje poput kortizona, samo jače te se smatra jednim od glavnih hormona kore nadbubrežne žlijezde, neophodno potrebnih za život.

Sintetički glukokortikoidi dobivaju se od prirodnih hormona dehidracijom atoma C₁—C₂, ili uvođenjem fluora u položaju C₉ i različitih radikala u sterinsku strukturu. Prednizon (Prednisonum) je dehidrokortizon, prednizolon (Prednisolonum) nastaje dehidracijom hi-

drokortizona. Oba preparata djeluju oko 4 puta jače antiflogistički i antialergički od hidrokortizona, dok su nuspojave na metabolizam minerala manje izražene. Deksametazon (Dexamethasonum) je metilfluorprednizolon. Djeluje 6—8 puta jače od prednizolona, a da se nuspojave ne pojačavaju u istoj mjeri. Ti sintetički glukokortikoidi se zbog povoljnih terapijskih svojstava pretežno primjenjuju za opću peroralnu i parenteralnu terapiju reumatičkih i alergičkih oboljenja, stanja šoka i intoksikacije.

2. Eksterna primjena kortikosteroida

Kortizon (Cortisoni acetas) je već 1950. godine bio uspješno primijenjen lokalno u oftalmologiji (Steffenson cit. po Weirich¹). Za inhibiciju kutanih dijagnostičkih alergičkih reakcija (patch test) pokazao se nedjelotvornim (Goldman, Preston i Rockwell²). Ni 2,5% kortizonska mast nije klinički signifikantno utjecala na kožna oboljenja (Goldman, Thompson i Trice³), za razliku od hidrokortizona (Hydrocortisoni acetas) koji ima i kod lokalne perkutane primjene u koncentraciji od 1—2% izraziti antiflogistički učinak na upalne i pruriginozne dermatoze (Sulzberger i Witten⁴). Polusintetički prednizolon djeluje još snažnije, lokalno već u koncentraciji od 0,5%. Najjači antiflogistički učinak imaju sintetički monofluorirani preparati, kao što su Fluorhydrocortisoni acetas (Scherofluron), Dexamethasoni phosphas (Dexason) i njegov izomer Betamethasoni phosphas, te Triamcinolonacetonidum (Lederkort), koji se primjenjuju u koncentraciji od 0,1%. Ovi preparati čine skupinu nespecifičnih eksternih kortikosteroida, jer pored lokalnog učinka imaju, nakon peroralne ili parenteralne resorpcije, opći terapijski efekt.

DERMATOKORTIKOSTEROIDI su specifični eksterni kortikosteroidi, koji kod sistemne primjene imaju samo neznatni opći učinak, ili ga uopće nemaju. Kod lokalne aplikacije na kožu ili sluznice razvijaju, naprotiv, snažni antiflogistički efekt. Ti monofluorirani preparati, kao što su fluorometolon ili fluradrenolonacetonid (Drenison), djeluju već u koncentraciji od 0,05%. Difluorirani kortikosteroidi još su djelotvorniji. Fluocinolonacetonid (Synalar) ima optimalni učinak u koncentraciji od 0,025%, a flumetazonpivalat (Locacorten) čak u 0,02% koncentraciji (Weirich⁵).

Dermatokortikosteroidi su posljednjih godina uvedeni u terapiju. Zbog svog brzog i sigurnog učinka i neznatnih popratnih pojava, u velikoj su mjeri zamijenili uobičajena sredstva za liječenje upalnih dermatoza. Njihov antiflogistički i indirektni antialergički učinak složene je prirode. Osniva se na tome što smanjuju propustljivost stijenke krvnih žilica. Tome antioksidativnom učinku pridružuju se vazokonstrikcija i dekongestija, tj. smanjenje upalnih edema i ubrzana razgradnja kroničnih upalnih infiltrata. Nadalje, oni inhibiraju postanak ili razvitak podražajne hipergičke reakcije mezenhima. Dermatokortikosteroidi djeluju i antipruriginozno, po svoj prilici anestezijom senzoričkih receptora kože i sluznice ili blokiranjem supstancija, koje ih podražuju. Napokon, djeluju antiproliferativno i keratostatski. Na specifični način umanjuju akantozu i parakeratozu, odnosno hiperkeratozu. Tako inhibiraju kod psorijaze patološku pove-

ćanu epidermopoezu, reduciraju hiperplaziju epitela i normaliziraju nefiziološku keratinizaciju.

Primjena dermatokortikosteroida odnosi se u prvom redu na lokalizirane upalne dermatoze i egzeme (Wittels i Gmeinder⁶, Stepper⁷). Posljednja su vrlo česta kožna oboljenja, te čine zbog porasta industrijalizacije i upotrebe raznih kemikalija i drugih podražaja oko 90% profesionalnih dermatoza. I u drugim granama medicine, kao što su to interna medicina, pedijatrija, otorinolaringologija, okulistika ili ginekologija, mnogo se upotrebljavaju dermatokortikosteroidi. Tako kod ulkusa krurisa, opeklina, otitisa eksterne, kolpitis, vulvitisa i drugih oboljenja kože i sluznica.

Podnošljivost eksternih kortikosteroida vrlo je dobra. Epidermalne kontaktne alergije na hidrokortizon i prednizolon su ekstremno rijetke. Coskey (cit. po Weirichu¹) opisuje dva slučaja kod kojih se mogla epikutanim testovima potvrditi specifična preosjetljivost. Flumetazonpivalat nije uzrokovao niti kod više od 20000 bolesnika lokalnu preosjetljivost.

Nuspojave nakon transkutane resorpcije na ukupni organizam opisali su March, Rea i Porter⁸ i drugi autori prilikom primjene triamcinolonacetona, flucinolona, flurandrenolona i drugih srodnih preparata u obliku masti pod okluzivnim zavojem. Ti preparati bivaju resorbirani putem kože u djelotvornom obliku u takvim količinama da mogu izazvati opće glukokortikoidno djelovanje. Obično nastaje funkcionalna hipadrenija, odnosno kočenje sistema hipofiza-nadbubrežna žlijezda. S tim u vezi smanjuje se koncentracija kortizola plazme i ekskrecija razgradnih produkata kortikosteroida, naročito 17-ketosteroida i 17-oksikortikosteroida urinom. Smanjena funkcija hipofize ustanovljena je i pomoću metopironskog testa. G. Fancioni⁹ je opisao slučaj dojenčeta, kod kojeg je nakon dnevne primjene hidrokortizonske masti zbog generaliziranog egzema nastao potpuni zastoj rasta i prirasta težine. Resorptivne nuspojave nastaju tek u slučaju kad se primjenjuju dnevno velike količine preparata na prostranu površinu tijela ili pod okluzivnim zavojem, osobito kod djece, trudnica i osoba s lošim općim stanjem. Kod insuficijencije jetre i bubrega postoji mogućnost kumulacije transkutano resorbiranih kortikosteroida pa treba biti na oprezu kod bolesnika s hipertenzijom, ulkusnom bolesti, latentnim dijabetesom, osteoporozom i sklonošću akni.

Flumetazonpivalat (Locacorten) primijenjen u velikoj količini (40 g masti na dan), pa čak pod okluzivnim zavojem, nije pokazao resorptivni učinak, niti je inhibirao funkciju kore nadbubrežne žlijezde (von der Meersch i Simons¹⁰). Transkutanu resorpciju flumetazonpivalata nisu ustanovili niti Frenk i Felber¹¹ mjerenjem plazmakortizola i izlučivanje kortikosteroidnih metabolita kod bolesnika sa psorijazom pod okluzivnim zavojem.

Penetracija kortikosteroida u kožu usko je povezana s problemom transkutane resorpcije. Malkinson i Kirschenbaum¹², Stoughton¹³, Vickers¹⁴ i drugi istraživači ustanovili su, da epikutano primijenjeni kortikosteroidi brzo prodiru u najdonji sloj stratuma korneuma, gdje se gomilaju iznad stratuma luciduma. Iz tog depoa prelaze postepeno u toku 3—16 dana u dublje slojeve epidermisa. Pored toga postoji još i drugo mjesto u epidermisu u stratumu spinosumu i stratumu bazale, na kojem se kortikosteroidi

vjerojatno kraće vrijeme zadržavaju, kako su to dokazali Feldman i Maibach¹⁵ za markirani radioaktivni (C¹⁴) hidrokortizon. Flumetazon na temelju farmakoloških pokusa brzo penetrira u kožu, ali ne uzrokuje transkutane resorptivne efekte. Stoga treba zaključiti, da flumetazon ostaje u depozitima epidermisa, a vjerojatno i u korijumu tako dugo, dok se ne razgradi u inaktivne metabolite. Ekstremno teška topljivost flumetazona u vodi (0,05 mg %) jedan je od faktora njegovog dugog zadržavanja u koži i polagane metabolizacije.

Kombinirani preparati

Kortikosteroidi utječu na dermatoze morfostatski ili nozostatski. Njihov učinak nije usmjeren na uzrok bolesti; on samo skraćuje i pojednostavnjuje tok oboljenja. Kako kortikosteroidi smanjuju obranbene snage organizma, mogu se njihovim utjecajem lakše širiti lokalne infekcije. Stoga se kod inficiranih dermatoza, ulceracija i piodermija kortikosteroidi kombiniraju s antibakterijskim sredstvima. Za tu svrhu obično služe neomicin ili antibiotici širokog spektra (kloramfenikol, tetraciklini) odnosno antiseptici kao što su Hexachlorophenum ili kvarterni amonijevi spojevi. Masti prednizolona s klorjodoksikinolinom (Flórián i Marton¹⁶) odnosno s heksametilentetraminom (Zimmerman i Schönborn¹⁷) pokazale su se djelotvornima pri laboratorijskim i kliničkim istraživanjima kod dermatomikoza i gljivicama superinficiranih kožnih oboljenja. Kombinacija dermatokortikosteroida s preparatima koji djeluju na bakterijska i gljivična oboljenja kože, kao što je to klorjodoksikinolin (Vioform), imaju vrlo veliko indikacijsko područje. Takvi preparati (Locacorten-Vioform) osobito su podesni za ambulantnu praksu (Bolte¹⁸, Soltermann¹⁹).

Kontraindikacije za eksternu primjenu kortikosteroida su tuberkuloza kože, herpes simplex i druga virusna oboljenja.

Ekscipijencije (podloge) za eksterne kortikosteroide.

Terapijski efekt eksternih kortikosteroida ovisi, kao i kod drugih dermatika, ne samo o njihovim farmakološkim svojstvima, već i o svojstvima ekscipijensa, tj. podloge u kojoj se apliciraju na kožu ili sluznice. Ekscipijens može sam po sebi djelovati terapijski, ali i umanjiti učinak primiješane djelotvorne supstancije. Ekscipijens mora biti stabilan prema kemijskim i fizičkim agensima, homogen, sterilan, mora omogućiti penetraciju lijeka u kožu te imati prikladnu konzistenciju za primjenu na kožu ili sluznice. Osobito je važno da ekscipijens ne draži i ne senzibilizira kožu i da ima blagu kiselost, koja treba da bude blizu područja normalne kiselosti intaktnog epidermisa (pH 4,2—5,6).

Prema stadijima upale i lokalnim uvjetima primjenjuju se ekscipijencije različitih svojstava.

Losion (lotio) je obično emulzija ulja u vodi s nekih 4% masnih tvari. Primjenjuje se kod perakutnih i akutno-eksudativnih stadija upale. Osobito je podesan za liječenje dermatoza kapilicija, brade, vanjskog zvukovoda, prijelaznog epitela glansa i vulve, te sluznice gingive.

Krema (crème) je hidrofилна emulzija ulja u vodi s nekih 25 do 30% masnih tvari, koja ne masti kožu. Omogućuje brzo prodiranje primiješanog ljekovitog sredstva u epidermis. Ne ometa izmjenu topline i vlage. Ugodno hladi kožu te ublažuje svrbež. Upotrebljava se kod akutnih, subakutnih i kroničnih dermatoza, osobito na slobodnim mjestima kože.

Paste (pastae) se obično sastoje od masnih supstancija ili emulzija kojima je primiješana veća količina netopljivih indiferentnih prašaka. Primjenjuju se kod subakutnih i supkroničnih dermatoza s eksudacijom.

Ljekovite masti (unguenta) sadrže kao podlogu masne supstancije (vazelin) ili emulziju vode u ulju s nekih 70% masti. Služe kod supkroničnih, kroničnih i perkroničnih dermatoza, za maceraciju krasta i ljusaka te kod suhe kože.

3. Stomatološka primjena kortikosteroida

Bertolini²⁰ istražio je već 1955. godine djelovanje hidrokortizonske masti kod paradentopatija. Zerosi i Baratieri²¹ su uspješno primijenili hidrokortizon u kombinaciji s kloramfenikolom u obliku glicerinske masti kod paradontitida i paradentopatija refrakternih na drugu opću i lokalnu terapiju. Tom su prilikom opazili regresiju hipertrofije gingive i upale te prestanak purulentne sekrecije.

Costache²² je primjenjivao preparat hidrokortizona s metilnim nikotinatom (Odonocortex) za liječenje hiperplastičnih gingivitis. Aplikacije tog sredstva kombinirane eventualno s masažom i skidanjem zubnog kamenca u trajanju do 12 dana su pokazale, da je medikament djelotvoran kod svih iritativno-inflamiranih gingivitis, kao snažni antiflogistik i antiproliferirajući agens. Kombinacija hidrokortizona s antibiotikom pojačava i ubrzava to djelovanje.

Sacco, Fravega i Vespa²³ su primijenili pivalat flumetazona u postkirurškom tretmanu na paradonciju, zatim kod stomatitisa aftoze, kod pacijenata s ulcero-hemoragičkim gingivitisom te kod atrofičko-purulentne paradentoze. Trajanje terapije ovisilo je o vrsti oboljenja. Lijek je apliciran u obliku losiona digitalnom masažom. Uspjeh terapije procjenjivan je na temelju kliničkog opažanja. Na 48 liječenih pacijenata, pokazalo se da je efekt liječenja brz i uspješan, osobito kad se radilo o aftoznim stomatitidama. Flumetazonpivalat inhibira inflamacijski proces i ubrzava klinički tok liječenja, kao i kiruršku cikatrizaciju. Uspješno liječi ulcerohemoragički gingivitis. Kod paradentoze se za vrijeme 7 dnevne primjene pokazalo samo neznatno poboljšanje.

PROBLEM I METODA RADA

Budući da je primjena kortikosteroidnih preparata s antibioticima pokazala dobre rezultate u liječenju izvjesnih upala infekcijske geneze u predjelu usne šupljine, željeli smo ustanoviti učinak flumetazonpivalata s neomicinom (Locacorten-N »Pliva«) na inflamaciju paradontalnih tkiva. Posebno smo htjeli istražiti njegovo djelovanje na kliničke simptome upale, kao što su

količina eksudacije gingivalnog sulkusa i fragilnost kapilara gingive. U tu su svrhu provedena klinička promatranja i eksperimentalna istraživanja.

Za klinička istraživanja služila je grupa od 76 pacijenata obaju spolova u dobi od 18—25 godina, s kliničkim nalazom gingivitisa, odnosno parodontitisa. Njima je u toku inicijalne parodontološke terapije apliciran flumetazonpivalat s neomicinom. Inicijalna terapija sastojala se u uklanjanju zubnog kamenca i mekih naslaga te u dubokom ispiranju gingivnih odnosno parodontalnih džepova. Flumetazonpivalat s neomicinom je bio primijenjen u obliku kreme injekcijskom štrcaljkom na oboljeli parodoncij, na taj način da je igla bila uvedena do dna parodontalnog džepa. Pri tom se pazilo, da se ne izazove krvarenje ozljedom tkiva. Zatim je pod pritiskom apliciran flumetazonpivalat s neomicinom, dok nije ispunio džepove gingive i interdentalne prostore. Preko ovako liječenog parodoncija stavljen je zavoj dvostruke gaze (sl. 1, 2 i 3). Zavoj s kremom flumetazonpivalata s neomicinom bio je ostavljen u ustima 1 sat. Nakon tog vremena pacijent je smio prati zube, odnosno jesti. Ovakav oblog primjenjivan je u toku inicijalnog liječenja inflamacije parodoncija nekoliko puta, najviše 4—5 puta. Vremenski razmak između pojedinih aplikacija obloga iznosio je 24 sata do nekoliko dana.

Za eksperimentalna istraživanja poslužila nam je grupa od 4 pacijenta, koji su bili odabrani s obzirom na parodontalne inflamacijske procese približno podjednakog intenziteta na obim čeljustima. Prije primjene flumetazonpivalata s neomicinom odnosno placebo izvršeno je kod njih na obim čeljustima testiranje količine eksudacije gingivnih sulkusa, a kod dviju osoba i testiranje stupnja fragilnosti kapilara gingive.

Testiranje količine eksudacije vršeno je QE testom (Dobrenič²⁴). Radi se o aplikaciji konturiranih listića indikatorskih filter-papira u parodontalne džepove za vrijeme od 2 minute. Količina eksudata izražava se mm² polja filter papira imhibiranog eksudatom.

Testiranje fragilnosti kapilara gingive (FK test) vršeno je aparatom Co rex (Haag-Strait AG., Liebefeld, Bern), čija se je aktivna poluga prislanjala na gingivu pod različitim pritiskom, sve dok se nije nakon 10 sekunda pojavilo krvarenje. Rezultat testa izražen je u gramima (Dobrenič²⁵).

Navedena testiranja obavljena su na početku istraživanja i u intervalima između pojedinih primjena kreme flumetazonpivalata s neomicinom na jednoj čeljusti, odnosno placebo na drugoj. Lijek i placebo su bili aplicirani 4 puta u određenim vremenskim razmacima za svaki pojedini slučaj. Ti su se intervali kretali od 24 sata do nekoliko dana.

REZULTATI

a) Klinička opažanja

Klinička opažanja vršena su na 76 pacijenata. Radilo se o osobama u dobi od 18—50 godina obaju spolova s gingivitisom, odnosno parodontitisom kao osnovnim oboljenjima (62 slučaja), kod kojih su se prigodice javljale recidivirajuće afte (8 slučajeva), hipertrofije gingive (3 slučaja) i stomatitis (3 slučaja). Klinička inspekcija je pokazala, da su kod tih pacijenata uz infla-

maciju parodonticija postojali edem gingive, bol i sklonost krvarenju na slabi dodir. Postojali su i gingivni, odnosno parodontalni džepovi.

Krema flumetazonpivalata s neomicinom se primjenjivala tako dugo, dok kliničko stanje gingive, odnosno parodonticija, nije pokazivalo poboljšanje. Kliničko poboljšanje procijenjeno je na temelju vraćanja boje gingive na normalu, nestanka edema, popuštanja boli, povratka tonusa gingive i prestanka krvarenja.

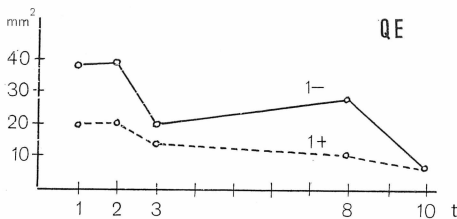
Opažanja su pokazala da je poboljšavanje stanja upale nastupilo već poslije jednokratne ili dvokratne aplikacije flumetazonpivalata s neomicinom kod gingivnih odnosno plićih parodontalnih džepova. Nadalje se moglo primijetiti da subjektivni simptomi upale (bol i osjećaj klimavosti zubi, nestaju).

Kod parodontitisa, koji su zahvatili dublja područja parodonticija s dubljim parodontalnim džepovima, terapija flumetazonpivalatom s neomicinom bila je ponovljena više puta. U većini slučajeva bilo je dovoljno da se terapija ponovi 4—5 puta, da bi se postiglo izrazito kliničko poboljšanje.

Poslije nestanka simptoma upale, nastavljena je završna parodontološka terapija eliminacijom džepova, koja je uobičajena u liječenju parodontalnih oboljenja.

b) Eksperimentalna istraživanja

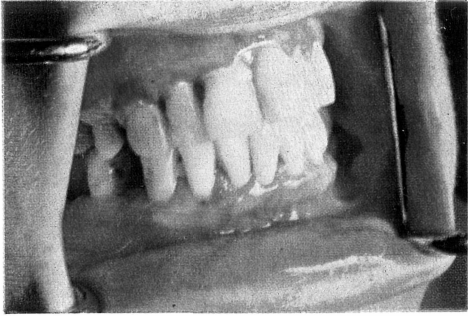
1. slučaj. Pacijentica G. D, stara 18 godina. Gingiva je crvena, odebljala, osobito interdentalne papile. Dijagnoza: gingivitis hypertrophicans. Prije i u toku terapije određeni su Qe i FK testovi. Interval između pojedinih aplikacija flumetazonpivalata s neomicinom iznosio je 24 sata do 4 dana. Dobiveni rezultati su prikazani na sl. 4.



Sl. 4. Količina eksudacije iz parodontalnih džepova kod hipertrofičnog gingivitisa. Izvučena krivulja odnosi se na učinak Locacorten-N kreme, crtkana krivulja na učinak placeba. Ordinata: količina eksudacije. Apscisa: vremenski intervali.

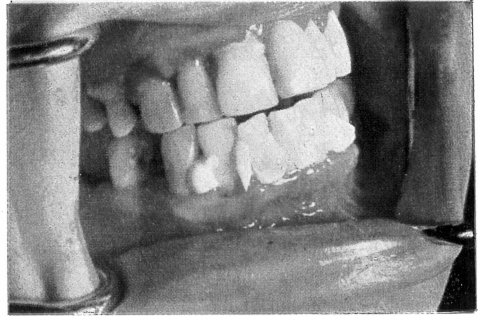
Testiranje količine eksudacije pokazuje da postoje velike razlike između gornje i donje čeljusti. Terapijom te razlike posve nestaju. Dok je u predjelu + 1 aplikacija placeba smanjivala eksudaciju samo u manjem opsegu, flumetazonpivalat s neomicinom je u predjelu — 1 inhibirao intenzivno eksudaciju. Budući da je nakon 4 aplikacije flumetazonpivalata s neomicinom eksudacija poprimila normalne vrijednosti, obustavljena je daljna terapija tim sredstvom.

FK test imao je kod iste pacijentice na početku liječenja za gornju i donju čeljust jednake vrlo niske vrijednosti. Nakon prve aplikacije flumetazonpivalata s neomicinom, odnosno placeba nije nastala primjetljiva promjena u fragilitetu kapilara gingive, no svaka daljnja aplikacija je pokazala, da se stanje popravilo u obim čeljustima. U predjelu + 1, gdje je bio primijenjen placebo, fragilnost



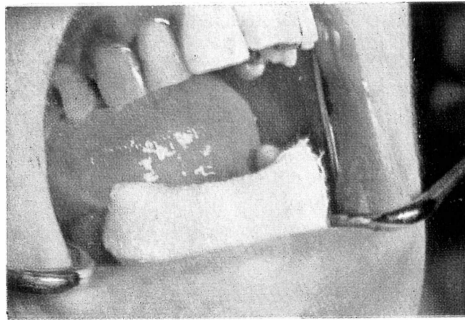
Sl. 1. Područje frontalnih zubi kod pacijenta s parodontitisom. Gingiva je kronično inflamirana. Oko gornjih i oko donjih zubi postoje parodontalni džepovi.

Fig. 1. Patient mit Parodontitis. Das Zahnfleisch ist chronisch entzündet. Um die oberen und unteren Zähne bestehen parodontale Taschen.



Sl. 2. U parodontalne džepove oko donjih frontalnih zubi, kao i u interdentalne prostore aplicirana je Locacorten N krema.

Fig. 2. In die Zahnfleischtaschen der unteren frontalen Zähne, sowie in die Zwischenräume der Zähne wurde Locacorten N Crème verabreicht.

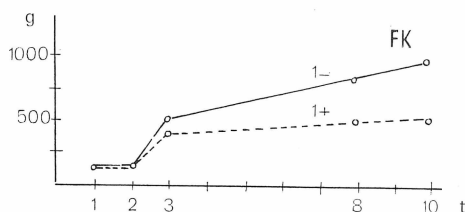


Sl. 3. Dvostrukim slojem gaze zaštićuje se Locacorten N krema na gingivi i u parodontalnim džepovima.

Fig. 3. Eine doppelte Lage Verbandmull schützt die Locacorten N Crème am Zahnfleisch und in den parodontalen Taschen.

kapilara ostala je u području patoloških vrijednosti. Područje — 1, naprotiv, pokazalo je nakon 4. aplikacije flumetazonpivalata s neomicinom fragilnost kapilara u granicama normale (sl. 5).

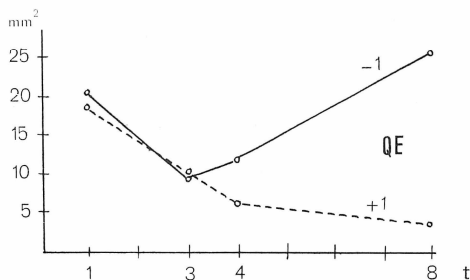
Sl. 5. Fragilnost kapilara gingive kod hipertrofičkog gingivitisa. Izvučena krivulja odnosi se na učinak Locacorten-N kreme, crtkana krivulja na učinak placeba. Ordinata: intenzitet pritiska. Apscisa: vremenski intervali.



2. slučaj. Pacijentica Z. I, stara 29 godina nalazi se u 6. mjesecu trudnoće. Gingiva je crvena, edematozna, sjajna, bolna i krvari na dodir. Interdentalne papile su odebljale i odmaknute od zubi. Postoje gingivni džepovi. Dijagnoza: gingivitis gravidarum.

Flumetazonpivalat s neomicinom je apliciran u predjelu + 1, a placebo u predjelu — 1. Medikacija se vršila u razmacima od 24 sata do 3 dana (sl. 6).

Sl. 6. Količina eksudacije iz parodontalnih džepova kod gingivitisa gravidarum. Izvučena krivulja odnosi se na učinak Locacorten-N kreme, crtkana krivulja na učinak placeba. Ordinata: količina eksudacije. Apscisa: vremenski intervali.



Testiranje QE testom pokazuje, da je i u gornjoj i u donjoj čeljusti eksudacija gingivnih sulkusa bila na početku liječenja gotovo jednaka. Nakon prve aplikacije flumetazonpivalata s neomicinom, odnosno placeba, eksudacija se smanjila kod obiju čeljusti. U daljnjem toku liječenja flumetazonpivalat s neomicinom stalno je smanjivao eksudaciju, sve do normale, za razliku od placeba koji je pogoršao stanje. Terapija je prekinuta nakon 3. aplikacije flumetazonpivalata s neomicinom, jer je eksudacija svedena na normalu, a klinički su simptomi upale pokazali izrazito poboljšanje.

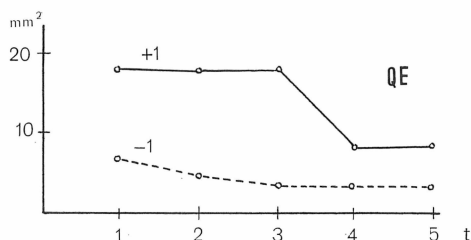
3. slučaj. Pacijentica M. N, stara 36 godina. Gingiva na gornjoj i donjoj čeljusti je tamnocrvena, edematozna i krvari na dodir. Pritiskom gingive na zub izlazi iz parodonticija bijeli sekret. Gingiva je izgubila tonus i dade se lako odmaknuti od zubi. Inspekcija građivanom sondom pokazuje da se radi o gingivnim džepovima. Dijagnoza: parodontitis superficialis.

U gingivne džepove u predjelu + 1 apliciran je flumetazonpivalat s neomicinom, a u džepove u predjelu — 1 placebo. Medikacija se vršila u razmacima od 24 sata (sl. 7).

Na početku terapije, kao i za vrijeme cijelog liječenja, određen je Qe test. Iz prikazanih rezultata proizlazi da je eksudacija na početku liječenja bila u

predjelu + 1 mnogo intenzivnija od one u predjelu — 1 i da se količina eksudacije gornje čeljusti tokom liječenja približila količini eksudacije donje. Kod toga placebo nije imao gotovo nikakvog učinka, dok je flumetazonpivalat s neo-

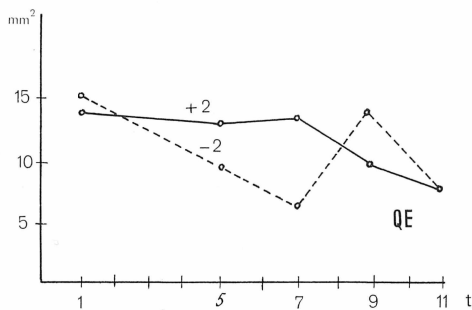
Sl. 7. Količina eksudacije iz parodontalnih džepova kod parodontitisa superficialis. Izvučena krivulja odnosi se na učinak Locacorten-N kreme, crtkana krivulja na učinak placeba. Ordinata: količina eksudacije. Apscisa: vremenski intervali.



micinom protuupalno djelovao već nakon druge aplikacije. Daljnja terapija, nakon što su iščezli i klinički simptomi upale, nije više utjecala na količinu eksudacije.

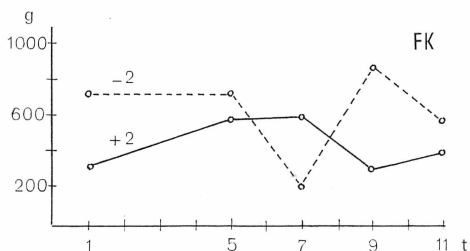
4. s l u č a j. Pacijent D. Z, star 35 godina. Gingiva je crvena, edematozna, krvari na najmanji dodir. Postoje parodontalni džepovi iz kojih izlazi gnoj. Zubi su klimavi. Rendgenska snimka pokazuje kronični uznapredovali parodontalni inflamacijsko-destruktivni proces. D i j a g n o z a: p a r o d o n t i t i s p r o f u n d a.

Vrijednosti QE testa su na početku medikacije za gornju i za donju čeljust visoke i gotovo jednake, a na svršetku liječenja su nešto niže i posve identične



Sl. 8. Količina eksudacije iz parodontalnih džepova kod parodontitisa profunde. Izvučena krivulja odnosi se na učinak Locacorten-N kreme, crtkana krivulja na učinak placeba. Ordinata: količina eksudacije. Apscisa: vremenski intervali.

(sl. 8). Dok se u donjoj čeljusti u predjelu —2 opaža kolebanje količine eksudacije, u predjelu + 2 vidi se u početku stagnacija, a u drugoj polovici medikacije konstantno opadanje količine eksudacije. Na kraju terapije, koja je



Sl. 9. Fragilnost kapilara gingive kod parodontitisa profunde. Izvučena krivulja odnosi se na učinak Locacorten-N kreme, crtkana krivulja na učinak placeba. Ordinata: intenzitet pritiska. Apscisa: vremenski intervali.

obavljena u intervalu od 48 sati do 4 dana, količina eksudacije obih čeljusti je ostala u granicama patoloških vrijednosti. Klinički simptomi bili su tek neznatno ublaženi.

Testiranje fragilnosti kapilara kod istog pacijenta pokazuje velike razlike između gornje i donje čeljusti na početku liječenja. Te se razlike nešto smanjuju na kraju liječenja, ali još uvijek ostaju u području patoloških vrijednosti. Placebo kao i flumetazonpivalat s neomicinom, uzrokuju tokom primjene kolebanja fragilnosti kapilara gingive, slično promjeni količine eksudacije. Daljnja aplikacija flumetazonpivalata s neomicinom nije obećavala poboljšanje stanja pa je stoga liječenje tim načinom prekinuto (sl. 9).

Iz prikazanih rezultata proizlazi, da je krema flumetazonpivalata s neomicinom djelovala u smislu smanjivanja kliničkih simptoma upale parodontalnih tkiva. U većini slučajeva smanjivala se količina eksudacije iz gingivnih sulkusa i fragilnost kapilara gingive. Kod gingivitisa uzrokovala je terapija flumetazonpivalatom s neomicinom stalno poboljšavanje stanja parodontalnog tkiva, dok se kod parodontitisa sanacija zbivala nešto polaganije. U slučaju teškog parodontitisa nije nastalo vidno poboljšanje u toku liječenja, što se vjerojatno može pripisati kratkoći terapije i posebnim uvjetima u tako promijenjenom parodonticiju (duboki parodontalni džepovi koji omogućuju gomilanje i fermentaciju ostataka hrane).

Placebo je u prikazanim slučajevima neznatno utjecao na simptome upale, dok je u isto vrijeme flumetazonpivalat s neomicinom imao intenzivan anti-flogistički učinak. Djelovanje placeba bilo je samo prividno, a bilo je uvjetovano općim učinkom inicijalne terapije, koja se je provodila na obje čeljusti, te boljim održavanjem oralne higijene od strane samog pacijenta.

ZAKLJUČAK

Primjena flumetazonpivalata s neomicinom (Locacorten N »Pliva«) uspješna je kod parodontopatija sa simptomima inflamacije.

Usporednim istraživanjima djelovanja kreme flumetazonpivalata s neomicinom i placeba na parodontalne lezije utvrđeno je, da na čeljustima, na kojima je bio primijenjen flumetazonpivalat s neomicinom, znatno regrediraju simptomi upale: crvenilo, edem i bol. Smanjuju se i eksudacija iz gingivnih džepova i fragilnost kapilara gingive.

Zavoj s kremom flumetazonpivalata s neomicinom kao i duboka aplikacija kreme u parodontalne džepove, djelotvorni su u inicijalnoj parodontološkoj terapiji.

Aplikacija flumetazonpivalata s neomicinom u obliku kreme kao oblog ili depo u parodontalne džepove je jednostavna i ugodna za pacijenta.

Sadržaj

U posljednje vrijeme kortikosteroidi se primjenjuju zbog povoljnog terapijskog efekta na bolesno tkivo u mnogim granama medicine, pa i u stomatologiji. U kombinaciji s antimikrobnim sredstvima znatno se proširilo njihovo indikacijsko područje. Ti preparati, primijenjeni lokalno u obli-

ku kreme, povoljno utječu u liječenju parodontitisa i hiperplastičnih gingivitisa. Osobito djelotvorni flumetazonpivalat, bio je već s uspjehom primijenjen kod stomatitisa aftoze, ulcerohemoragičkih gingivitisa, atrofičko-purulentnih parodontoza, kao i u oralnom postkirurškom tretmanu.

Autori su proučavali djelovanje flumetazonpivalata s neomicinom (Locacorten N »Pliva«) na simptome upale u toku inicijalne parodontološke terapije, posebno na eksudaciju gingivnog sulkusa i na fragilnost kapilara gingive.

Istraživanja su vršili na 76 bolesnika obaju spolova, od 18—25 godina starosti sa kliničkim nalazom gingivitisa, odnosno parodontitisa. U toku inicijalne parodontološke terapije aplicirali su injekcijskom štrcaljkom kremu flumetazonpivalata s neomicinom na oboljeli parodontij i zaštilili ga slojem gaze. Takav zavoj obnavljali su u razmacima od 24 sata do nekoliko dana. Procjenjivanje uspjeha terapije vršili su na temelju usporednih kliničkih nalaza. Posebno su na grupi od 4 pacijenta sa generaliziranom parodontalnom upalom približno jednakog intenziteta vršili eksperimente s primjenom flumetazonpivalata s neomicinom i placeba. Uspjeh terapije su procijenili na temelju testiranja količine eksudacije gingivnog sulkusa, odnosno testiranja stupnja fragilnosti kapilara gingive.

Analiza rezultata pokazala je općenito uspješni učinak u otklanjanju inflamacijskih simptoma parodontopatija.

Usporedno praživanje djelovanja kreme flumetazonpivalata s neomicinom i placeba na parodontalne lezije pokazalo je, da na čeljustima, na kojima je bio primijenjen lijek, izrazito regrediraju simptomi upale tkiva, a da se smanjuju količina eksudacije gingivnih džepova i fragilnost kapilara gingive.

Summary

EXTERNAL APPLICATION OF CORTICOSTEROIDS IN THE INITIAL PARODONTOLOGIC THERAPY

In recent times corticosteroids have been applied in many fields of medicine and thus also in stomatology because of their favourable effect. The range of indication is greatly enlarged if corticosteroids are given jointly with agents harmful to micro-organisms. Such drugs have a good effect applied locally in the form of an ointment in treating parodont and hyperplastic gingivitis. The particularly effective drug Flumethasonpivalat has been successfully applied in stomatitis, aphthae, ulcerating hemorrhagic gingivitis, atrophic purulent parodontosis and in the follow-up treatment of surgical interventions in the buccal cavity.

The authors investigated the effect of Flumenthasonpivalat with Neomycin (Locacorten- N manufactured by Pliva Pharmaceuticals) in connection with inflammatory symptoms in the course of the initial parodontologic therapy. The separation of the edge of the gingiva and the fragility of the gingival capillaries was the subject of special testing.

Examinations were carried out in 76 patients of both sexes with the clinical diagnosis of gingivitis or parodontitis. The patients were in the 18—25 age group. In the course of the initial parodontologic therapy Locacorten- N was applied to the diseases parodontium by means of injections and then covered with surgical gauze. The dressing was renewed in intervals of 24 hours up to a few days. The success of the therapy was established by comparing the clinical findings. In a group of 4 patients with generalized parodontal inflammation of approximately the same intensity Locacorten N respectively placebo was separately tested. The success of the therapy was then tested on the basis of the signs of separation of the edge of the gingival sulci and the fragility of the gingival capillaries.

An analysis of the results showed a generally favourable effect on inflammatory symptoms in cases of parodontopathiae.

A comparison of the results of Flumenthasonpivalat — Neomycin Cream and Placebo in the treatment of parodontal lesions showed the inflammatory symptoms of the tissue in the jaws treated with this drug to have decreased considerably. Also the number of exudates of the gingival pockets and the fragility of the gum capillaries were less.

Zusammenfassung

ÄUSSERLICHE ANWENDUNG VON CORTICOSTEROIDEN IN DER INITIALEN PARODONTOLOGISCHEN THERAPIE

In letzterer Zeit werden Corticosteroide wegen ihrer günstigen therapeutischen Wirkung in vielen Gebieten der Medizin, so auch in der Stomatologie verwendet. In Verbindung mit mikroben-schädigenden Mitteln erweitert sich sehr ihr Indikationsgebiet. Solche Präparate wirken lokal in Form von Crème günstig bei der Behandlung von Parodontitiden und hyperplastischer Gingivitis. Das besonders wirksame Flumethasonpivalat wurde bereits mit Erfolg bei Stomatitis aphthosa, ulcero-haemorrhagischen Gingivitiden, atrophisch-purulenter Parodontose, sowie bei der Nachbehandlung von chirurgischen Eingriffen in der Mundhöhle verwendet.

Die Verfasser untersuchten die Wirkung von Flumethasonpivalat mit Neomycin (**Locacorten N »Pliva«**) auf Entzündungssymptome während der initialen parodontologischen Therapie. Insbesondere wurde die Absonderung des Zahnfleischkaumes und die Brüchigkeit der Zahnfleischkapillaren getestet.

Die Untersuchungen wurden an 76 Patienten beiderlei Geschlechts im Alter von 18—25 Jahren mit der klinischen Diagnose Gingivitis bzw. Parodontitis ausgeführt. Im Laufe der initialen parodontologischen Therapie wurde Locacorten N Crème mittels Injektionsspritze auf das erkrankte Parodontium aufgetragen und mit Verbandmull bedeckt. Der Verband wurde in Abständen von 24 Stunden bis zu einigen Tagen erneuert. Der Erfolg der Therapie wurde durch Vergleichung klinischer Befunde ermittelt. An einer Gruppe von 4. Patienten mit generalisierter parodontaler Entzündung annähernd gleicher Intensität wurde gesondert Locacorten N Crème bzw. Placebo erprobt. Der Therapieerfolg wurde hier auf Grund der Absonderung des Zahnfleischsaumes und der Brüchigkeit der Zahnfleischkapillaren getestet.

Die Analyse der Ergebnisse zeigte eine allgemein günstige Wirkung auf Entzündungssymptome bei Parodontopathien.

Vergleichende Untersuchungen mit Flumethasonpivalat-Neomycin Crème und Placebo auf parodontale Läsionen ergaben, dass an den Kiefern an welchen die Crème angewendet wurde, die Entzündungssymptome des Gewebes sich deutlich zurückbildeten. Auch die Menge des Exsudates der Zahnfleischta-schen und die Brüchigkeit der Zahnfleischkapillaren war vermindert.

LITERATURA

1. WEIRICH, E. G.: Saopćenja »Pliva«, 10:9, 1967
2. GOLDMAN, L., PRESTON, R., ROCKWELL, E.: J. Invest. Dermat., 18:89, 1952
3. GOLDMAN, L., THOMPSON, R. G., TRICE, E. R.: A. M. A. Arch. Dermat. Syphil., 65:177, 1952.
4. SULZBERGER, M. B., WITTEN, W. H.: J. Invest. Dermat., 19:101, 1952.
5. WEIRICH, E. G.: Saopćenja »Pliva«, 10:9, 1967
6. WITTELS, W., GMEINDER, A.: Wien, med. Wchschr., 116:918, 1966
7. STEPERT, A.: Wien, med. Wchschr., 116: 1112, 1966
8. MARCH, C., REA, T. H., PORTER, M. J.: Clin. Pharmacol. Therap., 6:43, 1965
9. FANCONI, G.: Helv. Paed. Acta, 17:267, 1962
10. MERSCH, J. J. von der, SIMONS, R. D. G. Ph.: Dermatol., 132:460, 1966
11. FRENK, E., FELBER, J. P.: Dermatol., 131:213, 1965
12. MALKINSON F. D., KIRSCHENBAUM, M. B.: Arch. Dermatol., 88:427, 1963
13. STOUGHTON, R. B. Arch. Dermatol., 91:657, 1965
14. VICKERS, C. H. F.: Arch. Dermatol., 88:20, 1963
15. FELDMAN, R. J., MAIBACH, H. I.: Arch. Dermatol., 91:661, 1965
16. FLÓRIÁN, E., MARTON, K.: Therap. Hung., 12:87, 1964
17. ZIMMERMANN, H., SCHÖNBORN, C.: Pharm., 22:170, 1967
18. BOLTE, O.: Ärztl. Prax., 18:31, 1966
19. SOLTERMANN, W.: Med. Dokument. Ciba, No 2 S. 3, 1967
20. BERTOLINI, A.: Riv. Ital. Stomatol., 4:255, 1955
21. ZEROSI, C., BARATIERI, A.: Riv. Ital. Stomatol., 5:25, 1955
22. COSTACHE, A.: Rev. Franc. Odonto-Stomat., No 7, p. 1, 1965
23. SACCO, S., FRAVEGA, E., VESPA, N.: Riv. Ital. Stomatol., 21:1152, 1966
24. DOBRENIC, M.: Bull. Sci., Cons. Acad. RSF Youg., Sect. A, T. 10, No 11, p. 377, 1965
25. DOBRENIC, M.: ASCRO, 1:147, 1966