

Zavod za anatomiju »Drago Perović«  
 Medicinskog fakulteta, Zagreb  
 predstojnik Zavoda prof. dr J. Krmpotić-Nemanić  
 Stomatološka služba Doma zdravlja Maksimir, Zagreb  
 šef Službe dr D. Korda

## Praktička važnost okoštavanja fibroznih sveza pri provodnoj anesteziji mandibularnog živca

A. PEČINA-HRNČEVIĆ i D. KORDA

U čeljusnoj kirurgiji, neurokirurgiji, neurologiji, otorinolaringologiji i stomatologiji često se primjenjuje provodna anestezija druge i treće grane trigeminusa. To je osobito važno i pri neuralgiji trigeminusa i operativnim zahvatima u području lica i čeljusti.

U našem radu ograničili smo se na istraživanje anatomske varijacije, koje mogu otežati pa i onemogućiti pojedine metode anestezije i blokade gangliona semilunare te anestezije mandibularnog živca u području ovalnog otvora.

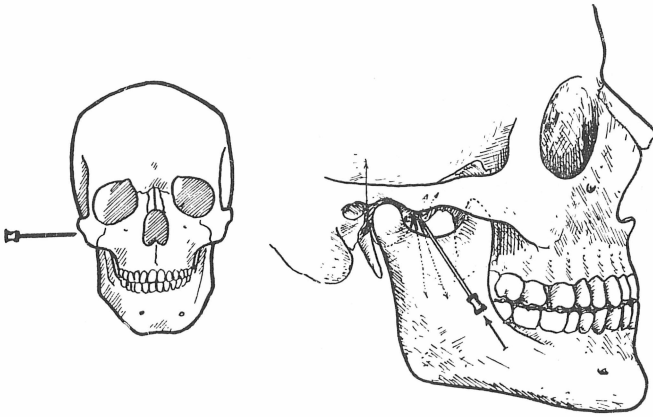
Anestezija gangliona semilunare kroz ovalni otvor i anestezija mandibularnog živca na izlasku iz ovalnog otvora mogu se ostvariti različitim tehnikama. (Adams<sup>1</sup>, Bankoff<sup>2</sup>, Bonica<sup>3</sup>, Keros<sup>4</sup>, Krmpotić<sup>5</sup>, Longhin<sup>6</sup>, Pilar-Svoboda<sup>7</sup>, Tovell<sup>8</sup>). Prema načinu dosizanja gangliona i živca postoje međutim dvije osnovne metode: ekstraoralna i intraoralna.

Pri tom je ekstraoralni pristup za anesteziju n. mandibularisa često zapriječen postojanjem nekih anatomske varijacije. Zato taj pristup potanko prikazujemo.

### TEHNIKA ANESTEZIJE EKSTRAORALNIM PRISTUPOM (lateralni subzigomatični put)

Ovalni otvor je smješten na bazi lubanje oko 4 mm iza lamine lateralis pterigoidnog nastavka, a neposredno ispred foramena spine. Ovalni otvor se na lateralnoj strani lica projicira malo iznad i iza centra površine omeđene donjim rubom zigomatičnog luka i incizuramandibule. Otvar je udaljen prosječno 45 mm od površine kože (Sicher i Tandler<sup>9</sup>). Za orijentaciju o mjestu

uboda na koži služe nam tri tačke. Gornja tačka se nalazi na donjem rubu zigomatičnog luka, donja stražnja tačka je vrat mandibule, a donja prednja tačka je na stražnjem rubu koronoidnog nastavka. U tom trokutastom polju, igla se zabada okomito na kožu, tj. horizontalno u frontalnom planu i to neposredno ispod zigomatičnog luka na jednakoj udaljenosti od dviju donjih tačaka (sl. 1.). Prema



Sl. 1. Lateralni subzigomatični put anestezije mandibularnog živca.

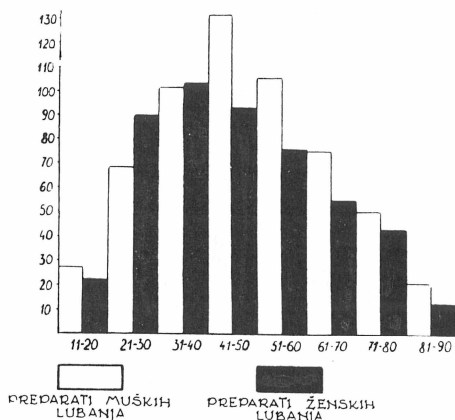
nekim autorima mjesto uboda je ispod zigomatičnog luka i oko 10 do 15 mm ispred čeljusnog zgloba (Penman<sup>10</sup>). Injekcijska igla mora biti duga oko 8 cm. Igla je usmjerena medijalno i gotovo vodoravno te na dubini od 45 mm možemo injicirati anestetičku tekućinu. Igla često dosegne vanjsku površinu lamine lateralis pterigoidnog nastavka. Iglu tada povučemo neznatno prema površini i usmjerimo je prema natrag i tu injiciramo malu količinu anestetikuma. Ako nastane parestezija treće grane trigeminusa, to je znak da možemo nastaviti istim smjerom. Pri tom moramo paziti da igla ne uđe preduboko u ovalni otvor da ne bismo ozlijedili krvne žile ili čak moždane ovojnice. Često nam i jaka sijekajuća bol potvrđuje da smo dosegli živac.

Klasičan opis ekstraoralnog načina blokade živca (Bara i Netter<sup>11</sup>, Lambert<sup>12</sup>, Pichler-Trauner<sup>13</sup>) izaziva dojam da je taj zahvat precizan i lak, ali pri praktičnoj primjeni često se ne može ostvariti uspješna anestezija zbog varijacija anatomskih struktura u tom području. Uvijek moramo misliti na vrlo izražene individualne varijacije ne samo prema spolu i životnoj dobi nego i na varijacije struktura na lijevoj i desnoj strani iste lubanje.

Za pristup trećoj grani trigeminusa u području ovalnog otvora važna su dva varijabilna otvora nastala okoštavanjem fibroznih sveza razapetih neposredno ispod ovalnog otvora, i to: foramen pterygospinale Civinini i foramen crotaphitico-buccinatorium Hyrtl.

Zato smo te otvore potanko istražili na 530 lubanja iz osteološke zbirke prof. Perovića. Izdvojili smo samo lubanje s potpunim podacima, tj. ozna-

kom spola i dobi, radi mogućnosti uspoređivanja rezultata s obzirom na spol i dob. Raspored preparata po dobnim skupinama grafički je prikazan na sl. 2.



Sl. 2. Raspodjela preparata lubanja muškaraca i žena po dobnim skupinama.

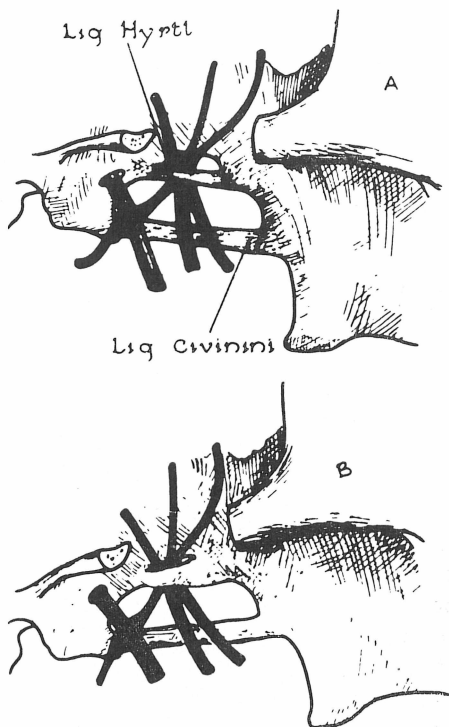
#### A) Foramen pterygospinale Civinini

Foramen pterygospinale je ovalni ili okrugli otvor različite veličine. Nastao je okoštavanjem istoimene sveze — ligamentuma pterygospinale Civinini što polazi sa stražnjeg ruba lamine lateralis pterigoidnog nastavka sfenoidne kosti. Sveza polazi s koštanog trna (spina Civinini) smještenog na prijelazu gornje u srednju trećinu lamine lateralis, zatim u sagitalnoj ravnini ide ispod ovalnog otvora i hvata se na spina ossis sphenoidaei. Okoštala sveza oblikuje donji rub pterigospinalnog otvora. Prednje omeđenje otvora tvori gornja trećina stražnjeg ruba lamine lateralis, a gornje omeđenje je donja ploština vanjske strane velikog krila klinaste kosti. Kroz pterigospinalni otvor prolaze živci za žvačne mišiće, ogranak arterije meningike medije što se gubi u medijalnom pterigoidnom mišiću i male vene koje spajaju vanjski i unutarnji pterigoidni plexus. Nervus lingualis i n. alveolaris mandibularis najčešće se nalaze na lateralnoj strani otvora (sl. 3).

Pterigospinalnu svezu i otvor prvi je opisao Civinini, 1835. godine (cit. po Le Doubleu<sup>14</sup>, 1903). Mnogi autori su kasnije proučavali taj otvor (von Brunn — cit. po Le Doubleu<sup>14</sup>, Hovelacque<sup>15</sup>, Le Double<sup>14</sup>, Radojević i sur.<sup>16</sup>, Rauber-Kopsch<sup>17</sup>). Le Double<sup>14</sup> tvrdi da je lig. pterygospinale razvijen na 60 do 70% lubanja. O okoštavanju te sveze autori navode različite podatke. Le Double<sup>14</sup> prema podacima drugih autora i vlastitim istraživanjima zaključuje da sveza okošta u 3,9% objekata i to najčešće samo na jednoj strani. Hovelacque<sup>15</sup> je na 3688 lubanja našao okoštalu svezu na 4,55% objekata. Paturet<sup>18</sup> naglašava da sveza okoštava u starijih osoba, i to u 3,0%, a prema Radojeviću i sur.<sup>16</sup> u 4,0% slučajeva.

Rezultati naših istraživanja prikazani su na tablici 1.

Nepotpuno okoštavanje sveze, tj. nepotpuni otvor našli smo na 7,63% objekata. Učestalost nepotpunih otvora bila je veća na lubanjama muškaraca (8,56%), a na lubanjama žena postojao je nepotpun otvor samo na 6,55% objekata. Napominjemo da o učestalosti nepotpunog okoštavanja pterygospinalne sveze, a pogotovo s obzirom na spol i stranu, nismo u literaturi našli



Sl. 3. Sveze razapete ispod ovalnog otvora B/Foramen crotaphitico-buccinaritorium Hyrtl i foramen pterygospinale Civinini nastali okoštavanjem istoimenih sveza. Punim linijama prikazani su živci koji prolaze kroz otvore.

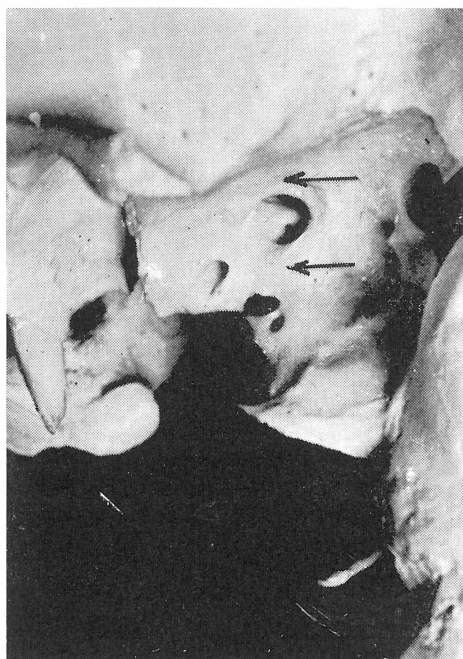
Potpuni FORAMEN CIVININI	Jednostrano		Obostrano		Desno		Lijevo		UKUPNO	
	Broj	%	Broj	%	Broj	%	Broj	%	Broj	%
Muškarci	15	2,62	4	1,40	11	3,82	12	4,22	23	4,02
Žene	13	2,66	3	1,23	8	3,26	11	4,52	19	3,89
UKUPNO	28	2,64	7	1,32	19	3,56	23	4,36	42	3,96

Tab. 1. Učestalost potpunog okoštavanja lig. pterygospinale Civinini i oblikovanja istoimenog otvora.

podataka. Potpuno okoštalu pterygospinalnu svezu, tj. potpuni otvor našli smo na 3,96% objekata i to češće na jednoj strani nego obostrano. Foramen pterygospinale našli smo češće na lijevoj strani i na lubanjama muškaraca.

## B) Foramen crotaphitico-buccinatorium Hyrtl

Foramen crotaphitico-buccinatorium duguljast je otvor kojega donji rub oblikuje istoimena sveza. Ligamentum crotaphitico-buccinatorium polazi s male kvržice na stražnjem dijelu korijena lamine lateralis pterigoidnog nastavka. Sveza se hvata na dobro razvijenu kvržicu na donjoj ploštini velikih krila sfenoidne kosti i to 3 do 4 mm ispred foramena spine. Okoštala sveza s lateralnim rubom ovalnog otvora omeđuje foramen crotaphitico-buccinatorium kroz koji prolaze grane živca, n. temporalis profundus (sl. 1.). Medijalno od otvora smješteni su n. lingualis i n. alveolaris mandibularis, što ima praktično značenje pri provodnoj anesteziji 3. grane trigeminusa u području ovalnog otvora (sl. 3.).



Sl. 4. Okoštale sveze razapete ispod ovalnog otvora: ligamentum crotaphitico-buccinatorium Hyrtl i ligamentum pterygospinale Civinini.

Foramen crotaphitico-buccinatorium opisao je Hyrtl<sup>18</sup> 1862. godine. Von Brunn i Calori (cit. po Le Doubleu<sup>14</sup>) su našli da otvor nastaje okoštavanjem, ligamenata, a Calori (cit. po Le Doubleu<sup>14</sup>) nadalje tvrdi da otvor može biti podijeljen na dva dijela, što mi na našem materijalu nismo našli. Hyrtlov<sup>18</sup> otvor je tvorba koja je malo poznata. Hyrtl<sup>18</sup> je npr. našao taj otvor samo na 4 lubanje. Von Brunn (cit. po Le Doubleu<sup>14</sup>) 3 puta i Le Double<sup>14</sup> isto samo na 3 lubanje. Zbrojimo li nalaze svih autora, vidimo da otvor postoji na 1,24% objekata. Hovelacque<sup>15</sup> je našao otvor na 2,13%, Castro (cit. po Radojeviću i sur.<sup>16</sup>) na 1,6%, a Radojević i sur.<sup>16</sup> na 2,0% objekata. Chouké<sup>19</sup> je na 6 000 lubanja našao potpuni otvor 463 puta (7,72%), a nepotpuni otvor na 14,79% lubanja.

Rezultati naših istraživanja prikazani su na tablici 2.

Potpuni FORAMEN HYRTL	Jednostrano		Obostrano		Desno		Lijevo		UKUPNO	
	Broj	%	Broj	%	Broj	%	Broj	%	Broj	%
Muškarci	13	2,27	4	1,41	10	3,47	11	3,87	21	3,67
Žene	3	0,61	1	0,41	2	0,81	3	1,23	5	1,02
UKUPNO	16	1,50	5	0,94	12	2,25	14	2,65	26	2,55

Tab. 2. Učestalost potpunog okoštavanja lig. crotaphitico-buccinatorium Hyrtl i postojanja istoimenog otvora.

Nepotpuno okoštavanje ligamenta, tj. nepotpuni otvor, našli smo na 4,9% objekata, što se razlikuje od tvrdnje Chouk<sup>19</sup>, koji je nepotpuni otvor našao u 14,79%. Nepotpuni otvor našli smo dva puta češće na lijevoj nego na desnoj strani. Nepotpuni otvor bio je češći kod muškaraca (5,24%) nego kod žena (4,5%).

Iz tablice 2 vidimo da je potpuni otvor, tj. potpuno okoštali ligament postojao na 2,55% objekata, što se približno slaže s tvrdnjama svih autora osim Chouk<sup>19</sup>. Potpuni otvor našli smo češće na jednoj strani (1,5%) nego obostrano (0,94%) a podjednako na desnoj i lijevoj strani. Osjetljiva razlika učestalosti otvora postoji između muškaraca (3,07%) i žena (1,02%).

Učestalost postojanja nepotpuno, a osobito potpuno okoštalog lig. crotaphitico-buccinatoriuma ima veliko kliničko značenje. Okoštanje ligamenta omogućuje provodnu anesteziju mandibularnog živca ekstraoralnim subzigomatičnim pristupom. Vrh injekcijske igle ne može naime, doseći ovalni otvor i ganglion semilunare, jer mu je na putu okoštali ligament. Upravo zato su i kliničari istraživali foramen crotaphitico-buccinatorium na anatomskim preparatima (Grant<sup>20</sup>, Chouk<sup>19</sup>, Donnelly, Sloman<sup>21</sup>, Henderson<sup>22</sup> i Sweet<sup>23</sup>). Vrlo je važno poznavati i učestalost okoštavanja sveza s obzirom na spol i stranu. Naša istraživanja pokazuju da okoštavanje sveze možemo češće očekivati na lijevoj strani i kod muškaraca.

Napokon ističemo da upravo postojanje nepotpunog foramena crotaphitico-buccinatoriuma, a osobito postojanje potpunog otvora može biti zapreka provednoj anesteziji i da na tu mogućnost uvijek treba misliti.

#### Sadržaj

Uspješna provodna anestezija gangliona semilunari Gasseri te mandibularnog živca u području ovalnog otvora često je onemogućena postojanjem nekih anatomskih varijacija. Pri blokadi ekstraoralnim tj. lateralnim subzigomatičnim putem osobito zapreku mogu činiti okoštale fibrozne sveze u području ovalnog otvora: ligamentum pterygospinale Civinini i ligamentum crotaphitico-buccinatorium Hyrtl.

Autori su na 530 maceriranih lubanja istražili učestalost okoštavanja tih sveza, tj. nastanka foramena pterygospinale i foramena crotaphitico-buccinatoriuma. Utvrdili su da su ti otvori češće razvijeni nego što je to opisano u literaturi. Nepotpuni foramen pterygospinale postojao je na 7,64%, a potpuni na 3,96% objekata. Nepotpuni foramen crotaphitico-buccinatorium našli su na 4,90%, a potpuni na 2,55% objekata.

Napokon, autori ističu da upravo postojanje nepotpunog foramena crotaphitico-buccinatoriuma, a osobito potpunog otvora može biti zapreka provodnoj anesteziji i da na tu mogućnost uvijek treba misliti.

## Summary

### PRACTICAL IMPORTANCE OF OSSIFIED LIGAMENTS IN CONDUCTION ANAESTHESIA OF THE MANDIBULAR NERVE

Some anatomical variations make often a successful conduction anaesthesia of the ganglion *semilunare Gasseri* and of the mandibular nerve in the region of the oval foramen impossible. In blockage by the extraoral i. e. by the lateral subzygomatic way the ossified ligaments in the region of the oval foramen: the *ligamentum pterygospinale Civinini* and the *ligamentum crotaphitico-buccinatorium Hyrtl* may cause an obstacle.

The authors have investigated on 530 macerated skulls the frequency of development of these ligaments i. e. the formation of the *foramen pterygospinale* and of the *foramen crotaphitico-buccinatorium*. They have established that these foramina are more often developed than it is cited in the literature. The incomplete *foramen pterygospinale* was present in 7,64% of case and the complete foramen in 3,96% of cases. The incomplete *foramen crotaphitico-buccinatorium* was present in 4,90% of cases and the complete foramen in 2,55% of cases.

The authors point out finally that the existence of the incomplete and especially of the complete *foramen crotaphitico-buccinatorium* can be an obstacle to conduction anaesthesia which should always be kept in mind.

## Zusammenfassung

### DIE PRAKTISCHE BEDEUTUNG DER VERKNÖCHERUNG DES BINDEGEWEBES BEI DER LEITUNGSANESTESIE DES NERVUS MANDIBULARIS

Verschiedene anatomische Variationen können die Leitungsanestesia des Ganglion *semilunare Gasseri* und des N. *mandibularis* verhindern.

Besondere Hindernisse, können bei der extraoralen Blockade antreten d. h. durch den seitlichen subzygomatischen Wege in der Gegend der ovalen Öffnung, die verknöcherte Ligamenta *pterygospinale Civinini* und *crotaphitico-buccinatorium Hyrtl* bilden.

Die Autoren haben an einem Material vom 530 mazerierten Schädeln die Häufigkeit dieser verknöcherung untersucht, mit anderen Worten das Entstehen der Foramina *pterygospinale* und *crotaphitico-buccinatorium*. Es wurde bestätigt das man diese Öffnungen öfters trifft, alls man es in der Literatur erwähnt. Ein *partiales Foramen pterygospinale* bestand im 7,64, und ein komplettes in 3,96 Fällen. Was sich des *Foramen crotaphitico-buccinatorium* anbelangt, ein *partialles* wurde in 4,90 und ein komplettes in 2,55 Fällen nachgewiesen.

Beschliesend konstatieren die Autoren, das bei der erwähnten Leitungsanestesia an solche Möglichkeiten immer denken soll.

## LITERATURA

1. ADAMS, A. W.: Brit. Med. J., 2:109, 1967
2. BANKOFF, G.: The Practice of Local Anaesthesia, Staples Press, London, 1948
3. BONICA, J.: The Menagement of Pain, Lea-Febiger, Philadelphia, 1954
4. KEROS, P.: Anatomska podloga uspješne provodne anestezije u plastičnoj kirurgiji glave i vrata, Disertacija, Zagreb, 1963
5. KRMPOTIĆ, J.: Anestezija u otorinolaringologiji, u knj.: ŠERCER, A.: Otorinolaringologija (klinika), Leksikografski zavod SFRJ, Zagreb, 1965
6. LONGHINO, A.: Anestezija, Med. enciklop., Tom I, Leksikografski zavod SFRJ, Zagreb, 1957

7. PILAR-SVOBODA, B.: *Chir. Maxillofac.*, 2:62, 1959
8. TOVELL, R. M.: *Regional Anaesthesia its Agents and Technic*, FA. Davis, Philadelphia, 1950
9. SICHER, H., TANDLER, J.: *Anatomie für Zahnärzte*, Springer, Wien, 1928
10. PENMAN, J.: *Lancet*, 1:760, 1953
11. BARA, J., NETTER, J. C.: *Acta odonto-stomat.*, 38:195, 1957
12. LAMBERT, A.: *Acta odonto-stomat.*, 38:207, 1957
13. PICHLER, H., TRAUNER, R.: *Mund und Kieferchirurgie*, Urban und Schwarzenberg, Wien, 1948
14. LE DOUBLE: *Traité des variations des os du crane de l'homme*, Vigot Frères, Paris, 1903
15. HOVELACQUE, A.: *Ostéologie, Crâne-Face*, Doin, Paris, 1934
16. RADOJEVIĆ, S., JOVANOVIĆ, S., LOTRIĆ, N.: *Rev. Laryngol.*, 77:11, 1956
17. RAUBER, KOPŠCH: *Lehrbuch und Atlas der Anatomie des Menschen*, Thieme, Leipzig, 1940
18. HYRTL, J.: *Lehrbuch der Anatomie des Menschen*, Braumiller, Wien, 1868
19. CHOUKÉ, K.: *Am. J. Surg.*, 78:80, 1949
20. GRANT, F. C.: *J.A.M.A.*, 78:794, 1922
21. DONELLY, H., SLOMAN, E.: *J. Oral Surg.*, 9:293, 1951
22. HENDERSON, W. R.: *Brit. Med. J.*, 1:7, 1967
23. SWEET, W.: *J.A.M.A.*, 142:392, 1950