

Prevenција antro-oralnih komunikacija nakon ekstrakcije zubi

D. Kavić-Zaklan
Z. Kesić-Balaško

UVOD

Pod pojmom »sinus apertus« mislimo na arteficijalno stvorenu antro-oralnu komunikaciju nastalu za vrijeme ekstrakcije ili alveotomije zuba. To se praktički događa u predjelu recessus alveolaris maxillae. On je najdublji kod korjenova prvog gornjeg molara, tako da korijen toga zuba može direktno stršiti u sinus. Ako je recessus alveolaris pomaknut više naprijed ili natrag, mogu i korijeni premolara odnosno drugog ili trećeg molara stršiti u sinus. Ovi anatomski odnosi su najčešći predisponirajući faktor za otvaranje sinusa pri ekstrakciji zuba. Predisponirajući faktor može biti i destrukcija poda maksilarnog sinusa uzrokovana kroničnom apikalnom infekcijom. Do otvaranja sinusa može doći i zbog grube upotrebe poluge kod pokušaja odstranjivanja frakturiranih korijenova, zbog frakture dijela kosti kod ekstrakcije i kod operacije retiniranih očnjaka, umnjaka ili tumora.

PROBLEM

Akcidentalno otvaranje sinus maxillaris-a kod ekstrakcije gornjih zubi opisali su već mnogi autori. Raznolikost metoda terapijskog tretmana i sredstava, koja se u tu svrhu primjenjuju, potakli su nas da prikažemo naša iskustva. Sve češće pojave loše tretiranih antro-oralnih komunikacija tamponiranjem neresorbilnim, nefiziološkim materijalima, upozoravaju na potrebu ispravnog tretmana postekstrakcione rane. Stavljanjem tih tampona u alveolu otežava se fiziološko zatvaranje i omogućuje se epiteliziranje koštanih stijenki alveole, te stvaranje trajne antro-oralne fistule.

DIJAGNOSTIKA

Simptomi antro-oralne komunikacije su tipični. Kad pacijent stisne nosnice i istodobno puhne na nos iz ekstrakcione rane struji zrak i eventualno izlazi pjenušava krv. Ili ako pacijent zatvori usta i napne lice prolazi zrak iz usta u nos

i čuje se šištanje. Kod većih otvora govor pacijenta dobija nazalni prizvuk, a rjeđe dolazi do izlaska krvi iz nosnice iste strane. Jedna od dijagnostičkih metoda je i ulaženje tupom sondom kroz otvor u sinus. Kod toga sonda ne nailazi na dno alveole već propada u dubinu. Tu metodu, međutim, treba izbjegavati kao i bilo kakvo ispiranje alveole, da se ne povrijedi sluznica sinusa i ne unese infektivni materijal u neinficirano područje sinusa. Ulaženje sondom opravdava se samo onda ako se drugačije ne može postaviti dijagnoza, a postoji opravdana sumnja na antro-oralnu komunikaciju.

METODA RADA

Tretiranje antro-oralnih komunikacija vrši se primarno ili sekundarno tj. zatvaranje svježih komunikacija ili zatvaranje starih fistula. U polikliničkom pogonu obrađivali smo samo svježije komunikacije, dok smo pacijente sa starijim fistulama hospitalizirali zbog operativnog zahvata. Nas ovdje interesiraju svježije komunikacije, jer su one relativno česte u ambulantnoj praksi i jer od ispravnog tretiranja ovisi da li će doći do cijeljenja ili ne.

Prema veličini možemo razlikovati manje i veće otvore. Većina nedijagnosticiranih antro-oralnih komunikacija spontano zacijeli. Ako ih dijagnosticiramo, možemo našom terapijom potpomoći zacijeljenje i spriječiti sve što bi ometalo normalni tok cijeljenja. U tu svrhu podsjetit ćemo se ukratko na normalni tok cijeljenja rane. Nakon ekstrakcije nastane ekstrakciona rana, koja u pravilu (u slučaju sinus apertus-a) na dnu alveole komunicira sa sinusom. Iz pokidanih krvnih žila gingive i periodoncijuma ulazi krv u alveolu i tu se koagulira. Rana se već nekoliko sati iza ekstrakcije stisne, jer supraalveolarno vezivo posjeduje tangencijalna vlakna, koja se kontrahiraju. To supraalveolarno vezivno tkivo nastavlja s kontrakcijom, ulaz u alveolu se smanjuje, tako da je drugi

dan nakon ekstrakcije otvor nešto manji. Koagulum ima veliku ulogu u privremenom zatvaranju rane. Organizacija koagulumuma vrši se na taj način da iz okoline nadolaze makrofagi i mikrofagi, koji koagulum rastapaju i fagociraju stanične elemente. U koagulum uraštavaju krvne kapilare i reparatorne stanice. Koagulum je organiziran novim granulacionim tkivom. Iza toga slijedi drugi proces, koji granulaciono tkivo mijenja u vezivo. Javljuju se fibroblasti, koji stvaraju kolagene vlakna i prerastu granulaciono tkivo. Osam dana nakon ekstrakcije rana je ispunjena mladim vezivom. Tada počinju djelovati osteoblasti, koji u međustanične prostore izlučuju osteoid. Osteoidno tkivo ubrzo prožme alveolu u obliku guste mreže trabekula, u koje se ulažu mineralne soli. Devet tjedana nakon ekstrakcije alveola je ispunjena novim koštanim tkivom.

Proces epitelizacije teče već od prvih dana iza ekstrakcije, kad počinje bujanje epitelnih stanica na gingivalnom rubu i koncentrično putovanje preko površine granulacija dok ne prekrije cijelu ranu.

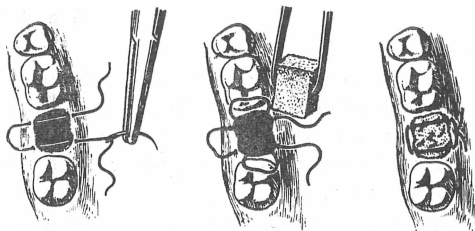
Iz izloženog se vidi da u procesu cijeljenja dominantnu ulogu igra normalno stvaranje i održavanje koagulumuma. Problem kod sinus apertusa je u tome da zrak struji iz dva pravca, a to može uzrokovati da se koagulum uopće ne stvori ili da već stvoreni koagulum otpadne. Slaboj retenciji pogoduje i nesrazmjer promjera između dna i ušća alveole. Kod jako širokog ušća alveole (ekstrakcijom razmaknute i ne reponirane stijenke alveole) koagulum može kod ispuhavanja nosa otpasti iz alveole. S druge strane, i razoreno dno sinusne šupljine nespretnom ekstrakcijom ili alveotomijom omogućuje da se kod napuhivanja usta može istisnuti koagulum u obratnom pravcu. Radi toga smo tražili način kako da učvrstimo koagulum u alveoli. U tu svrhu smo upotrebljavali želatinozni tampon Gela st y p t »Hoechst«, koji smo aplicirali u donji dio alveole. Na taj način smo postigli da se u gornjem

dijelu alveole fiziološki stvori koagulum, a da površinski ne ometamo epitelizaciju rane. Želatinozni tampon je podesan u tu svrhu radi svog bubrenja, prema tome pritiska na stijenku alveole. Osim toga, radi svoje velike poroznosti djeluje poput fibrinske mrežice u koju se ulažu krvni elementi, među njima i trombociti, što pridonosi zgrušavanju krvi.

Gelastypst je porozni, mekani i kompresivni spužvasti materijal, koji zbog svoje spužvaste strukture ima veliku apsorpcionu moć. Svaki tampon sadrži 5000 I.J. Procain penicillin G i 0,4 mg Surfena, koji djeluje baktericidno. U nekim slučajevima je ovaj preparat kontraindiciran, na primjer kod pacijenata alergičnih na Penicilin, pa treba upotrijebiti neki drugi želatinozni tampon, kojih ima mnogo. Spongiozna struktura Gelastypsta i njegova veličina prilagođene su retrakciji krvnog koaguluma. On sprečava odljepljivanje koaguluma od zidova alveole. Koagulum, kojega drži Gelastypst, ima tu osobinu da se neznatno mijenja, dakle slično normalnom koagulumu. Zbog njegove spužvaste građe lako ga prožima vezivno tkivo i ne pravi smetnje kod osifikacije i epitelizacije. Važno je oređiti veličinu samog tampona radi bubrenja i održati ga na mjestu aplikacije. To smo postigli stavljanjem madrac šava, kojim ne zatvaramo ranu, već samo približujemo rubove i tako osiguravamo retenciju Gelastypst-a odnosno koaguluma. Slika 1. (Slika uzeta iz knjige: I. Miše, V. Arko: Hitne intervencije u oralnoj kirurgiji).

Zahvat vršimo u lokalnoj anesteziji s anestetikumom bez vazokonstriktora. Pacijenti su zaštićeni antibioticima, a savjetuje im se da kroz nekoliko dana ne pušu na nos, ne useknjuju se i ne ispiru usta. Kontrole vršimo slijedeći, četvrti i osmi dan nakon ekstrakcije. Nakon 8—9 tjedana kontroliramo rentgenološki.

U našem materijalu imali smo pacijente, koji su došli sa svježim komunikacijama bez ikakvog tretmana. Te smo pacijente tretirali na prije opisani način. Druga



Prevenција antro-oralnih komunikacija nakon ekstrakcije zubi

grupa pacijenata bila je upućena neispravno tretirana tamponima jodoform gaze ugaranim do dna alveole. U tim slučajevima izvadili smo tampon, rubove osvježili, a ranu dobro prokrvarili i tretirali našom metodom. Potpuni uspjeh imali smo u slučajevima koji su došli unutar prva tri dana nakon ekstrakcije i kod neinficiranog sinusa. Pacijenti nisu imali subjektivnih smetnji a tok zaraštavanja rane tekao je normalno. — Gelastypst nismo upotrebljavali u slučajevima inficiranog sinusa, jer su indikacije identične ostalim metodama zatvaranja sinusa. U drugim slučajevima ako inspekcijom utvrdimo da je komunikacija široka, treba pristupiti momentalnom zatvaranju otvora operativnim putem. Kod toga stoje na izbor razne operativne metode, koje nisu cilj ovog izlaganja, jer takvog pacijenta treba hospitalizirati.

ZAKLJUČAK

Primjenom preparata Gelastypst »Hoechst« u razdoblju od 2 godine u slučajevima svježih antro-oralnih komunikacija postigli smo dobre kliničke rezultate. Tretirali smo pacijente sa svježim komunikacijama i pacijente, koji su nam bili upućeni neispravno tretirani. Potpuni uspjeh imali smo kod pacijenata koji su došli unutar prva tri dana nakon ekstrakcije. Primjenom Gelastypsta postigli smo učvršćivanje koaguluma u alveoli i omogućili normalni tok zaraštavanja ekstrakcione rane. Metoda je jednostavna tako da je moguća primjena u ambulantnoj praksi.

S a d r ž a j

Prilikom ekstrakcije gornjih zubi uvijek postoji mogućnost otvaranja sinus maxilaris-a. Terapija tako nastalih antrooralnih komunikacija vrši se primarno ili sekundarno tj. zatvaranje svježih ili starih fistula. Autori su prikazali svoja iskustva u tretiranju svježih komunikacija spužvastim želatinoznim ulošcima Gelastypt »Hoechst«. Primjenom Gelastypt-a postigli su učvršćenje koaguluma u alveoli i neometano zaraštavanje ekstrakcije rane, a time potpuno zatvaranje antrooralne komunikacije.

Z u s a m m e n f a s s u n g

DIE VORBEUGUNG ANTRO-ORALER KOMMUNIKATIONEN NACH EXTRAKTION VON ZÄHNEN

Bei der Extraktion oberer Zähne besteht die Möglichkeit der Eröffnung des Sinus-Maxillaris. Auf diese Art entstandene antro-orale Verbindungen werden entweder primär oder sekundär behandelt, je nachdem ob es sich um eine frische oder alte Fistel handelt.

Die Autoren geben ihre Erfahrung in der Behandlung frischer Kommunikationen mit schwammig gelatinösen Einlagen Gelastypt »Hoechst«, bekannt. Die Anwendung von Gelastypt bewirkt eine Härtung des Koagulums in der Alveole, eine ungehinderte Ausheilung der Extraktionswunde und völligen Verschluss der antro-oralen Kommunikation.

S u m m a r y

THE PREVENTION OF ANTRO-ORAL COMMUNICATION AFTER TOOTH EXTRACTION

The hazard of opening the sinus maxillaris is always present at the extraction of teeth in the upper jaw. The treatment of the antro-oral communication thus developed is carried out primarily or secondarily i. e. closing of fresh or old fistulae. The authors have described their experiences in treating fresh communications with the spongy gelatinous inlays Gelastypt »Hoechst«. The application of Gelastypt helped towards fixing the coagulum in the alveole and the undisturbend healing of the extraction wound, hence also the complete closing of the antro-oral communication.

L I T E R A T U R A :

1. **Archer, W. H.:** Oral Surgery, W. B. Saunders, Philadelphia and London, 1966.
2. **Čelešnik, F.:** Ustna in čeljustna kirurgija I. del, Medicinski fakultet, Ljubljana, 1965.
3. **Kruger, O. G.:** Oral Surgery, C. V. Mosby, St. Louis, 1959.
4. **Miše, I., Arke, V.:** Hitne intervencije u praktičnoj kirurgiji, (u štampi).
5. **Trauner, R.:** Kiefer- und Gesichtschirurgie I. Band, Urban und Schwarzenberg, Muenchen und Berlin, 1959.
6. **Wassmund, M.:** Lehrbuch der praktischen Chirurgie des Mundes und der Kiefer II. Band, J. A. Barth, Leipzig, 1939.