

MOGUĆNOSTI LIJEČENJA OSTEOPOROTSKIH PRIJELOMA KRALJEŽNICE

Gojko BULJAT i Darko PEROVIĆ

Klinika za traumatologiju, Zagreb, Hrvatska

Primljeno u prosincu 2006.

Prihvaćeno u siječnju 2007.

Osteoporotski prijelomi kralježnice dva do tri puta su učestaliji nego prijelomi kuka, posebice u žena. Vertebralni osteoporotski kompresijski prijelomi tipično uključuju srednju i donju torakalnu kralježnicu i torakolumbalni prijelaz. Klinička slika očituje se u akutnom stanju u obliku nagle boli u leđima nakon minimalne ozljede a često i kad ozljede nema. U dijagnostici je osnovno uzeti dobru anamnezu te provesti klinički pregled pacijenta. Temelj radiološke dijagnostike je standardni RTG. Ako postoji klinička indikacija (diferencijalna dijagnostika tumora ili spondilitisa, neurološka slabost) radi se i CT i/ili MR. Pristup liječenju osteoporotskih prijeloma kralježnice je individualan i temelji se na povijesti bolesti, lokalizaciji simptoma, te korelaciji kliničkog pregleda i radiološkog nalaza. Česte su posljedice prijeloma dugotrajni bolovi, gubitak visine i deformacije kralježnice, koje znatno koreliraju sa smetnjama hoda i pokretljivosti, smanjenjem funkcije pluća, gubitkom teka i na kraju povećanom smrtnošću. Otvorena repozicija, dekompresija i fiksacija indicirana je u pacijenata s posttraumatskom stenozom i neurološkom slabošću. Moderne kirurške tehnike liječenja su vertebroplastika i kifoplastika koje znatno smanjuju bol i poboljšavaju pokretljivost pacijenata, a time i kvalitetu života.

KLJUČNE RIJEČI: *bol, dekompresija kralježnice, kifoplastika, kvaliteta života, posttraumatska stenoza, vertebroplastika*

Osteoporoza se među ostalim definira i kao promjena skeleta obilježena smanjenjem jačine kosti zbog gubitka koštane mase, promjene u proporciji materijala, odnosno smanjenjem sadržaja kalcija te promjenom strukture kosti manjkom koštanih trabekula. Gubitkom koštane mase povećava se rizik učestalosti prijeloma. Između četvrtog i petog desetljeća života koštana se masa počinje smanjivati otprilike 0,3 % do 0,5 % na godinu. U žena u menopauzi gubitak koštane mase je deset puta brži te iznosi za spongioznu kost 20 % do 30 %, a za kortikalnu 10 % do 15 % (1).

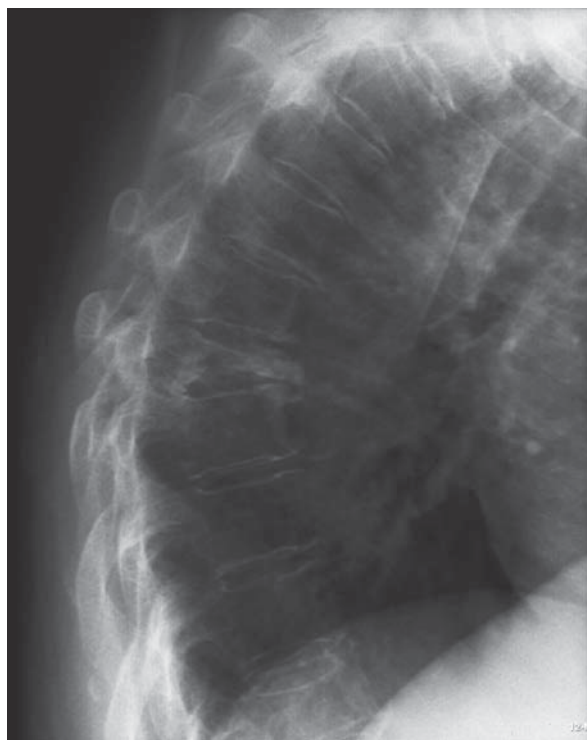
Gubitak koštane mase od 25 % dovodi do smanjenja jačine kosti za više od 50 %. Tijekom normalne starosti gubitak koštane mase iznosi prosječno 30 % do 35 %, što prati smanjenje jačine kosti od 70 % do 80 % (2). Veći dio kompresijskog

opterećenja podnose vertebralne trabekule. Distribucija volumena koštanih trabekula normalne kralježnice ima najveću vrijednost u vratnoj kralježnici te se smanjuje u torakalnoj i lumbalnoj kralježnici (3). Korteks kralješka pridnosi jačini kosti oko 10 % (4). U dobi od 25 do 75 godina prosječna sila koja izaziva prijelom torakolumbalne kralježnice mijenja se od 8000 N na 2000 N (5). Stupnjem gubitka koštane mase povećava se proporcionalno i učestalost prijeloma. Zbog ove činjenice potrebno je izmjeriti koštanu masu i evaluirati rizik nastanka loma te odrediti daljnji postupak u žena starijih od 60 godina. Densitometrijom kosti, koristeći se dvostrukom energijom apsorpcije rendgenskih zraka (Dual Energy X-ray Absorptiometry, DXA), možemo odrediti gustoću koštane mase (BMD) i ustanoviti je li riječ o osteopeniji ili osteoporozi.

OSTEOPOROTSKI PRIJELOMI KRALJEŽNICE I NJIHOV UTJECAJ NA MORBIDITET I MORTALITET

Učestalost osteoporotskih prijeloma proporcionalna je stupnju gubitka koštane mase. Vertebralni osteoporotski kompresijski prijelomi tipično uključuju srednju i donju torakalnu kralježnicu i torakolumbalni prijelaz. Klinička slika očituje se u akutnom stanju u obliku nagle boli u leđima nakon minimalne ozljede a često i kad ozljede nema. U kroničnom stanju osteoporotskog prijeloma kralježnice uočljiv je gubitak visine tijela, deformacije kralježnice - kifoza, izbočen abdomen.

Neki od tih prijeloma pokazuju razmjerno benignan klinički tok s mogućim tegobama unutar nekoliko tjedana. Drugi ipak imaju učestale posljedice prijeloma s dugotrajnim bolovima, gubitkom visine i deformacijom kralježnice, odnosno kifozaom. Ove promjene značajno koreliraju i s pogoršanjem balansa kralježnice a u daljnjem toku i sa smetnjama hoda i pokretljivosti, smanjenjem funkcije pluća, gubitkom teka te bitnim smanjenem kvalitete života i na kraju povećanom smrtnošću (6-8). U bolesnika s osteoporotskim prijelomom kralježnice povećana je smrtnost za 23 % do 34 % u usporedbi s pacijentima bez prijeloma.



Slika 1 Profilna rendgenska snimka torakalne kralježnice. Prijelom 7. torakalnog kralješka s gubitkom visine i izrazitim deformitetom. Nastala kifoza dovodi do restriktivnih smetnji plućne funkcije.

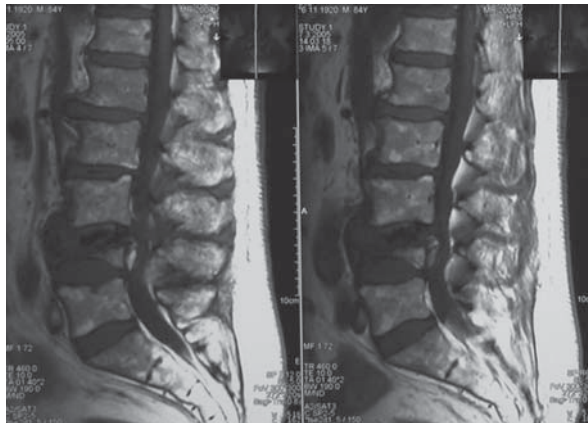
Najčešći uzrok smrtnosti u tih bolesnika je plućna bolest uključujući kroničnu obstruktivnu bolest pluća i pneumoniju (9) (slika1).

Procjena morbiditeta odnosno mortaliteta za osteoporotske prijelome kralježnice otežana je i zbog velikog broja nedijagnosticiranih prijeloma. Na pregled se javlja samo jedna trećina od ukupnog broja bolesnika s osteoporotskim prijelomom kralježnice (6). Vjerojatno je samo jedna trećina svih prijeloma kralježnice dijagnosticirana (10, 11). Incidencija klinički dijagnosticiranih osteoporotskih prijeloma kralježnice iznosi 117 na 100.000 ljudi na godinu ili 438.000 klinički dijagnosticiranih osteoporotskih prijeloma kralježnice na godinu u Europskoj Uniji. U žena u dobi iznad 60 godina njih 25 % do 30 % zadobije osteoporotski prijelom kralježnice i posljedičnu deformaciju (12). Prijelomi kralježnice dva do tri puta su učestaliji nego prijelomi kuka, posebice u žena. Najnoviji podatci u SAD pokazuju da najmanje 700.000 pacijenata u godini ima osteoporotski prijelom kralježnice, što predstavlja jedan od vodećih zdravstvenih problema starije populacije (13, 14). Uzrok činjenici da je dijagnosticiran neznatan dio osteoporotskih prijeloma kralježnice je da su one asimptomatske ili protječu uz manje tegobe (15). U žena 90 % osteoporotskih prijeloma nastaje uz minimalnu ozljedu, a u muškaraca otprilike uz 60 % prijeloma kralježnice.

DIJAGNOSTIKA I LIJEČENJE

Pristup liječenju osteoporotskih prijeloma kralježnice je individualan i temelji se na povijesti bolesti, lokalizaciji simptoma, te korelaciji kliničkog pregleda i radiološkog nalaza (16). U dijagnostici je osnovno uzeti dobru anamnezu te provesti klinički pregled pacijenta. Posebnu pozornost treba usmjeriti k vremenu nastanka bolova, lokalizaciji boli i neurološkim simptomima te drugim pratećim bolestima. Prigodom kliničkog pregleda treba znati da u starijoj dobi uz mogućnost nastanka osteoporotskog prijeloma bez ozljede ili uz minimalnu ozljedu, diferencijalnodijagnostički postoji mogućnost pojave tumorskih metastaza i infekcija kralježnice. Palpacijom i perkusijom moguće je odrediti točno mjesto boli u visini jednog ili više zahvaćenih segmenata kralježnice. Spomenuti patološki procesi mogu prouzročiti deformacije kralježnice, posebice kifoze, koja je najizrazitija u visini zahvaćenog segmenta. Točnim neurološkim pregledom moguće je uočiti radikularnu

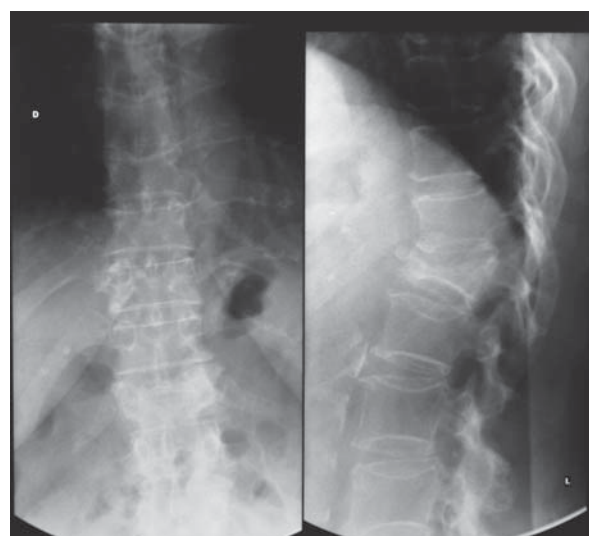
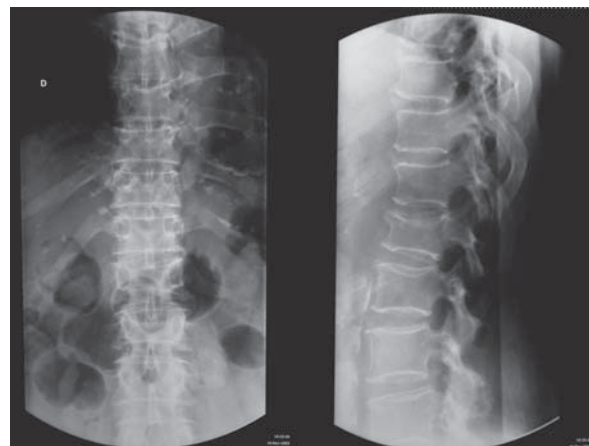
leziju ili kompresiju kralježnične moždine. Neurološki deficit rijetkost je u bolesnika s kompresijskim osteoporotskim prijelomom. Klinički znakovi se mogu pogoršati kasnije, što prati radiološki vidljivo smanjenje visine korpusa kralješka, posttraumatska stenoza, te pridružena deformiranost kralježnice (slika 2).



Slika 2 MR lumbosakralne kralježnice. Osteoporotski prijelom 4. slabinskog kralješka s kolapsom trupa i pomakom ulomaka u spinalni kanal. Posljedična posttraumatska kifozna s kompresijom kaude ekvine.

Na standardnim rendgenogramima ponekad je teško vidjeti je li riječ o svježem ili starijem osteoporotskom prijelomu te je dijagnostiku potrebno proširiti na tomograme ili kompjutoriziranu tomografiju (CT). U bolesnika u kojih postoje dijagnostičke dileme, treba učiniti magnetsku rezonanciju (MR), posebice u bolesnika u kojih treba utvrditi starost prijeloma (svježi prijelomi idu s vidljivim edemom u predjelu slomljenog kralješka), u bolesnika s neurološkim deficitom, te u onih s tumorima i infekcijama.

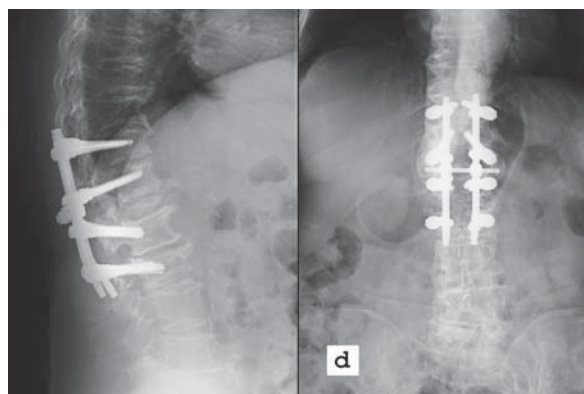
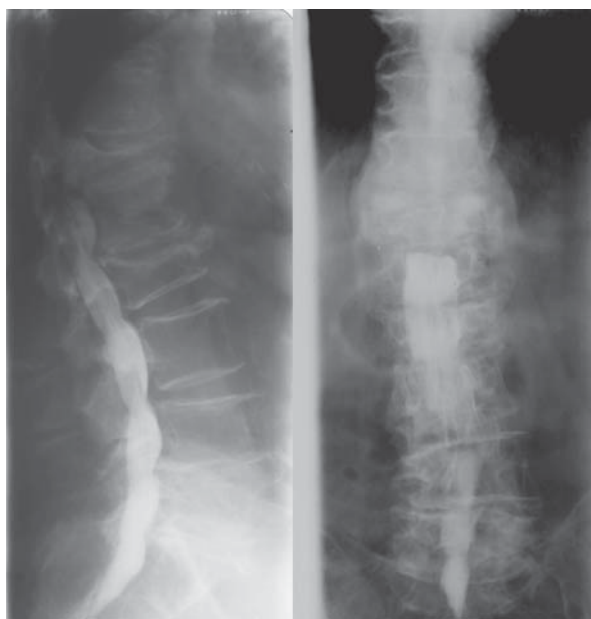
Osteoporotski prijelomi kralježnice uglavnom su se liječili konzervativno: mirovanjem, analgeticima i primjenom ortoze tipa Jewettove ortoze ili drugih tipova ortoza. Mirovanje u postelji ubrzo gubitak koštane mase, a u većine pacijenata ove terapijske mjere ne smanjuju bol (1, 17, 18) (slika 3). Glede habitusa bolesnika s osteoporotskim prijelomom kralježnice vezano uz otežanu primjenu ortoze te loših rezultata konzervativnog liječenja, razvojem tehnologije i kirurške tehnike stvorene su nove mogućnosti liječenja osteoporotskih prijeloma kralježnice. Kirurško liječenje osteoporotskih prijeloma sve je učestalije i u nas i u svijetu. Tradicionalnu otvorenu operacijsku stabilizaciju osteoporotskih prijeloma kralježnice prati povećani morbiditet i mortalitet zbog pratećih bolesti (19, 20). Isto tako je funkcionalnost i snaga fiksacije implantatom bitno smanjena zbog osteoporotske kosti. Noviji implantati nude rješenje boljeg kontakta



Slika 3 Standardni rendgenogram torakolumbalnog prijelaza: a) Osteoporotski prijelom l. lumbalnog kralješka s blažim stupnjem vertebralne kifozne. Indicirano liječenje trouporišnom ortozom; b) Sanacija prijeloma uz znatnu progresiju sagitalne deformacije. Poremećaj osovine opterećenja kralježnice prate produženi simptomi boli.

kost-implantat uporabom ekspanzijskih vijaka (21, 22) (slika 4).

Danas primjenjujemo dvije nove metode kirurškog liječenja osteoporotskih prijeloma kralježnice – vertebroplastiku i kifoplastiku (23). Obje se mogu provesti u lokalnoj anesteziji, što smanjuje operacijski morbiditet. Prva od tih kirurških tehnika - vertebroplastika uključuje stražnju transpedunkularnu primjenu polimetilmetakrilata (PMMA) injekcijskom iglom uvedenom ovim putem u korpus slomljenog kralješka (24). Prvi put je opisana 1987. god. (25). Druga kirurška tehnika je kifoplastika, pri čemu primjenjujemo isti anatomski pristup kao i pri primjeni vertebroplastike. Nakon transpedunkularnog ulaska u korpus slomljenog kralješka obostrano se uvodi balon kojim je moguće korigirati visinu korpusa kralješka i



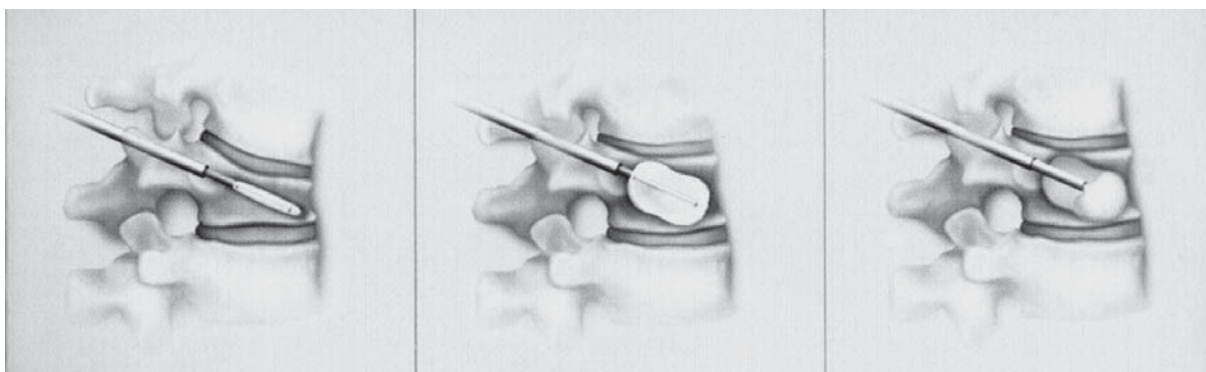Slika 4 Standardna mijelografija torakolumbalnog prijelaza: a) Osteoporotski prijelom 12. torakalnog kralješka s postraumatskom stenozom i kompresijom duralne vreće i medule spinalis; b) Postoperacijska snimka. Učinjena je klinasta osteotomija Th12 kralješka i korekcija deformacije kralježnice. Transpedunkularna fiksacija od Th10-L2 kralješka. Zbog osteoporozе u kralješku L1 i L2 upotrijebljeni su "ekspanzijski" vijci.

sagitalnu osovину. U stvoreni prostor korpusa kralješka primijeni se polimetilmetakrilat (slika 5).

Indikacije za vertebroplastiku i kifoplastiku su: bolni osteoporotski ili osteolitički (multipli mijelom) prijelomi, prijelomi sa znatnom deformacijom (Cobbov kut kifoze veći od 10°), ili s progresivnom deformacijom. Indikacije za otvorenu repoziciju i unutarnju fiksaciju su prijelomi sa stenozom spinalnog kanala i neurološkim deficitom.

Zbog svega navedenog moguće su tijekom liječenja osteoporotskih prijeloma opće i lokalne komplikacije liječenja. U Klinici za traumatologiju Zagreb u razdoblju od 1999. do 2003. god. liječeno je 127 bolesnika s osteoporotskim prijelomima. Raspon dobi iznosio je 45 do 92 godine, a većina bolesnika (89 %) bile su žene. Tijekom liječenja zabilježili smo sljedeće opće komplikacije: 2 duboke venske

tromboze i 2 pneumonije. Povećanu stopu smrtnosti nismo uspjeli zabilježiti zbog gubitaka pacijenata u praćenju. Kao lokalnu komplikaciju spominjemo da je 60 % naših pacijenata navodilo srednje tešku do tešku bol i bilo nezadovoljno liječenjem. Pretpostavljamo sljedeće uzroke: neprimjerena analgetska terapija zbog čestog izbjegavanja uzimanja NSAR (prateće bolesti želučane sluznice) ili opijata (strah od nuspojava obstipacija i depresije disanja). Osim toga teška bol je korelirala s radiološkim nalazom povećanja sagitalne deformacije (11° do 21° Cobbova kuta). Sljedeća lokalna komplikacija koju smo zabilježili u čak 26 % pacijenata, bio je prijelom susjednih kralježaka. Pretpostavljeni uzrok bilo je kasno započeto liječenje osteoporozе (6 do 20 tjedana po dijagnosticiranom prijelomu). U pacijenata liječenih otvorenom repozicijom i unutarnjom fiksacijom zabilježili smo subluksacije standardnih



Slika 5 Shema izvođenja balon kifoplastike. Slika lijevo: pozicija uvedenog balon katetera u kolabiranom trupu kralješka. Slika u sredini: stanje nakon napuhavanja balona i vraćanje normalne visine trupa kralješka. Slika desno: ispunjavanje nastale šupljine u spongioznoj kosti tekućim polimetilmetakrilatom.

transpedikularnih vijaka u 4 od 19 operacijski liječenih bolesnika, zbog u tekstu navedenih obilježja osteoporotski promijenjenih kralježaka.

ZAKLJUČAK

U liječenju osteoporotskih prijeloma kralježnice uvijek treba primijeniti individualni pristup i kombinirano liječenje: "liječenje osteoporoze uz nekirurško ili kirurško liječenje prijeloma". Nekirurško liječenje prijeloma bremenito je komplikacijama i često ne uklanja glavni simptom, bol. Otvorena repozicija i unutarnja fiksacija daje dobre rezultate samo u izabranoj skupini bolesnika. Pri tom je važna kvalitetna preoperacijska priprema, što znatno smanjuje povišen perioperacijski morbiditet i mortalitet. Vertebroplastika i kifoplastika vrlo su učinkovite kirurške tehnike u liječenju osteoporotskih prijeloma kralježnice, s niskim perioperacijskim morbiditetom koje znatno smanjuju bol i poboljšavaju pokretljivost pacijenata povećavajući time kvalitetu života.

LITERATURA

1. Riggs BL, Melton LJ. Medical progress series: Involution osteoporosis. *New Engl J Med* 1986;314:1676-86.
2. Moskelide L. The effect of modelling and remodelling of human vertebral body architecture. *Technol Health Care* 1988;6:287-97.
3. Grote HJ, Amling M, Vogel M, Hahn M, Pösl M, Delling G. Intervertebral variation in trabecular microarchitecture throughout the normal spine in relation to age. *Bone* 1995;16:301-8.
4. Silva MJ, Keaveny TM, Hayes WC. Load sharing between the shell and centrum in the lumbar vertebral body. *Spine* 1997;22:140-50.
5. Briggs AM, Wrigley TV, van Dieën JH, Phillips B, Lo SK, Greig AM, Bennell KL. The effect of osteoporotic vertebral fracture on predicted spinal loads *in vivo*. *Eur Spine J* 2006;15:1787-85.
6. Cooper C, Atkinson EJ, Jacobson SJ. Population-based study of survival after osteoporotic fractures. *Am J Epidemiology* 1993;137:1001-5.
7. Corter B, Houvenagel E, Puisieux F. Spinal curvatures and quality of life in women with vertebral fractures secondary to osteoporosis. *Spine* 1999;24:1921-5.
8. Silverman SL. The clinical consequences of vertebral compression fractures. *Bone* 1993;13:527-31.
9. Kado DM, Browner WS, Palermo L. Vertebral fractures and mortality in older women. A prospective study. *Arch Intern Med* 1999;159:1215-20.
10. Gehlbach SH, Bigelow C, Heimisdottir M. Recognition of vertebral fracture in a clinical setting. *Osteoporosis Int* 2000;11:577-82.
11. Papaioannou A, Watts NB, Kendler DL. Diagnosis and management of vertebral fractures in elderly adults. *Am J Med* 2002;113:220-8.
12. Melton LJ III. Epidemiology of vertebral fractures in women. *Am J Epidemiology* 1989;129:1000-11.
13. Wasnich U. Vertebral fracture epidemiology. *Bone* 1996;18:1791-6.
14. Cummings SR, Melton LJ. Epidemiology and outcomes of osteoporotic fractures. *Lancet* 2002;359:1761-7.
15. Friedrich M, Gittler G, Pieler-Bruha E. Misleading history of pain location in 51 patient with osteoporotic vertebral fractures. *Eur Spine J* 2006;15:1797-800.
16. Rapado A. General management of vertebral fractures. *Bone* 1996;18:1915-65.
17. Heany RP. The natural history of vertebral osteoporosis. Is low bone mass an epiphenomenon? *Bone* 1992;13:523-6.
18. Lee YL, Yip KMH. The osteoporotic spine. *Clin Orthop* 1996;323:91-7.
19. Klöckner C, Weber U. Operative Möglichkeiten zur Behandlung von Erkrankungen und Verletzungen der Wirbelsäule bei Patienten mit manifester Osteoporose. *Orthopäde* 2001;30:473-78.
20. Uchida K, Kobayashi S, Matsuzaki M, Nakajima H, Shimada S, Yayama T, Sato R, Baba H. Anterior versus posterior surgery for osteoporotic vertebral collapse with neurological deficit in the thoracolumbar spine. *Eur Spine J* 2006;15:1759-67.
21. Coe JD, Warden KE, Herzig MA, McAfee PC. Influence of bone mineral density on the fixation of thoracolumbar implants: a comparative study of transpedicular screws, laminar hooks, and spinous process wires. *Spine* 1990;15:902-7.
22. Von Stempel A, Kühle J, Plitz W. Stabilität von Pedikelschrauben. Teil 2: Maximale Auszugskräfte unter Berücksichtigung der Knochendichte. *Z Orthop* 1994;132:82-6.
23. Garfin SR, Yuan HA, Reiley MA. New technologies in spine: Kyphoplasty and vertebroplasty for the treatment of painful osteoporotic compression fractures. *Spine* 2001;26:1511-5.
24. Ploeg WT, Veldhuizen AG, The B, Sietsma MS. Percutaneous vertebroplasty as a treatment for osteoporotic vertebral compression fractures: a systematic review. *Eur Spine J* 2006;15:1749-58.
25. Galibert P, Dermond H. Note preliminaire sur le traitement des angiomes vertebraux par vertebroplastie acrylique percutanee. *Neurochirurgie* 1987;33:166-7.

Summary

TREATMENT OF OSTEOPOROTIC FRACTURES OF THE SPINE

Osteoporosis is a skeletal disease characterized by reduced bone strength due to the loss of bone mass, structural disproportion and reduced calcium level as well as changes in the bone structure caused by trabecular deficit. The loss of bone mass in the vertebrae leads to an increased risk of fractures. Osteoporotic vertebral fractures are two to three times more frequent than hip fractures, especially in women. Osteoporotic compressive fractures of the spine mostly occur in the middle and lower thoracic spine and in the thoracolumbar spine. Common consequences of fractures include long-term pains, decrease in the height and spinal deformity, which significantly correlate with disorders in the gait and mobility, reduced pulmonary function, loss of appetite and in the end increased mortality. Clinical picture in acute conditions manifests itself as a sudden pain in the back following minimal trauma but also often without any trauma at all. Diagnostics is based on a detailed medical history and a thorough clinical examination. Radiological diagnosis relies on standard x-rays. In case of clinical indication (differential diagnosis of tumor or spondylitis, neurological weakness) CT and/or MR imaging is performed. The approach to the treatment of osteoporotic fractures of the spine is individual and is based upon the medical history, localization of symptoms and correlation of the clinical examination with the radiological finding. Open reduction, decompression and fixation are indicated in patients with posttraumatic stenosis and neurological weakness. Current operative methods include vertebroplasty and kyphoplasty, which significantly reduce pain and improve mobility of the patient and consequently, the quality of life.

KEY WORDS: *kyphoplasty, pain, posttraumatic stenosis, spine decompression, quality of life, vertebroplasty*

CORRESPONDING AUTHOR:

Prof. dr. sc. Gojko Buljat
Klinika za traumatologiju
Draškovićeva 19, HR-10000 Zagreb
E-mail: gojko.buljat@trauma.hr