

# Slučaj koštane tuberkuloze s nalazišta Sv. Ivan Krstitelj u Ivankovu kraj Vinkovaca

## *A case of skeletal tuberculosis from St. John the Baptist site in Ivankovo near Vinkovci*

Izvorni znanstveni rad  
Srednjovjekovna arheologija

*Original scientific paper*  
*Mediaeval archaeology*

UDK/UDC 902:572](497.5 Ivankovo)"15"

Primljeno/Received: 15. 03. 2013.  
Prihvaćeno/Accepted: 11. 12. 2013.

SINIŠA KRZMAR  
Institut za arheologiju  
Ulica Ljudevita Gaja 32  
10 000 Zagreb  
sinisa.krznar@iarh.hr

MARIO NOVAK  
Antropološki centar Hrvatske akademije znanosti i  
umjetnosti  
Ulica Ante Kovačića 5,  
10 000 Zagreb  
mnovak@hazu.hr

*U radu su predstavljeni rezultati antropološke analize ljudskih koštanih ostataka koji potječu iz groba 14 s nalazišta crkve sv. Ivana Krstitelja u Ivankovu pokraj Vinkovaca. Na osnovi arheoloških nalaza i stratigrafskog odnosa s drugim grobovima, grob 14 okvirno se može datirati u 16. stoljeće. U tom grobu bio je pokopan odrasli muškarac na čijem su kosturu prisutne morfološke promjene konzistentne s koštanom tuberkulozom – oštrokutna kifotična deformacija na kralježnici te povećanje tijela rebara i lokalizirani apscesi na rebrima. Kao moguće uzročnike navedenih promjena na analiziranom kosturu diferencijalna dijagnoza isključila je frakture, osteomijelitis, brucelozu, zloćudne koštane tumore i Scheuermannovu bolest. Prisutnost koštane tuberkuloze u Ivankovu tijekom 16. stoljeća uklapa se u geografski i kronološki okvir nastanka i širenja te bolesti na području Karpatske kotline, a kao mogući uzročnici navode se glad, epidemije zaraznih bolesti i opće osiromašivanje stanovništva. S obzirom na gospodarski i društveni karakter Ivankova u tom razdoblju moguće je da je neposredni uzročnik zaraze tuberkulozom kod analizirane osobe podvrsta *Mycobacterium bovis* koja se prenosi sa životinje na čovjeka.*

*Glavne riječi: Ivankovo, 16. stoljeće, antropološka analiza, koštana tuberkuloza, Pottova bolest*

*The paper presents the results of the anthropological analysis of human skeletal remains from grave 14 at the site of St. John the Baptist's church in Ivankovo near Vinkovci. Based on the archaeological finds and the stratigraphic relationship with the other graves, grave 14 can approximately be dated to the 16th century. The grave contained the burial of an adult male whose skeleton exhibited morphological changes consistent with skeletal tuberculosis – angular kyphotic deformity on the spine and the augmentation of the body of the ribs and localized abscesses on ribs. A differential diagnosis ruled out fractures, osteomyelitis, brucellosis, malignant bone tumors and Scheuermann's disease as possible causes of the mentioned changes in the analysed skeleton. The presence of skeletal tuberculosis in Ivankovo during the 16th century fits into the geographical and chronological frame of the emergence and spread of that disease in the Carpathian Basin, with famine, outbreaks of contagious diseases and general impoverishment of the population as possible causes. Taking into consideration the economic and social character of Ivankovo in that period, it is possible that the immediate agent of tuberculosis infection in the analysed person was the subspecies *Mycobacterium bovis*, transmitted to humans from animals.*

*Key words: Ivankovo, 16th century, anthropological analysis, skeletal tuberculosis, Pott's disease*

### UVOD

Tuberkuloza je bakterijska zarazna bolest koja napada mnoge unutrašnje organe, posebice pluća. Najraniji tragovi tuberkuloze uočeni su na ljudskom koštanom materijalu iz 5. tis. pr. Kr. (Santos, Roberts 2001), a molekularni dokazi prisutnosti tuberkuloze kod ljudi potječu još iz razdoblja staroegipatskoga Srednjeg kraljevstva gdje je bolest dokazana u kralježnicama mumija (Zink et al. 2003). Ta bolest odgovorna je za više umrlih od bilo koje druge bakterijske bolesti (Kelley, El-Najjar 1980). Uzrokuju je blisko povezane vrste bakterija pod zajedničkim nazivom *Mycobacterium tuberculosis*, i to najčešće podvrste *Mycobacterium tuberculosis* i *Mycobacterium bovis*. Glavni uzročnik pojave tuber-

### INTRODUCTION

Tuberculosis is a bacterial infectious disease that attacks a number of internal organs, lungs in particular. The earliest traces of tuberculosis were documented in human skeletal material from the 5<sup>th</sup> millennium BC (Santos, Roberts 2001), and molecular evidence for the presence of tuberculosis in humans dates from as early as the Ancient Egyptian Middle Kingdom, where the disease was proven in the spines of mummies (Zink et al. 2003). This disease is responsible for more deaths than any other bacterial disease (Kelley, El-Najjar 1980). It is caused by closely related species of bacteria sharing the common name of *Mycobacterium tuberculosis*, most commonly its subspecies *Mycobacterium tuberculosis* and *Mycobacterium bovis*. The main cause of tuberculosis

kuloze kod ljudi je *M. tuberculosis* koja se najčešće prenosi kašljanjem, tj. kapljičnim putem iz pluća zaražene osobe na zdravu osobu. Ljudi se također mogu zaraziti tuberkulozom i uslijed kontakta s domaćim životinjama za što je odgovorna bakterija *M. bovis* – zaraza se u ovom slučaju najčešće širi zbog direktnog kontakta sa zaraženom životinjom ili zbog konzumacije mesa i mliječnih proizvoda koji potječu od zaražene životinje (O'Reilly, Daborn 1995; Aufderheide, Rodríguez-Martín 1998). Manifestacija simptoma tuberkuloze ovisi o čimbenicima kao što su vrsta patogena, dob zaražene osobe i stanje njezina imunološkog sustava (Bloom 2004; Madkour 2004). Patogeni se s mjesta prvobitne infekcije (npr. pluća) mogu proširiti krvožilnim sustavom ili direktnim putem na druge organe i tkiva gdje mogu izazvati upalni proces (Lovász et al. 2010).

S obzirom da u arheološkom kontekstu nisu prisutni ostali organi, osim kostiju, iz ovog aspekta moguće je proučavati samo koštanu tuberkulozu. Tuberkuloza zahvaća i kosti, ali promjene na kostima prisutne su u svega 2 do 5% slučajeva zaraze kroničnom tuberkulozom (Resnick, Nivayama 1988; Aufderheide, Rodríguez-Martín 1998; Ortner 2003; Donoghue et al. 2004; Waldron 2009). Brojna istraživanja pokazala su da se tuberkuloza na ljudskom kosturu najčešće manifestira na tri područja: 1. kralježnica (tuberkulozni spondilitis), 2. kuk (tuberkulozni koksitis), 3. koljeno (tuberkulozni gonitis) (Resnick, Nivayama 1988; Aufderheide, Rodríguez-Martín 1998; Ortner 2003). Općenito, zglobovi donjih ekstremiteta mnogo su češće zahvaćeni ovom bolešću u odnosu na zglobove gornjih udova (Steinbock 1976). Na kralježnici se tuberkuloza najčešće pojavljuje na slabinskom dijelu: bolest uzrokuje karakteristične lezije na tijelima kralježaka te njihovo uništenje – najčešće je uništen anteriorni dio tijela kralješka a potom i tkivo intervertebralnog diska. Napredovanjem bolesti dolazi do potpunog uništenja tijela kralješka i njihova srastanja što uzrokuje oštrokutu kifotičnu deformaciju – Pottova bolest (Waldron 2009). Ta deformacija bila je mnogo češća u predantibiotskom razdoblju kada je ustanovljena u približno 60% slučajeva tuberkuloze kralježnice (Reinhart 1932). Na području prsnog koša tuberkuloza se, uz kralježnicu, najčešće manifestira na rebrima (Nathanson, Cohen 1941). Rezultati istraživanja koja su proveli Kelley i Micozzi (1984) pokazuju da se kod 9% osoba koje su bile zaražene plućnom tuberkulozom javljaju promjene na rebrima u obliku periostitisa na unutrašnjoj strani (okrenutoj plućima) i lokaliziranih destruktivnih lezija (apscesa). Uz te promjene, Eyer et al. (1996) uočili su da se kao posljedica tuberkuloze na rebrima javlja i povećanje (proširenje) tijela rebra, posebice na srednjem dijelu i sternalnom kraju.

Do danas je u Hrvatskoj objavljeno više slučajeva koštane tuberkuloze koji potječu iz arheološkog konteksta (tab. 1). Većina tih slučajeva potječe s područja istočne jadranske obale i njezina zaleđa dok je primjerak tuberkuloze iz Ivankova, uz onaj iz Starih Jankovaca, tek drugi zabilježeni slučaj ove zarazne bolesti u kontinentalnoj Hrvatskoj. Stoga će se u ovom radu, uz detaljnu analizu i opis kostura iz Ivankova, posebna pozornost posvetiti i slučajevima tuberkuloze iz bliže regije (Mađarska, Vojvodina) koji su kronološki bliski primjerku iz Ivankova.

in humans is *M. tuberculosis*, which is generally transmitted by coughing, i.e. by droplets from the lungs of an infected person to a healthy person. People can acquire tuberculosis also through contact with domestic animals, for which the bacteria *M. bovis* is responsible – in this case the infection most often spreads through direct contact with infected animals or through the consumption of meat and dairy from infected animals (O'Reilly, Daborn 1995; Aufderheide, Rodríguez-Martín 1998). Symptoms of tuberculosis are manifested depending on factors such as the type of pathogen, age of the infected person and the condition of their immune system (Bloom 2004; Madkour 2004). Pathogens can spread from the place of the primary infection (e.g. lungs) through the circulatory system or directly to other organs and tissues where they can cause inflammation (Lovász et al. 2010).

Considering that no other organs apart from bones were preserved in the archaeological context, skeletal tuberculosis is the only thing we can study from this aspect. Tuberculosis affects bones, too, but changes on bones are present in only between 2 and 5% of cases of chronic tuberculous infection (Resnick, Nivayama 1988; Aufderheide, Rodríguez-Martín 1998; Ortner 2003; Donoghue et al. 2004; Waldron 2009). Numerous studies have shown that tuberculosis in the human skeleton is most commonly manifested in three areas: 1) spine (tuberculous spondylitis), 2) hip (tuberculous coxitis), 3) knee (tuberculous gonitis) (Resnick, Nivayama 1988; Aufderheide, Rodríguez-Martín 1998; Ortner 2003). Generally, the joints of the lower limbs are much more often affected by this disease than the upper limb joints (Steinbock 1976). As regards the spine, tuberculosis is most commonly present in the lumbar region: the disease causes characteristic lesions on the bodies of the vertebrae, as well as their destruction – in most cases the anterior part of the vertebral body is destroyed, followed by intervertebral disc tissue. Progression of the disease leads to complete destruction of the vertebral bodies and their fusion, which causes angular kyphotic deformity – Pott's disease (Waldron 2009). This deformity was much more common in the pre-antibiotic period, when it was documented in approximately 60% of cases of spinal tuberculosis (Reinhart 1932). In addition to the spine, tuberculosis in the thorax is most often manifested on the ribs (Nathanson, Cohen 1941). The results of the research by Kelley and Micozzi (1984) show that 9% of persons infected with pulmonary tuberculosis exhibit changes on the ribs in the form of periostitis on the inner side (facing the lungs) and localized destructive lesions (abscesses). In addition to these changes, Eyer et al. (1996) observed that the augmentation (expansion) of the body of the ribs, especially in the middle part and the sternal end, occurs as a consequence of tuberculosis on the ribs.

Several cases of skeletal tuberculosis from archaeological context have been published in Croatia to date (Tab. 1). Most of these cases come from the eastern Adriatic coast and hinterland, while Ivankovo is only the second documented case of this infectious disease in continental Croatia, along with Stari Jankovci. Due to this, in addition to a detailed analysis and description of the skeleton from Ivankovo, in this paper we shall dedicate special attention to the cases of tuberculosis from the neighbouring region (Hungary, Vojvodina) that are chronologically close to the case from Ivankovo.

Nalazište	Datacija	Spol i starost	Prisutne lezije	Izvor
Novigrad, grob 9	5./6. st.	M, 35–50	slabinski kralješci	Rajić, Ujčić 2003
Stari Jankovci, grob 37	7./8. st.	Ž, 30–35	prsni kralješci	Šlaus 2006
Velim, grob 165	8./9. st.	Ž, 50–60	prsni kralješci	Bedić 2010
Radašinovci, grob 37	9. st.	M, 30–35	prsni kralješci, rebra	Šlaus 2006
Radašinovci, grob 68	9. st.	M, 30–35	rebra	Šlaus 2006
Tribalj, grob 5	9. – 11. st.	M, 50+	rebra	Premužić, Rajić Šikanjić 2011
Nin-Sv. Asel, grob 17	12. – 15. st.	Ž, 30–35	prsni kralješci	Bedić 2010, Novak et al. 2012
Umag, grob 35	9. – 17. st.	D, 10–12	slabinski kralješci, križna kost, zdjelica	Trupković et al. 2012
Pag	12. – 14. st.	Ž, 30–40	prsni kralješci	Bedić 2010
Rijeka, grob 55	13. – 18. st.	Ž, 55+	prsni i slabinski kralješci, rebra	Šlaus et al. 2013 (u tisku)
Rijeka, grob 59	13. – 18. st.	D, 5–7	rebra	Šlaus et al. 2013 (u tisku)
Ivankovo, grob 14	16. st.	M, 30–35	prsni i slabinski kralješci, rebra	ovaj rad

Site	Date	Sex and age	Lesions present	Source
Novigrad, grave 9	5 <sup>th</sup> /6 <sup>th</sup> cent.	M, 35–50	Lumbar vertebrae	Rajić, Ujčić 2003
Stari Jankovci, grave 37	7 <sup>th</sup> /8 <sup>th</sup> cent.	F, 30–35	Thoracic vertebrae	Šlaus 2006
Velim, grave 165	8 <sup>th</sup> /9 <sup>th</sup> cent.	F, 50–60	Thoracic vertebrae	Bedić 2010
Radašinovci, grave 37	9 <sup>th</sup> cent.	M, 30–35	Thoracic vertebrae, ribs	Šlaus 2006
Radašinovci, grave 68	9 <sup>th</sup> cent.	M, 30–35	Ribs	Šlaus 2006
Tribalj, grave 5	9 <sup>th</sup> – 11 <sup>th</sup> cent.	M, 50+	Ribs	Premužić, Rajić Šikanjić 2011
Nin-Sv. Asel, grave 17	12 <sup>th</sup> – 15 <sup>th</sup> cent.	F, 30–35	Thoracic vertebrae	Bedić 2010, Novak et al. 2012
Umag, grave 35	9 <sup>th</sup> – 17 <sup>th</sup> cent.	C, 10–12	Lumbar vertebrae, sacrum, pelvis	Trupković et al. 2012
Pag	12 <sup>th</sup> – 14 <sup>th</sup> cent.	F, 30–40	Thoracic vertebrae	Bedić 2010
Rijeka, grave 55	13 <sup>th</sup> – 18 <sup>th</sup> cent.	F, 55+	Thoracic and lumbar vertebrae, ribs	Šlaus et al. 2013 (forthcoming)
Rijeka, grave 59	13 <sup>th</sup> – 18 <sup>th</sup> cent.	C, 5–7	Ribs	Šlaus et al. 2013 (forthcoming)
Ivankovo, grave 14	16 <sup>th</sup> cent.	M, 30–35	Thoracic and lumbar vertebrae, ribs	This paper

Tab. 1 Slučajevi koštane tuberkuloze iz arheološkog konteksta s područja Hrvatske

Tab. 1 Cases of skeletal tuberculosis from archaeological contexts in Croatia

## MATERIJAL I METODE

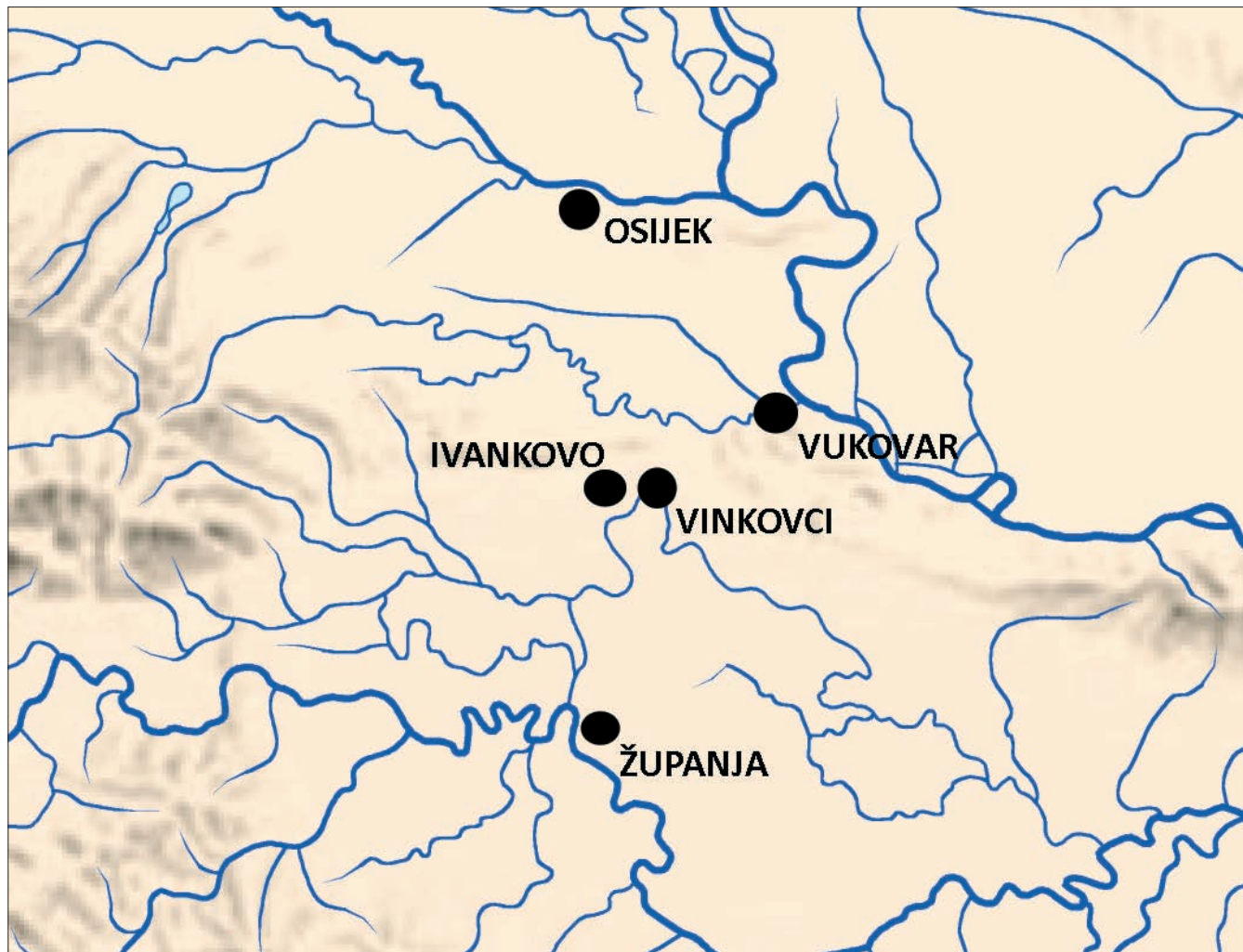### Geografski, povijesni i arheološki kontekst

Selo Ivankovo smješteno je zapadno od Vinkovaca (karta 1). Najstariji poznati povijesni izvori o Ivankovu potječu iz 14. stoljeća, no iz tih se podataka može ustanoviti je li selo postojalo i ranije, već u doba Arpadovića (Andrić 2003). Mjesto i katolička župa u njemu održalo se kroz cijeli razvijeni i kasni srednji vijek te vrijeme turske vladavine. Između 1690. i 1700. u ratovima za oslobođenje Slavonije Ivankovo je razoreno i spaljeno a stanovništvo je izbjeglo. Do 1700. godine situacija se smiruje, ratna razaranja prestaju i mjesto se

## MATERIAL AND METHODS

### Geographical, historical and archaeological contexts

Ivankovo village lies west of Vinkovci (Map 1). Although the earliest known historical sources about Ivankovo date from the 14<sup>th</sup> century, they allow the conclusion that the village had existed earlier, already at the time of the Arpad dynasty (Andrić 2003). The village and its Catholic parish lived through the entire High and Late Middle Ages and the Ottoman period. In the wars for the liberation of Slavonia between 1690 and 1700 Ivankovo was destroyed and burned down and its inhabitants fled. By 1700 the situation



Karta 1 Geografski smještaj Ivankova (obradio: S. Krzmar)  
Map 1 Geographical position of Ivankovo (design by S. Krzmar)

ponovno uređuje i razvija (Landeka 2003: 45–46).

Srednjovjekovna crkva sv. Jurja identična je današnjoj župnoj crkvi sv. Ivana Krstitelja. To je vidljivo i iz pet do danas očuvanih gotičkih kontrafora, tri na južnom boku i dva na apsi crkve. U vrijeme baroknog preuređenja crkve, tijekom 18. stoljeća, crkva je dobila prigradnju sa zvonikom na pročelju te sakristije sa sjeverne i južne strane. O izgledu crkve prije dogradnje svjedoče i podaci iz zapisa kanonske vizitacije iz 1729. u kojoj je crkva opisana kao stara, građena od pečene cigle i ograđena kolcima. Zabilježeno je i da je u novije doba pokrivačima, te da je dobila pod i tarac,

calmed down, the war destructions were over and the village entered a phase of reconstruction and development (Landeka 2003: 45–46).

The mediaeval church of St. George is identical to the present parish church of St. John the Baptist, as corroborated by the five preserved Gothic buttresses, three on the southern flank and two on the church apse. During a Baroque renovation in the 18<sup>th</sup> century, a steeple was added to the front and two sacristies were annexed on the northern and southern sides. Information from the 1729 canonical visitation bears witness to the appearance of the church

a veliko groblje nalazilo se unutar crkvene cinkture (Horvat 2000: 104). Groblje na tom prostoru najvjerojatnije funkcionira sve do sredine 18. stoljeća.

Građevinskim radovima provedenim 2006. za potrebe drenaže crkve iskopan je teren uz cijelu dužinu sjevernog zida te oko apside na istočnoj strani crkve. Kako su humusni sloj i dio predzdravičnog sloja uklonjeni strojno, bez prisutnosti arheologa, tom je prilikom uništen nepoznati broj grobova. Da bi se spriječila daljnja devastacija, djelatnici Gradskog muzeja Vinkovci, pod vodstvom Maje Krznarić Škrivanko,<sup>1</sup> obavili su zaštitno arheološko istraživanje uz sjeverni zid i oko apside crkve (Krznarić Škrivanko 2007). Na nalazištu je istraženo ukupno 55 grobova. Pronađeni grobovi mogu se datirati od kraja 13. ili početka 14. sve do 18. stoljeća (Krznarić Škrivanko 2009: 83–86).

Kostur analiziran u ovom radu bio je pokopan u grobu

before these additions. The text describes the church as an ancient building of fired brick, surrounded by stakes. It also states that it was recently covered with shingles, that it acquired a new floor and pavement, and that the churchyard enclosed a large cemetery (Horvat 2000: 104). The cemetery at that place had most likely been in use until the mid-18<sup>th</sup> century.

In the 2006 construction works for the drainage of the church a trench was excavated along the length of the northern wall and around the apse at the east of the church. As no archaeologists were present when the humus and a part of the pre-virgin soil layer were removed by an excavating machine, the number of graves destroyed on that occasion is unknown. In order to prevent further destruction, a team from the Vinkovci Municipal Museum, led by Maja Krznarić Škrivanko<sup>1</sup> carried out a salvage archaeologi-



Sl. 1 Grob 14 in situ (arhiva Gradskog muzeja Vinkovci)  
Fig. 1 Grave 14 in situ (Archives of the Vinkovci Municipal Museum)

14 (sl. 1). U promatranom grobu je, na lijevoj strani trupa, pronađena dvodijelna kopčica s kukom i ušicom izrađena od slitine bakra (sl. 2). Ovakve kopčice pripadaju nošnji kasnoga

<sup>1</sup> Autori ovom prilikom zahvaljuju Maji Krznarić Škrivanko i Aniti Rapan Papeša iz Gradskog muzeja Vinkovci na ustupljenom arheološkom i koštanom materijalu, Željki Bedić iz Antropološkog centra Hrvatske akademije znanosti i umjetnosti na pomoći pri antropološkoj analizi i Vlasti Vyroubal iz Antropološkog centra Hrvatske akademije znanosti i umjetnosti na izradi fotografija.

cal investigation adjacent to the northern wall and around the church apse (Krznarić Škrivanko 2007). A total of 55 gra-

<sup>1</sup> The authors would like to use this occasion to thank Maja Krznarić Škrivanko and Anita Rapan Papeša from the Vinkovci Municipal Museum for the permission to study the archaeological and skeletal material, Željka Bedić from the Anthropological Centre of the Croatian Academy of Sciences and Arts for her help in the anthropological analysis and Vlasta Vyroubal from the Anthropological Centre of the Croatian Academy of Sciences and Arts for making the photographs.



Sl. 2 Dvodijelna kopča s kukom i ušicom iz groba 14 (foto: S. Krzmar)

Fig. 2 Two-part buckle with a hook and loop from grave 14 (photo by S. Krzmar)

srednjeg i novog vijeka – od sredine 15. stoljeća relativno se često pojavljuju na prostoru Hrvatske i srednje Europe kako u kasnosrednjovjekovnim tako i u novovjekovnim grobovima (Dorn 1978; Jelovina, Vrsalović 1981: 94; Kerman 1997: 52, 352; Burić 2001: 276, 278; Sekelj Ivančan, Tkalčec 2003: 14–15, 31; Belaj 2006: 284, 285, 293, sl. 42, 294, sl. 43–46; Demo 2007: 73). Ovakve kopče mogle su se upotrebljavati u paru (kuka i ušica) ili su na odjeću našivene samo ušice koje su se onda povezivale uzicom (Predovnik et al. 2008: 72). Nažalost, uže kronološko određenje kopči s kukom i ušicom samo na osnovi tipologije nije moguće jer se u jednakom obliku upotrebljavaju kroz više stoljeća.

Grob 14 ipak se može preciznije datirati zahvaljujući svom stratigrafskom odnosu prema drugim grobovima. On leži na zapuni groba 17 koji je svojim ukopom presjekao zapadnu polovicu groba 19. U grobu 19 pronađen je nož ravnog hrpta sječiva s trnom obloženim drvom te s ramenom pločicom i završetkom drške (petom) u obliku listića od tankog lima. Sječivo je usko i ravno te na vrhu lagano zakošeno u šiljak, trn drške je uži od oštice i širi se prema kraju, a drvena oplata je pričvršćena zakovicama (sl. 3). Ovakvi noževi pronađeni u Magdalensbergu u Koruškoj svrstani su u B/II b skupinu i datirani su u drugu polovinu 15. i u 16. stoljeće (Dolenz 1992: 129–131, T. 9: 64–66). Slični noževi s drvenom oplatom ručke pričvršćene zakovicama te petom ručke u obliku listića izrađenog od slitine bakra pronađeni u Mađarskoj datirani su u 15. i 16. stoljeće (Holl 1994/95: 174, sl. 11/5, 177, sl. 14). Noževi sličnog oblika pronađeni su i na burgu Vrbovec u Klenovcu Humskom gdje su na osnovi stratigrafije također datirani u 15. ili 16. stoljeće (Tkalčec 2010: 90–91, 186, T. 28: 439–440). Noževi istog tipa pronađeni u Ljubljani kod Ljubljane datiraju se u prvu polovinu 16. stoljeća (Veršnik 2009: 362–363, kat. br. 118a sa slikom), odnosno u

ves were excavated at the site. The investigated graves can be dated from the end of the 13<sup>th</sup> or the beginning of the 14<sup>th</sup> century until the 18<sup>th</sup> century (Krzmarčić Škrivanko 2009: 83–86).

The skeleton analysed in this paper was buried in grave 14 (Fig. 1). In this grave, on the left side of the body, there was a two-part buckle with a hook and loop, made of a copper alloy (Fig. 2). Buckles of this type belong to a late mediaeval and early modern period costume – from the mid-15<sup>th</sup> century they appear relatively frequently in Croatia and Central Europe, both in late mediaeval and early modern period graves (Dorn 1978; Jelovina, Vrsalović 1981: 94; Kerman 1997: 52, 352; Burić 2001: 276, 278; Sekelj Ivančan, Tkalčec 2003: 14–15, 31; Belaj 2006: 284, 285, 293, Fig. 42, 294, Fig. 43–46; Demo 2007: 73). Such buckles were either used in pairs (hook and loop), or with only the loops sewn to the dress, which were then attached by a string (Predovnik et al. 2008: 72). Unfortunately, it is not possible to narrow down the use of hook-and-loop buckles based on typology only, as the same basic form was used through several centuries.

Grave 14 can nevertheless be dated with greater accuracy due to its stratigraphic relationship to other graves. It lies on the fill of grave 17, which cut the western half of grave 19. Grave 19 yielded a straight-backed tanged knife with wooden handle and shoulder plate and leaf-shaped end of the handle (butt) made of thin sheet. The blade is narrow and straight and slightly pointed at the top, the tang of the handle is narrower than the blade and widens toward the end, and the wooden handle is fastened by rivets (Fig. 3). Knives of this type from Magdalensberg in Carinthia were classified as group B/II b and dated to the second half of the 15<sup>th</sup> and to the 16<sup>th</sup> century (Dolenz 1992: 129–131, Pl. 9: 64–66). Similar knives with a wooden handle attached by rivets and the handle butt in the shape of a thin leaf made of copper alloy from Hungary were dated to the 15<sup>th</sup> and 16<sup>th</sup> centuries (Holl 1994/95: 174, Fig. 11/5, 177, Fig. 14). Similar knives were found at Vrbovec Castle in Klenovec Humski, where they were also dated to the 15<sup>th</sup> or 16<sup>th</sup> century based on the stratigraphy (Tkalčec 2010: 90–91, 186, Pl. 28: 439–440). Knives of the same type found in the Ljubljanica river near Ljubljana were dated to the first half of the 16<sup>th</sup> century (Veršnik 2009: 362–363, cat. no. 118a with an illustration), and to the second half of the 15<sup>th</sup> and the 16<sup>th</sup> century (Veršnik 2009: 380–381, cat. no. 134 with an illustration). Based on these analogies the knife from grave 19 in Ivankovo, too, can be dated to the 15<sup>th</sup> and the 16<sup>th</sup> century. The upper limit for the dating of grave 14 is the burial of grave 2, which cut its south-eastern part. A signet ring and a part of a bronze pin



Sl. 3 Nož iz groba 19 (foto: D. Doračić)

Fig. 3 Knife from grave 19 (photo by D. Doračić)

drugu polovinu 15. i 16. stoljeće (Veršnik 2009: 380–381, kat. br. 134 sa slikom). Na osnovi ovih analogija i nož pronađen u grobu 19 u Ivankovu može se datirati u 15. i 16. stoljeće. Gornju granicu za dataciju groba 14 čini ukop groba 2 koji mu je presjekao jugoistočni dio. Uz pokojnicu iz groba 2 pronađen je prsten pečatnjak te dio brončane igle – pribadače. Ovakve igle najčešće se javljaju u 16. i početkom 17. stoljeća (Petricioli 1970: 48; Szőke 1996: 272; Simonyi 2004: 183–184, sl. 8; Demo 2007: 69; Tomičić, Mahović 2011: 138) pa se i grob 2 najvjerojatnije može datirati u to razdoblje. Na osnovi svoga položaja ispod groba 2 a iznad groba 19 u ovom radu pobliže promatrani grob 14 moguće je datirati u 16. stoljeće.

#### Metode korištene u analizi

Detaljna antropološka analiza skeletnih i dentalnih ostataka osobe pokopane u grobu 14 iz Ivankova provedena je u Institutu za arheologiju. Za analizirani kostur napravljena je inventura sačuvanih kostiju, zglobnih ploha i zuba, određen je spol, procijenjena starost u trenutku smrti i evidentirana prisutnost eventualnih patoloških promjena. Spol i starost u trenutku smrti određeni su pomoću metoda koje su opisali Buikstra i Ubelaker (1994) dok su patološke promjene zabilježene prema kriterijima koje je postavio Ortner (2003).

#### REZULTATI

U grobu 14 na groblju oko crkve sv. Ivana Krstitelja u Ivankovu pronađen je parcijalno sačuvan kostur muškarca (sl. 4) koji je u trenutku smrti imao između 30 i 35 godina. Nedostaje mu veći dio lubanje koja je presječena cisternom za naftu, te desna zdjelčna kost i noga koje su uništene ukopom groba 2. Tijekom antropološke analize na području njegove kralježnice i rebara uočeno je više patoloških promjena konzistentnih s koštanom tuberkulozom.

Znakovi tuberkuloze najizraženiji su na području prsnih i slabinskih kralježaka. Na anteriornoj strani tijela petog i šestog prsnog kralješka prisutan je zarasli upalni proces (porozitet i pojava novog sloja kosti). Kao posljedica bolesti na području od sedmoga prsnog do trećega slabinskog kralješka javlja se koštana ankiloza (srastanje) i destruktivne litičke lezije na tijelima kralježaka koje su rezultirale potpunim uništenjem tijela desetog, jedanaestog i dvanaestoga prsnog te prvoga slabinskog kralješka što je dovelo do stvaranja oštrokutne kifotične deformacije (Pottova bolest) (sl. 5). Na anteriornoj strani tijela drugoga slabinskog kralješka prisutan je zarasli upalni proces praćen porozitetom (sl. 6). Lukovi kralježaka (od sedmoga prsnog do trećega slabinskog), uključujući zglobove plohe i spinozne nastavke, također su srasli (sekundarna ankiloza), ali ne pokazuju znakove upale.

Osim na kralježnici, promjene konzistentne s koštanom tuberkulozom prisutne su i na rebrima. Povećanje (proširenje) tijela rebara zabilježeno je na sedmom, osmom i devetom lijevom rebri; te su promjene najvidljivije na sternalnom kraju tijela osmoga lijevog rebra koje je povećano gotovo dvostruko u odnosu na svoju normalnu visinu. Uz povećanje tijela rebara zabilježene su i destruktivne litičke lezije (apscesi) na sternalnom kraju osmoga lijevog rebra

were found with the deceased woman from grave 2. Pins of this type were most common in the 16<sup>th</sup> and at the beginning of the 17<sup>th</sup> century (Petricioli 1970: 48; Szőke 1996: 272; Simonyi 2004: 183–184, Fig. 8; Demo 2007: 69; Tomičić, Mahović 2011: 138), so grave 2, too, can in all likelihood be dated to that period. Based on its position beneath grave 2 and above grave 19, grave 14, analysed in this paper, can be dated to the 16<sup>th</sup> century.

#### Methods used in the analysis

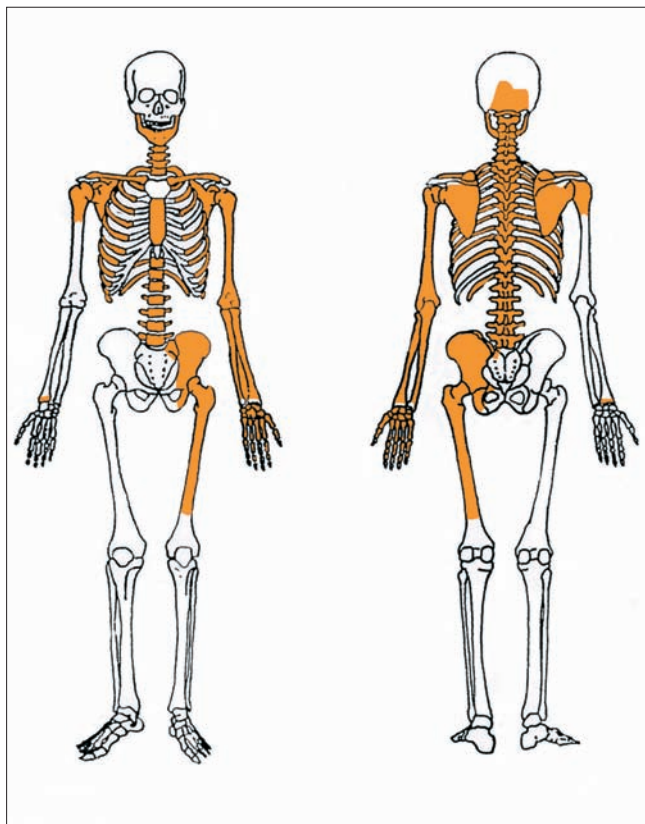
A detailed anthropological analysis of skeletal and dental remains of the individual buried in grave 14 in Ivankovo was carried out at the Institute of Archaeology. It included a cataloguing of the preserved bones, articular surfaces and teeth of the skeleton, determination of the sex and the age at death, as well as an inspection of possible pathological changes. Sex and age at death were determined by the methods described by Buikstra and Ubelaker (1994), while the pathological changes were documented according to the criteria put forward by Ortner (2003).

#### THE RESULTS

Grave 14 at the cemetery surrounding the church of St. John the Baptist in Ivankovo yielded a partially preserved skeleton of a man (Fig. 4), whose age at death was assessed at 30–35. It lacks most of the skull, which was cut by an oil cistern, as well as the right pelvis and leg, which were destroyed by the burial of grave 2. Several pathological changes consistent with skeletal tuberculosis were observed in the area of the spine and ribs during the anthropological analysis.

Signs of tuberculosis are most pronounced in the area of thoracic and lumbar vertebrae. On the anterior side of the body of the fifth and sixth thoracic vertebrae there is a healed inflammation (porosity and the emergence of a new layer of bone). As a result of the disease in the area between the seventh thoracic vertebra to the third lumbar vertebra there is bone ankylosis (fusion) and destructive lytic lesions on vertebral bodies, resulting in the complete destruction of the body of the tenth, eleventh and twelfth thoracic vertebrae and the first lumbar vertebra, which led to the creation of angular kyphotic deformity (Pott's disease) (Fig. 5). On the anterior side of the body of the second lumbar vertebra there is a healed inflammation accompanied by porosity (Fig. 6). Vertebral arches from the seventh thoracic to the third lumbar vertebrae, including the articular surfaces and spinous processes, have also fused (secondary ankylosis), but exhibit no signs of inflammation.

Apart from the spine, changes consistent with skeletal tuberculosis are also present on the ribs. Augmentation (expansion) of the bodies of the ribs was documented on the seventh, eighth and ninth left ribs – these changes are most prominent on the sternal end of the body of the eighth left rib, which has grown almost twice as large compared to its normal height. In addition to the expansion of the body, there were also destructive lytic lesions (abscesses) on the

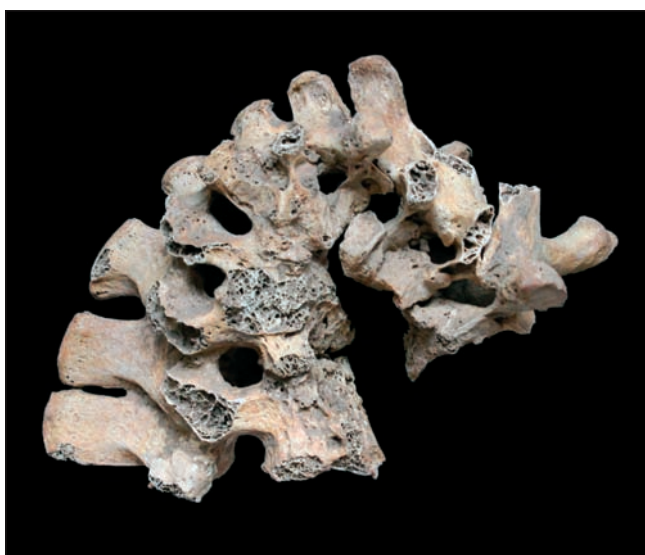

Sl. 4 Inventar sačuvanih kostiju odraslog muškarca iz groba 14 (izradio: M. Novak)

Fig. 4 Inventory of the preserved bones of the adult man from grave 14 (made by M. Novak)

gdje je na unutrašnjoj strani prisutna lezija izduženog oblika veličine 15x5 mm (sl. 7) a na vanjskoj strani apsces veličine 17x8 mm.

Osim dijelova kostura koji su direktno bili izloženi djelovanju tuberkuloze zabilježene su i promjene na kostima koje su indirektna posljedica pojave tuberkuloze kod ove osobe. Te promjene očituju se u deformiranom obliku gotovo



Sl. 5 Oštrokutna kifotična deformacija na prsnim i slabinskim kralješcima kao posljedica tuberkuloze (foto: V. Vyrubal)

Fig. 5 Angular kyphotic deformity on the thoracic and lumbar vertebrae as the consequence of tuberculosis (photo by V. Vyrubal)



Sl. 6 Zarasli upalni proces praćen porozitetom na anteriornoj strani tijela drugoga slabinskog kralješka (foto: V. Vyrubal)

Fig. 6 Healed inflammation accompanied by porosity on the anterior side of the body of the second lumbar vertebra (photo by V. Vyrubal)

sternal end of the eighth left rib, where the inside shows an elongated lesion measuring 15x5 mm (Fig. 7), while on the outside there is an abscess measuring 17x8 mm.

In addition to the parts of the skeleton that were directly exposed to tuberculosis, changes were also documented that were indirectly caused by the presence of tuberculosis in this person. These changes are reflected in the deformed shape of almost all the ribs, especially on the left side, which



Sl. 7 Povećanje sternalnog kraja praćeno apscesom na unutrašnjoj strani osmoga lijevog rebra (foto: V. Vyrubal)

Fig. 7 Augmentation of the sternal end accompanied by an abscess on the inside of the eighth left rib (photo by V. Vyrubal)



svih rebara, posebno na lijevoj strani, što je najvjerojatnije posljedica oštrokutne kifotične deformacije, tj. poremećene biomehanike kralježnice (sl. 8). Uz to, na tijelima četvrtog i petog slabinskog kralješka zabilježen je osteoartritis u obliku osteofita koji je također nastao kao rezultat poremećene biomehanike kralježnice i prsnog koša.

## RASPRAVA

Morfološke promjene na kostima, posebno na kralježnici, koje se vezuju uz tuberkulozu slične su promjenama koje mogu prouzročiti i neke druge bolesti. Kako bi bili sigurni da je u slučaju iz Ivankova doista riječ o koštanoj tuberkulozi, provedena je diferencijalna dijagnoza a u obzir su uzeti sljedeći poremećaji: frakture, osteomijelitis, bruceloza, zloćudni koštani tumori i Scheuermannova bolest.

Kod kompresijske frakture tijela kralješka obično je zahvaćen samo jedan kralježak (Ortner 2003: 235), a kifoza, ako je prisutna, nije oštrokutna; uz to, kod frakture nisu prisutni tragovi upalnog procesa (Roberts, Buikstra 2003: 96, tab. 3.3). U slučaju osteomijelitisa najčešće je zahvaćen samo jedan kralježak, a oštrokutna kifotična deformacija vrlo je rijetka (Ortner 2003: 235); s druge strane, tuberkuloza obično rezultira bitno jačim uništenjem kralježaka i intenzitetom deformacije (Aufderheide, Rodríguez-Martín 1998: 140). Kod bruceloze se destruktivne lezije mogu pojaviti na tijelima kralježaka (najčešće slabinskih) a ankiloza je relativno česta, ali su propadanje tijela kralješka i stvaranje oštrokutne kifoze iznimno rijetki (Waldron 2009: 96). Zloćudni koštani tumori mogu dovesti do kifoze, no, za razliku od tuberkuloze, u slučaju tumora kifoza odlikuje tupi kut (Aufderheide, Rodríguez-Martín 1998: 141), a u odnosu na tuberkulozu kod zloćudnih su tumora vrlo često zahvaćeni i lukovi kralježaka (Aufderheide, Rodríguez-Martín 1998: 141). Scheuermannova bolest zahvaća kralježnicu, posebice prsne i slabinske kralješke, a karakterizira je propadanje tijela kralježaka što rezultira kifozom (Aufderheide, Rodríguez-Martín 1998: 87), no kifoza u slučaju te bolesti nije oštrokutna (Aufderheide, Rodríguez-Martín 1998: 141), a za razliku od tuberkuloze, kod Scheuermannove bolesti ne javljaju se tragovi upalnog procesa (Roberts, Buikstra 2003: 96, tab. 3.3).

Kako je već u uvodnom poglavlju navedeno, koštana tuberkuloza kod odraslog muškarca pokopanog u grobu 16. stoljeća iz Ivankova, uz primjerak iz avaroslavenske nekropole iz Starih Jankovaca, predstavlja tek drugi slučaj ove bolesti u kontinentalnoj Hrvatskoj. Do danas je zabilježeno desetak slučajeva tuberkuloze na ljudskim koštanim ostacima iz arheološkog konteksta s područja Hrvatske, no većina ih potječe s istočne jadranske obale i zaleđa. S obzirom na ovakav odnos postavlja se pitanje što je doprinijelo takvoj neproporcionalnosti između dva dijela Hrvatske: je li riječ o određenim, zasad nepoznatim, odlikama istočne jadranske obale i zaleđa koje su pogodovale razvoju i širenju tuberkuloze u prošlosti ili je jednostavno riječ o različitom stanju istraženosti? Po svemu sudeći, ta neproporcionalnost rezultat je različitog stanja istraženosti razvoja i širenja zaraznih bolesti u arheološkim populacijama između kontinentalne i primorske Hrvatske. Naime, pregled dostupne literature,

is most likely the result of angular kyphotic deformity, i.e. disturbed biomechanics of the spine (Fig. 8). Moreover, the bodies of the fourth and fifth lumbar vertebrae showed osteoarthritis in the form of osteophytes, which is also a result of disturbed biomechanics of the spine and thorax.

## DISCUSSION

Morphological changes in the bones, the backbone in particular, associated with tuberculosis, are similar to changes caused by certain other diseases. In order to ascertain whether Ivankovo was indeed a case of bone tuberculosis we carried out a differential diagnosis, taking into account the following disorders: fractures, osteomyelitis, brucellosis, malignant bone tumors and Scheuermann's disease.

In the case of compression fracture of vertebral body usually only a single vertebra is affected (Ortner 2003: 235), and kyphosis, when present, is not angular; moreover, fractures are not accompanied by signs of inflammation (Roberts, Buikstra 2003: 96, tab. 3.3). In osteomyelitis, too, usually only one vertebra is affected, while angular kyphotic deformity is very rare (Ortner 2003: 235); on the other hand, tuberculosis normally results in a far more severe destruction of vertebrae and the intensity of deformation (Aufderheide, Rodríguez-Martín 1998: 140). In brucellosis, destructive lesions may appear on the bodies of the vertebrae (usually lumbar), while ankylosis is relatively common, but the deterioration of the vertebral body and formation of angular kyphosis are extremely rare (Waldron 2009: 96). Malignant bone tumors may lead to kyphosis, but, unlike tuberculosis, kyphosis in tumors is characterised by an obtuse angle (Aufderheide, Rodríguez-Martín 1998: 141). Moreover, in malignant tumors very frequently vertebral arches are affected, too (Aufderheide, Rodríguez-Martín 1998: 141). Scheuermann's disease affects the spine, especially the thoracic and lumbar vertebrae, and it is characterised by a deterioration of the vertebral bodies, leading to kyphosis (Aufderheide, Rodríguez-Martín 1998: 87). In this disease kyphosis is not angular (Aufderheide, Rodríguez-Martín 1998: 141) and, contrary to tuberculosis, in Scheuermann's disease there are no traces of inflammation (Roberts, Buikstra 2003: 96, tab. 3.3).

As already mentioned in the introductory chapter, skeletal tuberculosis present in the adult man buried in a 16<sup>th</sup> century grave from Ivankovo, in addition to the specimen from the Avar-Slavic necropolis from Stari Jankovci, is only the second case of this disease in continental Croatia. To date there are a dozen documented cases of tuberculosis in human skeletal remains from archaeological contexts in Croatia, but the majority come from the eastern Adriatic coast and its hinterland. In view of such a proportion, the question is raised as to what contributed to such an imbalance between the two parts of Croatia: were there certain, presently unknown, features of the eastern Adriatic coast and hinterland that favoured the development and spread of tuberculosis in the past, or is this simply due to the different level of research? By all accounts it seems that such a



Sl. 8 Deformacija 12. lijevog rebra i usporedba s 12. desnim rebrom (foto: M. Novak)

Fig. 8 Deformation of the 12th left rib and it's comparison with the 12th right rib (photo by M. Novak)

posebice one iz bliže regije kao što su Mađarska i Vojvodina, upućuje na brojne slučajeve koštane tuberkuloze pronađene u arheološkom kontekstu. Tako je na području Vojvodine zabilježen jedan slučaj tuberkuloze u avaroslavenskoj nekropoli u Bačkoj Topoli (Farkas et al. 1976), dva slučaja u bjelobrdske nekropoli u Sremskoj Mitrovici (Lokalitet 37) (Miladinović Radmilović 2012) te dva sigurna i 32 moguća slučaja na groblju 16./17. stoljeća u Somboru (Lovász et al. 2010). S područja Mađarske do danas je publicirano više desetaka slučajeva koštane tuberkuloze koji se datiraju od 5. tis. pr. Kr. do 19. stoljeća (Marcsik, Pálfi 1999; Pálfi, Marcsik 1999; Pálfi et al. 1999; Pap et al. 1999; Haas et al. 2000; Fletcher et al. 2003a, 2003b; Donoghue et al. 2005; Marcsik et al. 2006; Évinger et al. 2011; Hajdu et al. 2012; Köhler et al. 2013). Za Mađarsku je iznimno bitno napomenuti da su osim standardnih makroskopskih analiza u više navrata korištene i molekularne analize koje su dokazale prisutnost tuberkuloze i u slučajevima kada se ona nije morfološki manifestirala na kostima (npr. Évinger et al. 2011). Stoga bi, po uzoru na uspješne rezultate koje su polučile molekularne analize arheološkoga koštanog materijala u Mađarskoj, uvođenje sličnih multidisciplinarnih istraživanja u Hrvatskoj trebao biti jedan od glavnih zadataka hrvatskih antropologa i arheologa u neposrednoj budućnosti.

Prema rezultatima istraživanja mađarskih znanstvenika moguće je izdvojiti dva razdoblja u kojima se tuberkuloza javlja češće u odnosu na ostala razdoblja: tuberkuloza se u Mađarskoj intenzivnije javlja tijekom 7. i 8. stoljeća i u razdoblju od 14. do 17. stoljeća (Pálfi, Marcsik 1999). Intenzivnija pojava tuberkuloze tijekom 7. i 8. stoljeća objašnjava se činjenicom da je područje Karpatske kotline kojom su tada vladali Avari bilo pogodno za razvoj poljoprivrede i stočarstva, tj. velika zemljoradnička naselja; visoka gustoća naseljenosti i siromaštvo bitno su doprinijeli pojavi i širenju tuberkuloze (Marcsik et al. 2006). S obzirom na to da je avarsko stanovništvo u velikoj mjeri ovisilo o poljoprivredi i stočarstvu, podvrste *M. tuberculosis* i *M. bovis* imale su

disproporciju kao rezultat različitosti u istraživanjima o razvoju i širenju zaraznih bolesti u arheološkim populacijama između kontinentalne i obalne Hrvatske. Specifično, dostupna literatura, posebno u vezi s susjednim područjima, kao što su Mađarska i Vojvodina, sadrži brojne referencije na slučajeve koštane tuberkuloze u arheološkim kontekstima. U Vojvodini, na primjer, slučaj tuberkuloze je dokumentiran u Avar-Slavenskoj nekropoli u Bačkoj Topoli (Farkas et al. 1976), dva slučaja su poznata iz Bjelobrdske nekropole u Sremskoj Mitrovici (Lokalitet 37) (Miladinović Radmilović 2012) i dva sigurna i 32 moguća slučaja iz nekropole 16./17. stoljeća u Somboru (Lovász et al. 2010). Broj slučajeva koštane tuberkuloze objavljen do sada iz Mađarske pokriva razdoblje između 5. tisućljeća pr. Kr. i 19. stoljeća (Marcsik, Pálfi 1999; Pálfi, Marcsik 1999; Pálfi et al. 1999; Pap et al. 1999; Haas et al. 2000; Fletcher et al. 2003a, 2003b; Donoghue et al. 2005; Marcsik et al. 2006; Évinger et al. 2011; Hajdu et al. 2012; Köhler et al. 2013). U slučaju Mađarske iznimno je važno istaknuti da, osim standardnih makroskopskih analiza, molekularne analize su provedene u brojnim slučajevima, što je dokazalo prisutnost tuberkuloze čak i kada se ona nije morfološki manifestirala na kostima (npr. Évinger et al. 2011). U svjetlu uspješnih rezultata molekularnih analiza osteoarheoloških skupa iz Mađarske, uvođenje slične multidisciplinarnog istraživanja u Hrvatskoj treba biti jedno od glavnih zadataka hrvatskih antropologa i arheologa u neposrednoj budućnosti.

Na temelju istraživanja mađarskih znanstvenika moguće je razlikovati dva glavna razdoblja tuberkuloze u Mađarskoj: tuberkuloza je intenzivnije prisutna između 7. i 8. stoljeća te između 14. i 17. stoljeća (Pálfi, Marcsik 1999). Objašnjenje za pojačanu prisutnost tuberkuloze u 7. i 8. stoljeću temelji se na činjenici da je Karpatski bazine, tada vladajući Avari, bio povoljan za razvoj poljoprivrede i stočarstva, tj. velika zemljoradnička naselja; visoka gustoća naseljenosti i siromaštvo bitno su doprinijeli pojavi i širenju tuberkuloze (Marcsik et al. 2006). Uzimajući u obzir da je avarsko stanovništvo u velikoj mjeri ovisilo o poljoprivredi i stočarstvu, podvrste *M. tuberculosis* i *M. bovis* imale su

značajan utjecaj na širenje tuberkuloze (Marcsik, Pálfi 1999; Pálfi, Marcsik 1999; Haas et al. 2000). Kao mogući uzročnici intenzivnije pojave tuberkuloze u razdoblju od 14. do 17. st. u Mađarskoj navode se česte migracije, ponajprije zbog turskih osvajanja, što je izazivalo stresne situacije zbog prilagodbe na novu okolinu (Lovász et al. 2010). Kao jedan od mogućih uzročnika navode se i klimatske promjene na području Karpatske kotline tijekom 16. i 17. stoljeća koje su rezultirale "mini ledenim dobom" što je imalo izrazito negativan utjecaj na poljoprivredu (Rácz 2001) i uzrokovalo česte epizode gladi. Politička kriza koja se na tom području javila kao rezultat turskih osvajanja također je mogla pridonijeti čestim epizodama gladi (Lovász et al. 2010). Ti čimbenici negativno su utjecali na kvalitetu života stanovništva toga područja u navedenom razdoblju a njihov sinergijski učinak imao je značajan utjecaj na smanjenu sposobnost obrane od zaraznih bolesti, pa tako i tuberkuloze. S obzirom na to da se oba do danas poznata slučaja koštane tuberkuloze iz kontinentalne Hrvatske kronološki i geografski u potpunosti uklapaju u slične slučajeve s područja Mađarske, svi do sada navedeni potencijalni uzročnici pojave i širenja te bolesti u Mađarskoj vjerojatno su igrali bitnu ulogu u širenju te bolesti i na području istočne Slavonije i Srijema.

Već je prije navedeno da tuberkulozu kod ljudi najčešće uzrokuju podvrste *M. tuberculosis* i *M. bovis*: *M. tuberculosis* najčešće se prenosi kašljanjem sa zaražene osobe na zdravu, dok se *M. bovis* na čovjeka prenosi uslijed kontakta s domaćim životinjama, tj. zbog direktnog kontakta sa zaraženom životinjom ili kao posljedica konzumacije mesa i mliječnih proizvoda koji potječu od zaražene životinje. Nažalost, u slučaju muškarca iz Ivankova morfološke promjene na kostima nisu dovoljne kako bi se sa sigurnošću utvrdilo koja je od podvrsta odgovorna za zarazu. Budući da je za ubrzano širenje podvrste *M. tuberculosis* neophodna visoka gustoća stanovništva, možda bi se ta podvrsta kao potencijalni uzročnik u ovom slučaju mogla odbaciti jer se kao najvažniji čimbenici za pojavu brojnih epidemija tuberkuloze u Europi tijekom 15. i 16. st. navode urbanizacija i nagli porast stanovništva, kao i razvoj trgovine koji je pripomogao ubrzanom širenju te bolesti (Lindemann 1999; Bercovier 2000). Pretpostavlja se da su gotovo svi stanovnici velikih gradova, primjerice Londona i Pariza, u to vrijeme bili zaraženi nekom vrstom tuberkuloze (Lindemann 1999). S obzirom na to da je Ivankovo tijekom razdoblja turske vladavine imalo primarno seoski karakter, tj. da je podneblje omogućavalo raznovrsnu i bogatu ratarsku proizvodnju te da je čitavo područje obilovalo stokom (Hrženjak, Landeka 2003), moguće je da se odrasli muškarac koji je tema ovog rada zarazio podvrstom *M. bovis* u direktnom kontaktu s domaćim životinjama ili konzumirajući meso i/ili mlijeko zaražene životinje. No, kako bi se ta pretpostavka potvrdila/opovrgla, uz klasičnu antropološku analizu potrebno je provesti i molekularnu analizu ovog primjerka.

## ZAKLJUČAK

Uzročnici koji su u prošlosti ali i u moderno doba, najviše pogodovali nastanku i razvoju tuberkuloze bili su neadekvatna ishrana i zarazne bolesti koje su negativno utjecale

sodes of famine. The political crisis brought about in that area by the Ottoman conquests also may have contributed to repeated periods of starvation (Lovász et al. 2010). These factors had a negative impact on the quality of life of the local population in that period, and their synergistic effect had a significant impact on reducing the ability of defence against infectious diseases, including tuberculosis. Considering that both presently known cases of skeletal tuberculosis from continental Croatia completely fit chronologically and geographically into the similar cases from Hungary, all the mentioned potential causes of the emergence and spread of this disease in Hungary probably played an important role in the spread of this disease in eastern Slavonia and Sirmia, too.

It was already stated that tuberculosis in humans is usually caused by the subspecies *M. tuberculosis* and *M. bovis*: *M. tuberculosis* is usually transmitted by coughing from an infected person to a healthy one, while *M. bovis* is transmitted to humans through contacts with domestic animals, i.e. through direct contact with an infected animal or as the result of the consumption of meat or dairy products from infected animals. Unfortunately, the morphological changes in the bones of the man from Ivankovo are not sufficient to ascertain which subspecies is responsible for the infection. Considering that high population density is a necessary precondition for the rapid spread of the *M. tuberculosis* subspecies, perhaps we could rule out this subspecies as a possible cause in this case, because among the most important factors for the recurrent outbreaks of tuberculosis in Europe in the 15<sup>th</sup> and 16<sup>th</sup> cent. are the urbanisation and sudden population growth, as well as the development of trade, which contributed to the accelerated spread of that disease (Lindemann 1999; Bercovier 2000). It is presumed that almost all the inhabitants of large cities, for instance London and Paris, were at that time infected with one or another type of tuberculosis (Lindemann 1999). Taking into consideration that during the Ottoman rule Ivankovo had a primarily rural character, i.e. that the environment allowed diverse and rich agricultural production and that the entire area abounded in cattle (Hrženjak, Landeka 2003), it is possible that the adult man examined in this paper had been infected with the *M. bovis* subspecies through direct contact with domestic animals or by eating meat and/or dairy products from an infected animal. However, in order to confirm/refute this assumption, it is necessary to carry out a molecular analysis of this specimen, in addition to a classical anthropological analysis.

## CONCLUSION

The factors that most contributed to the emergence and development of tuberculosis, both in the past and in the modern period, were inadequate diet and infectious diseases, which had a negative impact on the immune system of infected individuals, but also cultural and socio-economic factors such as overcrowding and contact with domestic

na imunološki sustav zaraženih osoba ali i kulturni i socioekonomski čimbenici kao što su prenapučenost i kontakt s domaćim životinjama. Stoga bi se i u slučaju koštane tuberkuloze iz Ivankova moglo pretpostaviti kako je riječ o kombinaciji više čimbenika. Iznimno nestabilne političke prilike tijekom 16. stoljeća u ovom dijelu Europe koje su nastale kao rezultat turskih osvajanja, imale su za posljedicu brojne migracije što je dovelo do čestih pojava gladi, epidemija zaraznih bolesti i općeg osiromašivanja stanovništva. Osim toga, ako se uzme u obzir da je Ivankovo tada predstavljalo tipičnu seosku zajednicu koja je ovisila o zemljoradnji i stočarstvu te da je veći dio stanovništva bio u svakodnevnom kontaktu s domaćim životinjama, takvo stanje bilo je idealno za pojavu tuberkuloze na tom području. Primjerak koštane tuberkuloze iz Ivankova po svojim se karakteristikama uklapa u širi geografski i kronološki okvir nastanka i širenja tuberkuloze na području Karpatske kotline, a kako bi se došlo do novih saznanja o povijesti te opasne bolesti na hrvatskom tlu, neophodno je provesti molekularne analize što bi predstavljalo značajan iskorak u pokušaju rekonstrukcije svakodnevnog života naših predaka.

animals. Therefore, in the case of skeletal tuberculosis from Ivankovo, too, we can assume that a combination of various factors was at play. The exceptionally unstable political situation during the 16<sup>th</sup> century in this part of Europe as a result of the Ottoman invasions brought about recurrent migrations, leading to frequent occurrences of famine, outbreaks of infectious diseases and general impoverishment of population. Furthermore, if we consider that at that time Ivankovo was a typical rural community that depended on farming and animal breeding, and that most of the population had daily contact with domestic animals, such a situation was ideally suited for the emergence of tuberculosis in that area. The case of skeletal tuberculosis from Ivankovo fits by its features into the wider geographical and chronological framework of the emergence and spread of tuberculosis in the Carpathian Basin, and in order to gain new knowledge about the history of this dangerous disease in the territory of Croatia it is necessary to carry out molecular analyses, which would represent a significant step forward in the attempt to reconstruct the everyday life of our ancestors.

Prijevod i lektura /  
Translation and proofreading

Sanjin Mihelić

## LITERATURA / BIBLIOGRAPHY

- Andrić, S. 2003, Srednjovjekovno Ivankovo i njegovi gospodari, in: *Ivankovo*, Landeka M. (ed.), Općina Ivankovo, Ivankovo, 29–43.
- Aufderheide, A. C., Rodríguez-Martín, C. 1998, *The Cambridge Encyclopedia of Human Paleopathology*, Cambridge University Press, Cambridge.
- Bedić, Ž. 2010, Osteological evidence for spinal tuberculosis in medieval skeletal series from Croatia, *18th European Meeting of the Paleopathology Association*, Wien, 23. – 26. 8. 2010., Wien, 40.
- Belaj, J. 2006, Interpretiranje novovjekovnih nalaza iz grobova crkve Sv. Martina na Prozorju / Interpretation of the Modern Age finds from the graves of the church of St. Martin at Prozorje, *Prilozi Instituta za arheologiju u Zagrebu*, Vol. 23, 257–294.
- Bercovier, H. 2000, Old and new approaches for vaccines against tuberculosis, *VacciMonitor*, Vol. 9, 1–4.
- Bloom, B. R. 1994, *Tuberculosis: Pathogenesis, Protection, and Control*, ASM Press, Washington, D. C.
- Buikstra, J. E., Ubelaker, D. H. 1994, *Standards for data collection from human skeletal remains*, Arkansas Archaeological Survey, Fayetteville.
- Burić, T. 2001, Putalj u srednjem vijeku, in: *Sv. Juraj od Putalja*, Burić T., Čače S., Fadić I. (eds.), Muzej hrvatskih arheoloških spomenika, Split, 151–322.
- Demo, Ž. 2007, *Opatovina: tragovi povijesti izgubljene u sadašnjosti*, Arheološki muzej, Zagreb.
- Dolenz, H. T. 1992, Studien zu den Eisenmessern vom Magdalensberg in Kärnten, *Carinthia*, Vol. 1, 93–134.
- Donoghue, H. D., Spigelman, M., Greenblatt, C. L., Lev-Maor, G., Bar-Gal, G. K., Matheson, C., Vernon, K., Nerlich, A.G., Zink, A. R. 2004, Tuberculosis: from prehistory to Robert Koch, as revealed by ancient DNA, *The Lancet Infectious Diseases*, Vol. 4, 584–592.
- Donoghue, H. D., Marcsik, A., Matheson, C., Vernon, K., Nuorala, E., Molto, J. E., Greenblatt, C. L., Spigelman, M. 2005, Co-infection of Mycobacterium tuberculosis and Mycobacterium leprae in human archaeological samples: a possible explanation for the historical decline of leprosy, *Proceedings of the Royal Society B: Biological Sciences*, Vol. 272, 389–394.
- Dorn, A. 1978, Kliško groblje, Klis, Vukovar – srednjovjekovna nekropola, *Arheološki pregled*, Vol. 20, 130–133.
- Évinger, S., Bernert, Zs., Fóthi, E., Wolff, K., Kóvári, I., Marcsik, A., Donoghue, H. D., O'Grady, J., Kiss, K. K., Hajdu, T. 2011, New skeletal tuberculosis cases in past populations from Western Hungary (Transdanubia), *HOMO – Journal of Comparative Human Biology*, Vol. 62, 165–183.
- Eyler, W. R., Monsein, L. H., Beute, G. H., Tilley, B., Schultz, L. R., Schmitt, W. G. H. 1996, Rib enlargement in patients with chronic pleural disease, *American Journal of Roentgenology*, Vol. 167, 921–926.
- Farkas, G., Marcsik, A., Vekony, L. 1976, Vertebral deformation in the Avar skeletal material, *Anthropologie*, Vol. 14, 231–233.
- Fletcher, H. A., Donoghue, H. D., Holton, J., Pap, I., Spigelman, M. 2003a, Widespread occurrence of Mycobacterium tuberculosis DNA from 18th–19th Century Hungarians, *American Journal of Physical Anthropology*, Vol. 120, 144–152.
- Fletcher, H. A., Donoghue, H. D., Taylor, G. M., van der Zanden, A. G. M., Spigelman, M. 2003b, Molecular analysis of Mycobacterium tuberculosis DNA from a family of 18th century Hungarians, *Microbiology*, Vol. 149, 143–151.
- Hajdu, T., Fóthi, E., Kóvári, I., Merczi, M., Molnár, A., Maász, G., Avar, P., Marcsik, A., Márk, L. 2012, Bone tuberculosis in Roman Period Pannonia (western Hungary), *Memórias do Instituto Oswaldo Cruz*, Vol. 107, 1048–1053.
- Haas, C. J., Zink, A., Molnár, E., Szeimies, U., Reischl, U., Marcsik, A., Ardagna, Y., Dutour, O., Pálfi, Gy., Nerlich, A. G. 2000, Molecular evidence for different stages of tuberculosis in ancient bone samples from Hungary, *American Journal of Physical Anthropology*, Vol. 113, 293–304.
- Holl, I. 1994/95, A Középkori késes mesterség, *Archeologiai Értesítő*, Vol. 121–122, 159–188.
- Horvat, R. 2000, *Srijem: naselja i stanovništvo*, Hrvatski institut za povijest, Slavonski Brod.
- Mrženjak, S., Landeka, M. 2003, Gospodarstvo Ivankova, in: *Ivankovo*, Landeka M. (ed.), Općina Ivankovo, Ivankovo.
- Jelovina, D., Vrsalović, D. 1981, Srednjovjekovno groblje na "Begovači" u selu Biljanima Donjima kod Zadra, *Starohrvatska prosvjeta*, Vol. 11, 55–136.
- Kelley, M. A., El Najjar, M. Y. 1980, Natural variation and differential diagnosis of skeletal changes in tuberculosis, *American Journal of Physical Anthropology*, Vol. 52, 153–167.
- Kelley, M. A., Micozzi, M. S. 1984, Rib lesions in chronic pulmonary tuberculosis, *American Journal of Physical Anthropology*, Vol. 65, 381–386.
- Kerman, B. 1997, Srednji in novi vek v Prekmurju v luči arheoloških najdb, in: *Katalog stalne razstave*, Balažič J., Kerman B. (eds.), Pokrajinski muzej, Murska Sobota, 45–54.
- Köhler, K., Pálfi, Gy., Molnár, E., Zalai-Gaál, I., Osztás, A., Bánffy, E., Kirinó, K., Kiss, K. K., Mende, B. G. 2013, A late neolithic case of Pott's disease from Hungary, *International Journal of Osteoarchaeology*, doi: 10.1002/oa.2254 (u tisku).
- Krznarić Škrivanko, M. 2007, Rekognosciranje vinkovačkog kraja, *Hrvatski arheološki godišnjak*, Vol. 3, 48–51.
- Krznarić Škrivanko, M. 2009, Ivankovo – crkva rođenja Sv. Ivana Krstitelja, *Hrvatski arheološki godišnjak*, Vol. 5, 83–86.
- Landeka, M. 2003, Razvoj Ivankova od 1536. do 2000. godine, in: *Ivankovo*, Landeka M. (ed.), Općina Ivankovo, Ivankovo, 45–63.
- Lindemann, M. 1999, *Medicine and Society in Early Modern Europe*, Cambridge University Press, Cambridge.
- Lovász, G., Pálfi, Gy., Marcsik, A., Pósa, A., Neparáczy, E., Molnár, E. 2010, Skeletal manifestation of tuberculosis in a late medieval anthropological series from Serbia, *Acta Biologica Szegediensis*, Vol. 54, 83–91.
- Madkour, M. M. 2004, *Tuberculosis*, Springer, Berlin.
- Marcsik, A., Pálfi, Gy. 1999, Presence of infectious diseases in ancient populations in Hungary, *Perspectives on Human Biology*, Vol. 4, 159–165.
- Marcsik, A., Molnár, E., Szathmáry, L. 2006, The antiquity of tuberculosis in Hungary: the skeletal evidence, *Memórias do Instituto Oswaldo Cruz*, Vol. 101 (Suppl. II), 67–71.
- Miladinović Radmilović, N. 2012, Analysis of human osteological material from the eastern part of site no. 37 in Sremska Mitrovica, *Starinar*, Vol. 62, 181–204.
- Nathanson, L., Cohen, W. 1941, Statistical and roentgen analysis of 200 cases of bone and joint tuberculosis, *Radiology*, Vol. 36, 550–567.
- Novak, M., Martinčić, O., Strinović, D., Šlaus, M. 2012, Skeletal and dental indicators of health in the late mediaeval (12th–15th century) population from Nin, southern Croatia, *HOMO – Journal of Comparative Human Biology*, Vol. 63, 435–450.
- O'Reilly, L. M., Daborn, C. J. 1995, The epidemiology of Mycobacterium bovis infections in animals and man: a review, *Tubercle and Lung Disease*, Vol. 76, 1–46.
- Ortner, D. J. 2003, *Identification of pathological conditions in human skeletal remains*, Academic Press, Amsterdam.
- Pálfi, Gy., Marcsik, A. 1999, Paleoepidemiological data of tuberculosis in Hungary, in: *Tuberculosis. Past and present*, Pálfi Gy., Dutour O., Deák J., Hutás I. (eds.), Golden Book Publishers and Tuberculosis Foundation, Budapest-Szeged, 533–543.
- Pálfi, Gy., Ardagna, Y., Molnár, E., Dutour, O., Panuel, M., Haas, C. J., Zink, A., Nerlich, A. G. 1999, Coexistence of tuberculosis and ankylosis spondylitis in a 7–8th century specimen evidenced by molecular biology, in: *Tuberculosis. Past and present*, Pálfi Gy., Dutour O., Deák J., Hutás I. (eds.), Golden Book Publishers and Tuberculosis Foundation, Budapest-Szeged, 403–409.
- Pap, I., Józsa, L., Repa, I., Lakhani, S. R., Donoghue, H. D., Spigelman, M. 1999, 18–19th century tuberculosis in naturally mummified individuals (Vác, Hungary), in: *Tuberculosis. Past and present*, Pálfi Gy., Dutour O., Deák J., Hutás I. (eds.), Golden Book Publishers and Tuberculosis Foundation, Budapest-Szeged, 421–429.
- Petricoli, S. 1970, Sitni predmeti, *Vrulje*, Vol. 1, 47–49.
- Predovnik, K., Dacar, M., Lavrić, M. 2008, *Cerkev sv. Jerneja v Šentjernej: arheološka izkopavanja v letih 1985 in 1986*, Oddelek za arheologiju Filozofske fakultete, Ljubljana.
- Premužić, Z., Rajić Šikanjić, P. 2011, Starohrvatska populacija iz Triblja – zdravlje i bolesti / Early Croatian population from Tribalj – health and diseases, *Histria archaeologica*, Vol. 41, 205–220.

- Rácz, L. 2001, *Magyarország éghajlattörténete az újkor idején*, Juhász Gyula Felsőoktatási Kiadó, Szeged.
- Rajić, P. Ujčić, Ž. 2003, Anthropological analysis of the Late Roman/Early Medieval cemetery of Novigrad (Istria), *Collegium Anthropologicum*, Vol. 27, 803–808.
- Reinhart, M. 1932, Die Fälle von Spondylitis in der Aargauischen Heilstätte Barmelweid aus dem Jahren 1912–1930, *Beiträge zur Klinik der Tuberkulose*, Vol. 79, 745–749.
- Resnick, D., Nivayama, G. 1988, *Diagnosis of Bone and Joint Disorders*, Saunders, Philadelphia.
- Roberts, C. A., Buikstra, J. E. 2003, *The Bioarchaeology of Tuberculosis. A Global View on a Reemerging Disease*, University Press of Florida, Gainesville.
- Santos, A. L., Roberts, C. A. 2001, A Picture of Tuberculosis in Young Portuguese People in the Early 20th Century: A Multidisciplinary Study of the Skeletal and Historical Evidence, *American Journal of Physical Anthropology*, Vol. 115, 38–49.
- Sekelj Ivančan, T., Tkalčec, T. 2003, Arheološko nalazište Torčec – Cirkvišće, *Podravina*, Vol. 4, 5–36.
- Simonyi, E. 2004, Középkori templom és temető Felsőzsolca-Nagyszilváson, *A Herman Ottó Múzeum évkönyve*, Vol. 43, 161–197.
- Steinbock, G. T. 1976, *Paleopathological Diagnosis and Interpretation. Bone Diseases in Ancient Human Populations*, Charles C. Thomas Publisher, Springfield.
- Szóke, B. M. 1996, Die Prämonstratenserpropstei von *Alsórajk-Katélydomb, Antaeus*, Vol. 23, 251–305.
- Šlaus, M. 2006, *Bioarheologija. Demografija, zdravlje, traume i prehrana starohrvatskih populacija*, Školska knjiga, Zagreb.
- Šlaus, M., Novak, M., Bedić, Ž., Vyroubal., V. 2013, Antropološka analiza ljudskih koštanih ostataka s nalazišta Rijeka – trg Pul Vele crikve, in: *Arheološka istraživanja na trgu Pul Vele crikve u Rijeci*, Radić-Štivić N., Višnjić J. (eds.), Grad Rijeka; Hrvatski restauratorski zavod, Rijeka (u tisku).
- Tkalčec, T. 2010, *Burg Vrbovec u Klenovcu Humskom*, Muzeji Hrvatskog zagorja; Institut za arheologiju, Zagreb.
- Tomičić, Ž., Mahović, G. 2011, Metalni nalazi i katalog, in: Tomičić, Ž., Jelinčić, K., *Suhopolje – Kliškovac. Od mjestopisa do arheološke spoznaje*, Institut za arheologiju, Zagreb, 137–143.
- Trupković, M., Rajić Šikanjić, P., Premužić, Z. 2012, Tuberkuloza kod djeteta s nalazišta na Trgu sv. Martina u Umagu / A case of childhood tuberculosis from the site of St. Martin's Square in Umag, *Histria archaeologica*, Vol. 42, 233–242.
- Veršnik, N. 2009, Kataloški brojevi 118 i 134, in: *The Ljubljana – a River and its Past*, Turk P., Istenič J., Knific T., Nabergoj T. (eds.), Narodni muzej Slovenije, Ljubljana, 362, 363, 380, 381.
- Waldron, T. 2009, *Palaeopathology*, Cambridge University Press, Cambridge.
- Zink, A. R., Sola, C., Reischl, U., Grabner, W., Rastogi, N., Wolf, H., Nerlich, A. G. 2003, Characterization of *Mycobacterium tuberculosis* Complex DNAs from Egyptian Mummies by Spoligotyping, *Journal of Clinical Microbiology*, Vol. 41, 359–367.