

Neurološki i psihijatrijski poremećaji u glutenskoj enteropatiji – prikaz bolesnika

Neurological and psychiatric symptoms as manifestations of gluten enteropathy – case report

Irena Gašparić, Ivan Barišić, Sandra Gašparić*

Sažetak

Glutenska enteropatija je kronična i imunološki posredovana autoimuna bolest nerijetko praćena brojnim somatskim poremećajima kao posljedica malapsorpcijskog sindroma, te neurološkim i psihijatrijskim poremećajima. Prikazali smo bolesnicu koja od ranije ima verificiranu celijakiju s autoimunim tiroiditisom, anemijom i preboljelim moždanim udarom. Primljena je na odjel neurologije radi serije epileptičkih napadaja kao posljedica elektrolitskog dizbalansa i encefalomalacije. Učinjenom obradom nalazi se i polineuropatija, kognitivni poremećaji i od ranije prisutna depresija i anksioznost. Cilj nam je prikazati multiple neurološke i psihijatrijske poremećaje i metaboličku disfunkciju, unatoč provedenoj bezglutenskoj dijetnoj terapiji. Uz provedenu terapiju i bezglutensku dijetu i dalje se neke komplikacije ove bolesti ne mogu spriječiti.

Ključne riječi: glutenska eneteropatija, kognitivni poremećaji, epilepsija, depresija, moždani udar

Summary

Gluten enteropathy is a chronic, autoimmune disease accompanied with numerous somatic manifestations as a consequence of malabsorption disorder and not very frequent neurological and psychiatric disorders. We have shown a case report of a patient with earlier verified celiac disease and autoimmune thyroiditis, anemia and undergone stroke. The patient was admitted at the Department of Neurology due to electrolytic imbalance resulting from gastrointestinal electrolyte loss. The evaluation showed polyneuropathy, multiple cognitive disorders and an earlier presence of depression and anxiety. Our aim is to emphasize that gluten free diet regime does not completely prevent the occurrence of malabsorption complications in celiac disease. Therapy performance and a gluten free diet cannot further prevent some complications of this disease.

Key words: celiac disease, cognitive impairment, epileptic seizure, stroke

Med Jad 2013;43(4):227-232

Uvod

Celijakija ili glutenska enteropatija (GE) je kronična autoimuna bolest tankoga crijeva, a nastaje kao posljedica specifičnog autoimunog odgovora na gluten. Namirnice koje sadrže gluten (pšenica, raž, ječam) oštećuju sluznicu tankoga crijeva, uzrokujući viloznu atrofiju. Uobičajeno je da se simptomi celijakije javljaju u ranom djetinjstvu, ali i u kasnijoj životnoj dobi. Incidencija bolesti u Europi je od 1:150 - 250 bolesnika. Etiopatogeneza bolesti nije u potpunosti razjašnjena, ali se sumnja da veliku ulogu u posredovanju nastanka bolesti ima nasljedna predispozicija (oko 10%).¹

Neurološke manifestacije se javljaju u 51,4% bolesnika u odnosu na zdravu populaciju. Bolest se

može u početku manifestirati inicijalno migrenskim glavoboljama^{2,3} i epilepsijom, a nerijetko se manifestira kao sindrom karpalnog kanala, vestibularna disfunkcija, demencija, polineuropatije^{4,5} Kod odraslih osoba bolest može početi pojavom mijelitisa i parapareze, te nerijetko ekstrapiramidnim poreme-

* **Opća županijska bolnica Požega**, Odjel neurologije (Irena Gašparić, dr. med.); Služba za internu medicinu, Odjel kardiologije (Ivan Barišić, dr. med.); Odjel za patologiju (Sandra Gašparić, dr. med.)

Adresa za dopisivanje / *Correspondence address*: Irena Gašparić, dr. med., Opća županijska bolnica Požega, Odjel neurologije, Osječka 105, 34000 Požega; e-mail: irena.gasparic@po.t-com.hr

Primljeno / *Received* 2013-01-30; Ispravljeno / *Revised* 2013-04-22; Prihvaćeno / *Accepted* 2013-04-30

ćajima.⁶ Istraživanja cerebralne perfuzije (Addolorato i sur.) pokazala su signifikantnu cerebralnu hipoperfuziju u neliječenih bolesnika s dokazanom celijakijom, u odnosu na bolesnike s provedenom bezglutenskom dijetom.^{7,4} Pojava moždanoga udara nije česta kod bolesnika s glutenskom enteropatijom obzirom na malapsorpcijski sindrom.⁸ Patofiziološki mehanizam nije dovoljno poznat, ali se pretpostavlja da veliku ulogu imaju imunomodulatorni mehanizmi, malapsorpcija, deficit vitamina koji imaju neuroprotektivno i neurotrofično djelovanje. U takvih bolesnika se nerijetko nalazi povećana razina homocisteina, što dovodi do razvoja cerebralne arteriopatije i moždanoga udara.^{9,22} Brojna istraživanja pokazala su poremećaje sna i usnivanja u neliječenih bolesnika, ali i tijekom provođenja bezglutenske dijeta. Koreliraju s anksioznošću i depresijom, te značajno umanjuju kvalitetu života bolesnika.¹⁰

Opisana je istovremena pojava celijakije i shizofrenije, anksioznosti i depresije u bolesnika s celijakijom, kao dio kliničke slike bolesti, a rijetko komorbiditet. Smatra se da su inducirani malapsorpcijom s deficitom aminokiselina i vitamina koji induciraju sintezu neurotransmitora u središnjem živčanom sustavu.¹¹ Smith i suradnici su u istraživanjima uočili veću učestalost depresije i anksioznosti u oboljelih od celijakije u odnosu na zdravu populaciju, dok je zastupljenost u celijakiji i drugim somatskim bolestima identična.¹²

Studije su pokazale veću prevalenciju glutenske enteropatije u shizofrenih bolesnika u odnosu na zdravu populaciju. Uočena je pojava antiglijadinskih antitijela u 5,4 % bolesnika sa shizofrenijom u odnosu na 0,80% u zdravoj populaciji. Etiologija nije poznata, postoji hipoteza o deficitu triptofana i poremećaju serotoninergičkog sustava.^{13,14,15}

Prikaz bolesnice

58-godišnja bolesnica primljena je u hitnoj službi na odjel neurologije radi liječenja serije epileptičkih ataka, tipa kloničko-toničkih grčeva i grand mal epilepsije. Anamnestički se dobije podatak da je nezaposlena, neudana, te da živi s majkom. Završila je srednju školu, potom je počela studirati, studij je prekinula dok je bila apsolvent. Kraće vrijeme je bila zaposlena. Pušač je, a alkohol konzumira umjereno. Razboljela se u dobi od 38 godina pojavom gastrointestinalnih tegoba (mučnine i proljevi), te gubitkom tjelesne težine, uz pojavu anemije. Istovremeno je postala bezvoljna, bez apetita, uz loš san i zamor kod najmanjeg napora. Povremeno su se javljale negativistične misli, sklona je bila izolirati

se od drugih ljudi. Navodi pojačanu napetost, nervozu, gubitak koncentracije kod izvođenja složenijih poslova, u komunikaciji s drugim ljudima je nepovjerljiva, a povremeno i agresivna. 2005. bila je hospitalizirana na odjelu psihijatrije radi intoksikacije medikamentima, te pokušaja suicida nakon jedne nepovoljne situacije i sukoba u obitelji.

Endokrinološkom obradom nalazi se autoimuni tiroiditis, te je po mišljenju psihijatra dosadašnja psihijatrijska simptomatologija uvjetovana i somatskim bolestima. Obzirom na od ranije navedene gastrointestinalne tegobe, predložena je gastroenterološka obrada, te je učinjena i biopsija sluznice crijeva i anti tTg. Nalazi su upućivali na celijakiju, te je bolesnici odmah uvedena bezglutenska dijeta. Dalje je bila pod redovitim kontrolama psihijatra i endokrinologa, te gastroenterologa. U dobi od 50 godina doživjela je moždani udar s pojavom distaksije, pareze desnih ekstremiteta i ispadima vidnoga polja. Oporavak je bio zadovoljavajući, provedena je rehabilitacija, nakon čega su ostale promjene kognitivnih funkcija uz dobar oporavak neuroloških ispada.

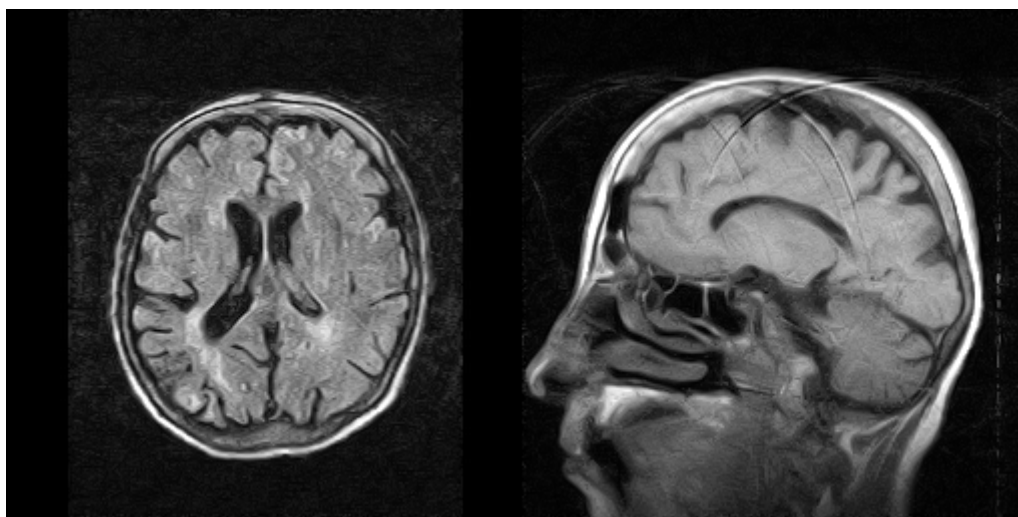
Sljedeće godine dijagnosticiran joj je tumor ovarija. Operirana je, a PHD nalaz je glasio: *Cystadenofibroma papillare serosum ovarii*. Na neurološkom odjelu je hospitalizirana radi pojave epileptičkih napadaja. U somatskom statusu bolesnica je blijede kože, visoka oko 170 cm, BMI 17 kg/m², što je niže u odnosu na normalan nalaz. Krvni tlak i puls je u granicama normale, trbuh je mekan, bezbolan, bez organomegalije palpabilno. Neurološki se nalazi blaži poremećaj orijentacije u vremenu i prostoru, govor je dizartričan, bez motoričkih ispada, u testovima koordinacije nalazi se blaga distaksija i dizmetrija pri izvođenju koordinacijskih proba, blaže oštećeni posturalni refleksi. Snižen je osjet vibracije na malim zglobovima oba stopala. Vidno polje blaže je oštećeno lijevo temporalno. U psihijatrijskom statusu nalazi se da je bolesnica slabije distancirana, psihomotorno nemirnija, intrapsihički napeta, sniženog osnovnog raspoloženja, afektom adekvatna, mišljenje formom uredno, ne iznosi sumanutosti, projektivna je, negira obmane osjetila, kao ni fizičku agresivnost prema sebi i drugima, sniženih voljno nagonskih dinamizama, kognitivne funkcije su snižene, ima djelomičan uvid u svoje stanje, a djelomično je suradljiva. Tijekom psihologijskoga testiranja bolesnica je psihomotorno usporenija, ali surađuje. Ispitivanje intelektualnih funkcija daje djelomično neujednačene rezultate, globalno na razini prosjeka. Opća informiranost, konceptualno mišljenje i perceptivna organizacija konkretnoga

materijala, na razini su dobrog prosjeka. Nalaze se poteškoće kod izvođenja zadataka koji iziskuju forsiranu pažnju i koncentraciju, numeričko rezoniranje, vizuospacijalne funkcije, vizuomotoričku i psihomotoričku brzinu. Ispitivanje mnestičkih funkcija pokazuje uredno verbalno-logičko pamćenje, no teškoće su u pamćenju vidno prezentiranih sadržaja. U vizualnoj organizaciji i vizuospacijalnom prosuđivanju ima teškoća. Na inventaru ličnosti dobiveni profili upućuju na sniženo raspoloženje, nedostatak zadovoljstva, vrlo jaku angažiranost oko tjelesnoga u smislu nešto infantilnije organizacije ličnosti. U odnosu na druge ispitanice je jako nepovjerljiva. Navodi i neke probleme u aktualnim reakcijama s najbližom okolinom, a ima i određene teškoće u planiranju, pri čemu ne uzima u obzir sve aspekte realitetne životne situacije. Rabi nezrele obrambene mehanizme tipa negacija i poricanja. Aktualno su objektivne relacije osiromašene. Rezultati ispitivanja upućuju na selektivna odstupanja u kognitivnim funkcijama, indikativna za organsku cerebralnu disfunkciju. Infantilnija je organizacija ličnosti, sniženog je osnovnog raspoloženja s naglašenom anhedonijom i angažiranošću oko somatskog.

Tijekom boravka na odjelu učinjeni su laboratorijski nalazi, koji upućuju na prisutnu mikrocitnu hipokromnu anemiju (E: $4,00 \times 10^{12}/l$, Hgb: 103 g/L, HCT:0,32, MCV:65,1, MCH: 20,2, MCHC: 303, Tr: $542 \times 10^9/L$, SE: 10). Vrijednosti proteina u krvi, te kalcija; u granicama su normale.

Neuroradiološkom obradom, MSCT i MR mozga nalazi se zona encefalomalacije s okolnom gliozom parijetookcipitalno desno, uz blagu atrofiju frontalno obostrano (Slika 1 i 2). Tumorski biljezi: AFP: 5,2, CEA: 2,2, Ca 19-9: 5,8, Ca 15-3: 20,5, Ca 125:52,6 EEG: nalaz je teže difuzno dizrit-mičan, te paroksizmalno promijenjen s elementima delta aktivnosti. Lumbalnom punkcijom dobije se lagano zamućen likvor, uz povišeni broj polimorfonukleara, Pandy 2 +. Učinjena je i serološka obrada na neurotropne viruse, nalazi se pozitivan IgG na ABV, CMV, adenovirusi pozitivni, HHV 6 pozitivan. Evaluacijom proteina likvora ne nalazi se intratekalna sinteza IgG-a, kao niti poremećaj funkcije hematolikovske barijere. Snižene vrijednosti hemoglobina, Fe, kalcija, upućuju na malapsorpcijski sindrom. Doppler vena donjih ekstremiteta upućuje na blaže varikozne promjene vena donjih ekstremiteta, bez značajnijih stenoza i poremećaja cirkulacije. EMNG gornjih i donjih ekstremiteta upućuje na aksonalnu senzomotornu polineuropatiju. Nalaz denzitometrije upućuje na tešku osteoporozu.

U terapiji se provodi bezglutenska dijeta, a obzirom na učestale epileptičke napade uvodi se antiepileptička terapija (karbamazepin, te normabel parenteralno), uslijed koje dolazi do prestanka napadaja. U sekundarnoj prevenciji moždanoga udara ordinira se acetilsalicilna kiselina i dipiridamol. Od ranije bolesnica uzima Folacin i vitamin B12, preparate Fe, te antidepresive iz skupine SSRI. Uz medikamentozno liječenje, ordinirana je i fizikalna terapija.



Slika 1 i 2. MR mozga (aksijalni i sagitalni presjek T1): izražena kortikalna atrofija, gliozna parijetookcipitalno desno, te promjene bijele tvari mozga, ishemijska leukoencefalopatija.

Figure 1 and 2 Brain MRI (axial and sagittal section T1): emphasized cortical atrophy, gliosis parietal occipital right, and changes in the white brain substances, ischaemic leukoencefalopathy

Na primijenjeno liječenje dolazi do dobrog oporavka bolesnice, ne registriraju se novi epileptički napadaji, bolesnica je samostalno pokretna, neurološki dominiraju kognitivni poremećaji osobito oštećenje kratkoročne memorije i egzekutivnih funkcija. U psihijatrijskom statusu, uz terapiju dobro kompenzirana, blaže sniženog osnovnog raspoloženja, povremeno nepovjerljiva i anksiozna.

Rasprava

Glutenska enteropatija je genetski uvjetovana i imunološki posredovana kronična autoimuna bolest tankoga crijeva. U prilogu imunološkoj patogenezi bolesti govori podatak da 97% bolesnika ima gene HLA-DQ2 i HLA-DQ8.¹⁶ Otkriveno je da velik dio CD4 + T limfocita u bolesnika s celijakijom prepoznaje tri peptida bogata prolinom i glutaminom. Gluten nema puno negativnih aminokiselina, ali glutamin se može deaminirati tkivnom transglutaminazom u glutaminsku kiselinu negativnog naboja koja se veže na HLSDQ2 ili HLA DQ8 molekule i potiče T limfocite.^{17,18} CD4T limfociti prepoznaju deaminirane peptide, potiču upalu i viloznu atrofiju, u čijem nastanku neposredno sudjeluju i drugi, za sad još nepoznati mehanizmi. Odgovor B limfocita odgovoran je za stvaranje autoantitijela na tkivnu transglutaminazu koja se uz određivanje protutijela, poput antiednomizijskih (EMA) i antiglijadarnih protutijela (AGA) rabi u dijagnostici celijakije. Unatoč njihovoj velikoj dijagnostičkoj vrijednosti, biopsija sluznice tankoga crijeva je neosporna u dijagnozi celijakije.^{19,35} Klinička slika najčešće se manifestira u klasičnom obliku pojavom gastrointestinalnih simptoma, osobito bolova u trbuhu i proljevastih stolica, gubitka na tjelesnoj težini, a kod djece niskim rastom i anemijom. Postoje bolesnici s atipičnom kliničkom slikom ili tzv. tihim oblikom celijakije. Pojam latentne celijakije odnosi se na bolesnike koji na prehrani glutenom imaju histološki normalnu sluznicu tankoga crijeva, ali nakon prehrane bogate glutenom, razvijaju nakon određenoga vremena atrofiju sluznice.¹ Esktraintestinalni simptomi kod celijakije nekad su se smatrali komplikacijama celijakije, a danas se radi o sastavnom dijelu atipične kliničke slike oboljelih. Često se javlja anemija i trombocitopenija, kao posljedica nedostatka B 12 vitamina i folne kiseline, a deficit vitamina D izaziva osteoporozu i neuropatije. Prema podacima iz literature, kod bolesnika s celijakijom češće se nalazi autoimuni tiroiditis, Hashimoto.²⁰

Bolesnici s celijakijom skloni su pojavi malignih bolesti, a nječešće se nalazi non Hodgkin limfom (u

2/3 bolesnika). Veća učestalost malignih gastrointestinalnih tumora, kao i ostalih maligniteta, potaknula je na istraživanje mogućih uzroka ove bolesti.¹⁷ Drži se da povećan broj kromosomskih aberacija dovodi do povećanja incidencija karcinoma. Bolest može početi atipičnim simptomima, neurološkim i/ili psihijatrijskim poremećajima. U bolesnika s glutenskom enteropatijom učestalost moždanoga udara nije velika obzirom na dijetnu prehranu, te nisku učestalost čimbenika rizika kao posljedica malapsorpcijskog sindroma.²¹

Pojava moždanoga udara posljedica je cerebralnog vaskulitisa i antifosfolipidnog sindroma.²² Pojava epilepsije radi elektrolitskog dizbalansa i kao posljedica neuronalnih oštećenja nije rijetkost. Velika je sklonost infektima, a opisuje se i mogućnost razvoja cerebralnog vaskulitisa, obzirom da se radi o imunokompromitiranim bolesnicima.^{23,24} Opisana je pojava encefalopatije, demijelinizacijske i aksonalne polineuropatije,²⁵ te razvoja demencije u sklopu kliničke slike GE.²⁶ Malapsorcija i deficit vitamina E, B12 i folne kiseline klinički se mogu manifestirati razvojem demencije, ataksije i epilepsije.^{26,27} Rijetko se javlja neuromijelitis optica u imonokompromitiranih bolesnika.^{33,34} Depresija i anksioznost se nerijetko razvijaju u sklopu kliničke slike GE, a često bolest i počinje pojavom depresije, te ostaje dulje vrijeme neprepoznata.^{28,29} Rjeđe se celijakija javlja kao dio komorbiditeta shizofrenije ili depresije.^{30,31}

Za kontrolu celijakije važno je rano otkrivanje bolesti, čemu doprinose serološki testovi, te biopsija sluznice tankoga crijeva. Neosporna je bezglutenska dijeta koja smanjuje rizik od nastanka atrofije sluznice crijeva, kromozomskih aberacija, te potencijalno smanjenje rizika od maligniteta. Bezglutenska dijeta usporava pojavu i progresiju neuroloških i psihijatrijskih komplikacija.^{24,25,28,32}

U prikazane bolesnice bolest je počela atipično, pojavom psihijatrijskih poremećaja, depresije, s naglašenom suicidalnošću. Obzirom na progresivni gubitak na tjelesnoj težini učinjena je i gastroenterološka obrada, antitijela na transglutaminazu i biopsija sluznice crijeva, što je, uz pozitivan nalaz, potvrdilo djagnozu celijakije. Tijekom vremena razvio se niz neuroloških oštećenja, od preboljelog moždanog udara, epilepsije, polineuropatije, što se može smatrati komplikacijama osnovne bolesti i/ili dijelom kliničke slike oboljele osobe. Dijagnostičkom evaluacijom i psihijatrijskim kontrolama vidi se da se ne radi o primarnom psihijatrijskom poremećaju, nego o autentičnim simptomima osnovne bolesti. Uz adekvatnu terapiju SSRI, stanje raspoloženja se poboljšava, te se ne javljaju

suicidalne misli. Unatoč provedenim terapijskim postupcima i dijetnoj prehrani i dalje su prisutni blagi kognitivni poremećaji, teškoće u vizuokonstruktivnim radnjama, blaže sniženo raspoloženje, ambliopia temporalno lijevo. Bolesnica je samostalno pokretna, ali znatno umanjene kvalitete svakodnevnog funkcioniranja.

Zaključak

Brojni neurološki i psihijatrijski poremećaji mogu se javiti u sklopu kliničke slike glutenske enteropatije. Bolest nerijetko počinje atipično, te je potrebno diferencijalno dijagnostički misliti i na glutensku enteropatiju, kako bi se na vrijeme postavila dijagnoza i provela bezglutenska dijeta. Tako se bitno umanjuju komplikacije ove kronične bolesti.

Literatura

- Votava-Raić A. Glutenska enteropatija (celijakija). U: Vrhovac i sur., urednici. Interna medicina. Zagreb: Naprijed; 3. izd. 2003. str. 857-862.
- Benjilali L, Zahlane M, Essaadouni L. A migraine as initial presentation of celiac disease. *Rev Neurol (Paris)*. 2012;168:454-6.
- Spina M, Incorpora G, Trigilia T, Branciforte F, Franco G, Di Gregorio F. Headache as typical presentation of celiac disease: report of a clinical case. *Paediatric Med Chir*. 2001;23:133-5.
- Siqueira Neto JI, Costa AC, Magalhaes FG, Silva GS. Neurological manifestations of celiac disease. *ArqNeuropsiquiatr*. 2004;62:969-72.
- Vaknin A, Eliakim R, Ackerman Z, Steiner I. Neurological abnormalities associated with celiac disease. *J Neurol*. 2004;251:1393-7.
- Jackson JR, Eaton WW, Cascella NG, Fasano A, Kelly DL. Neurological and psychiatric manifestations of celiac disease and gluten sensitivity. *Psychiatric Q*. 2012;83:91-102.
- Addolorato G, Di Giuda D, De Rossi G, et al. Regional cerebral hypoperfusion in patients with celiac disease. *Am J Med*. 2004;116:312-7.
- Audia S, Duchene C, Samson M, Muller G et al. Stroke in young adults with celiac disease. *Rev Med Interne*. 2008;29:228-31.
- El Moutawakil B, Chourkani N, Sibai M, et al. Celiac disease and ischemic stroke. *Rev Neurol (Paris)*. 2009;165:962-6.
- Zingone F, Siniscalchi M, Capone P, et al. The quality of sleep in patients with celiac disease. *Aliment Pharmacol Ther*. 2010;32:1031-6.
- Potocki P, Hozyas K. Psychiatric symptoms and celiac disease. *Psychiatr Pol*. 2002;36:567-78.
- Smith DF, Gerdes LU. Meta-analysis on anxiety and depression in adult celiac disease. *Acta Psychiatr Scand*. 2012;125:189-93.
- Sharma TR, Kline DB, Shreeve DF, Hartman DW. Psychiatric comorbidities in patient with celiac disease: Is there any concrete biological association? *Asian J Psychiatr*. 2011;4:150-1.
- Pynnonen PA, Isometsa ET, Verkasalo MA, et al. Gluten-free diet may alleviate depressive and behavioural symptoms in adolescents with celiac disease: a prospective follow-up case-series study. *BMC Psychiatry*. 2005;5:14.
- Arigo D, Anskis AM, Smyth JM. Psychiatric comorbidities in women with celiac disease. *Chronic Illn*. 2012;8:45-55
- Tješić-Drinković D, Votava-Raić A. Povezanost HLA sustava i celijakije. *Pediatrics Croat*. 2000;44 Supl.3:123-7.
- Marsh MN. Gluten, major histocompatibility complex, and the small intestine. A molecular and immunobiologic approach to the spectrum of gluten sensitivity ("celiac sprue"). *Gastroenterology*. 1992;102:330-54.
- Lock RJ, Gilmour JE, Unsworth DJ. Anti-tissue transglutaminase, anti-endomysium and anti-R-reticulium autoantibodies – the antibody trinity of celiac disease. *Clin Exp Immunol*. 1999;116:258-62.
- Marsh MN. Editor. Celiac disease. Oxford: Blackwell Scientific publications; 1992.p.136-191.
- Carta MG, Hardoy MC, Boi MF, Mariotti S, Carpiniello B, Usai P. Association between panic disorder, major depressive disorder and celiac disease: a possible role of thyroid autoimmunity. *J Psychosom Res*. 2002;53:789-93.
- Freeman HJ. Neurological disorders in adult celiac disease. *Can J Gastroenterol*. 2008;22:909-11.
- Dogan M, Peker E, Cagan E, et al. Stroke and dilated cardiomyopathy associated with celiac disease. *World J Gastroenterol*. 2010;16:2302-4.
- Volta U, De Giorgio R, Petrolini N, et al. Clinical findings and anti neuronal antibodies in celiac disease with neurological disorders. *Scand J Gastroenterol*. 2002;37:1276-81.
- Hernandez-Lahoz C, Mauri-Capdevila G, Vega-Villar J, Rodrigo L. Neurological disorders associated with gluten sensitivity. *Rev Neurol*. 2011;53:287-300.
- Burk K, Farecki ML, Lamprecht G, et al. Neurological symptoms in patients with biopsy proven celiac disease. *Mov Disord*. 2009;24:2358-62.
- Hu WT, Murray JA, Greenaway MC, Parisi JE, Josephs KA. Cognitive impairment and celiac disease. *Arch Neurol*. 2006;63:1440-6.
- Martinez Bermejo A, Polanco I. Neuropsychological changes in celiac disease. *Rev Neurol*. 2002;34 Suppl1:S24-33
- Hauser W, Janke KH, Klump B, Gregor M, Hinz A. Anxiety and depression in adult patients with celiac disease on a gluten-free diet. *World J Gastroenterol*. 2010;16:2780-7.
- Addolorato G, Leggio L, D'Angelo C, et al. Affective and psychiatric disorders in celiac disease. *Dig Dis*. 2008;26:150-8.
- Ludvigsson JB, Osby U, Ekblom A, Montgomery SM. Celiac disease and risk of schizophrenia and other

- psychosis: a general population cohort study. *Scand J Gastroenterol.* 2007;42:179-85.
31. Aszalos Z. Neurological and psychiatric aspects of some gastrointestinal diseases. *Orv Hetil.* 2008;149:2079-86.
 32. Briani C, Zara G, Toffanin E, et al. Neurological complications of celiac disease and autoimmune mechanisms: preliminary data of a prospective study in adult patients. *Ann N Y Acad Sci.* 2005;1051:148-55.
 33. Jacob S, Zarei M, Kenton A, Allroggen H. Gluten sensitivity and neuromyelitis optica: two case reports. *J Neurol Neurosurg Psychiatry.* 2005;76:1028-30.
 34. Bergamaschi R, Jarius S, Robotti M, Pichiecchio A, Wildemann B, Meola G. Two cases of benign neuromyelitis optica in patients with celiac disease. *J Neurol.* 2009;256:2097-9.
 35. Alaedini A, Green PH, Sander HW, et al. Ganglioside reactive antibodies in the neuropathy associated with celiac disease. *J Neuroimmunol.* 2002;127:145-8.