

Analiza rezultata operacija hiperplastične sluznice alveolnog nastavka prema Mišeu

Ivica Krmpotić

Zavod za oralnu kirurgiju Stomatološkog fakulteta, Zagreb

Primljeno 18. rujna 1982.

Sažetak

Šezdesetih godina Miše je razvio originalne metode plastike hiperplazije sluznice alveolarnog nastavka i okoline. U ovom radu te metode su vrednovane iz aspekta vremenske distance do pet i preko pet godina i na temelju subjektivne ocjene operiranih pacijenata. U tu svrhu pregledano je 75 ispitanika, 41 ispitanik bio je operiran u razdoblju od 1968. do 1975. godine a 34 u razdoblju od 1976. do 1979. godine. Relevantni klinički i anamnestički podaci uneseni su u dokumentacione kartone (KDP). Nakon obrade podataka isti su prikazani grafički i iz njih izvedeni zaključci da su: 1) operativni rezultati kvalitetni i trajni i 2) bolesnici dobro podnose operaciju i gotovo svi nose i služe se novim protezama bolje nego prije operacije.

Cljučne riječi: hiperplazija sluznice, plastika

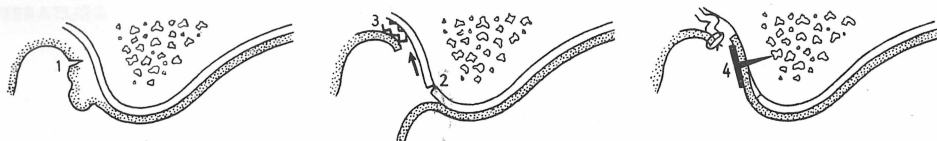
Šezdesetih godina Miše je razvio i opisao operativne metode kojima u jednom zahvatu riješava stanja hiperplazije sluznice alveolarnog nastavka i okoline, te atrofiju (ravnomjernu i neravnomjernu) alveolarnog nastavka Miše¹⁻³, Miše i Zaklan-Kavić⁵, Miše i sur.⁴ To su njegove **otvorena metoda** (Slika 1) **zatvorena metoda** (Slika 2) i **metoda replantacije hiperplastične sluznice**.^{*} Od tada punih petnaest godina rutinski primjenjujemo te operativne zahvate pa ćemo ovdje iznijeti rezultate prve analize vrijednosti tih metoda nakon dužeg vremenskog razdoblja.

MATERIJAL I METODA RADA

Na temelju poznatih Goodsellovih kriterija (Goodsell⁷) idealnog bezbubog alveolarnog nastavka proveli smo kliničku analizu postoperativnih rezultata kako objektivnog kliničkog nalaza tako i subjektivne ocjene ispitanika o operaciji i mogućnosti nošenja zubnih proteza nakon operacije. Ovaj drugi vid ispitivanja sma-

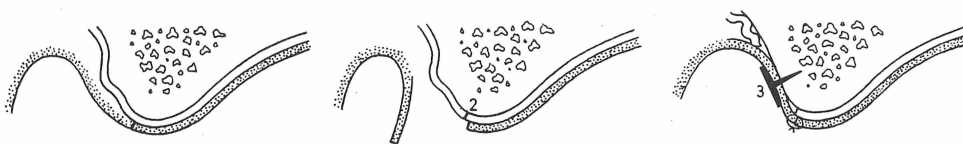
* Miše je razradio neke ranije opisane principe plastike grebena (Pichler i Trauner⁷, Obwegeser⁸⁻⁹⁻¹⁰, Baumash i sur.¹¹) i razvio ovdje prikazane metode.

OTVORENA METODA



Crtež 1

ZATVORENA METODA



Crtež 2

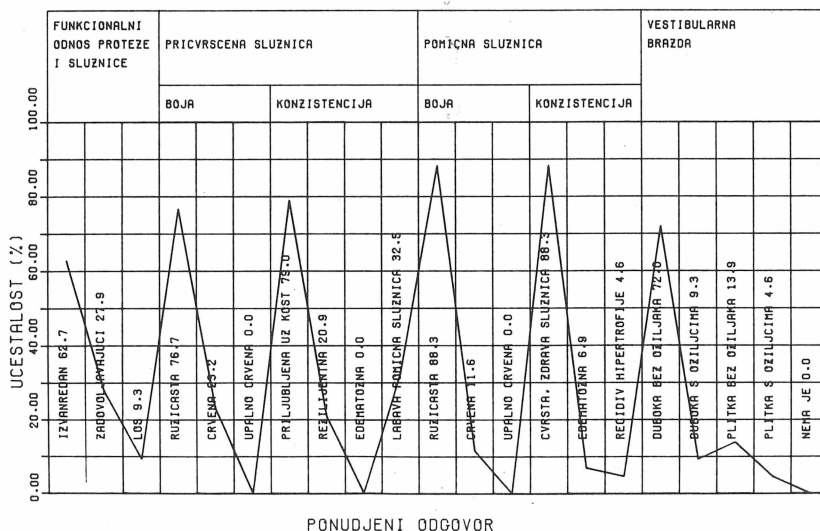
tramo vrlo važnim jer je poznata činjenica da kvaliteta anatomske građe alveolarnog grebena ne odgovara uvijek i načinu nošenja zubnih proteza i obratno.

Pregledali smo 75 ispitanika operiranih u Klinici za kirurgiju lica, čeljusti i usa Medicinskog i Stomatološkog fakulteta u Zagrebu od 1968. do 1980. godine jednodnom od navedenih Mišeovih operacija. U svih ispitanika su postoperativno izrađene zubne proteze. U skupini operiranih od 1. I 1968. do 31. XII 1975. godine pregledan je 41 ispitanik a u skupini operiranih od 1. I 1976. do 31. XII 1979. godine pregledano je 34 ispitanika. Kako je kod trojice ispitanika istovremeno provedena plastična operacija u gornjoj i donjoj čeljusti to imamo 78 nalaza.

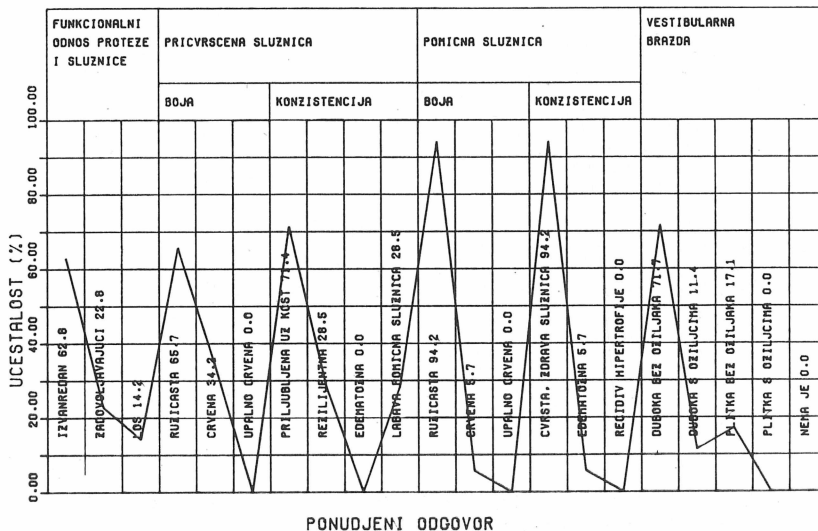
REZULTATI I DISKUSIJA

Na grafikonu 1 izneseni su rezultati ispitivanja kliničkih nalaza nakon plastike hiperplastične sluznice u gornjoj i donjoj čeljusti od 1968. do 1975. godine, a na grafikonu 2 za ispitanike operirane od 1976. do 1979. godine. Rezultati ispitivanja za cijelu skupinu operiranih od 1978. do 1979. godine prikazani su na grafikonu 3. Očit je visoki postotak dobrog funkcionalnog odnosa proteza i sluznice (faringealna linija proteznog ruba, kvaliteta ventilnog učinka, statika proteza na okluzijska opterećenja u mirovanju i funkciji, rubna linija donjih proteza, jezični prostor, razina okluzijskih ploha, odnos ruba proteze i cijele ploče prema sluznici grebena, vestibularne brazde i dnu usne šupljine u mirovanju i funkciji). Kvaliteta pričvršćene i pomične sluznice vrednovana je na temelju boje i konzistencije pa se na grafikonima uočavaju visoki postoci kvalitativno dobrih nalaza (sluznica

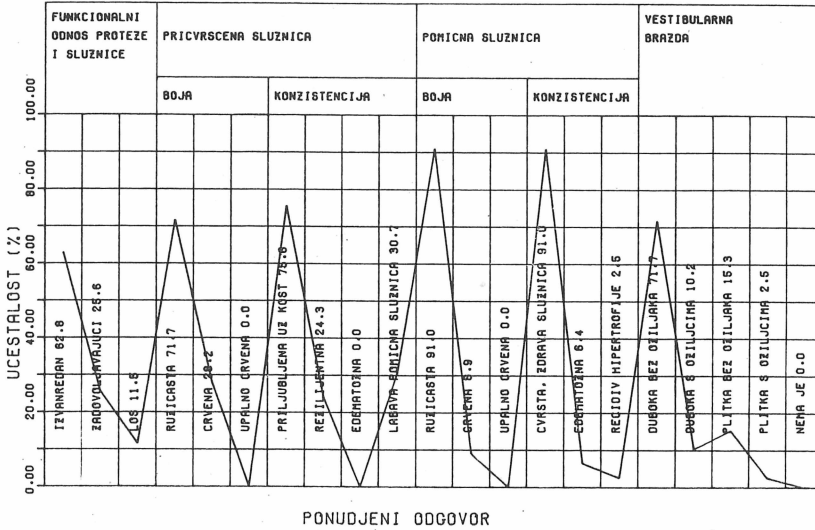
GRAFIKON 1. REZULTATI ISPITIVANJA KLINICKIH NALAZA NAKON PLASTIKE HIPERTROFIJE SLUZNICE U GORNJOJ I DONJOJ CELJUSTI OD 1968. DO 1975. GODINE PREGLEDAN 41 ISPITANIK (43 NALAZA)



GRAFIKON 2. REZULTATI ISPITIVANJA KLINICKIH NALAZA NAKON PLASTIKE HIPERTROFIJE SLUZNICE U GORNJOJ I DONJOJ CELJUSTI OD 1976. DO 1979. GODINE PREGLEDANO 34 ISPITANIK (35 NALAZA)



GRAFIKON 3. REZULTATI ISPITIVANJA KLINICKIH NALAZA NAKON PLASTIKE HIPERTROFIJE SLUZNICE U GORNJOJ I DONJOJ ČELJUSTI OD 1968. DO 1979. GODINE PREGLEDANO 75 ISPITANIKA (78 NALAZA)



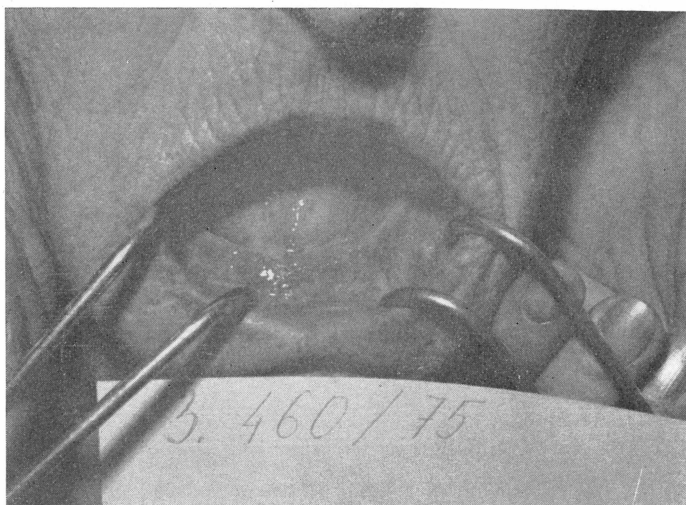
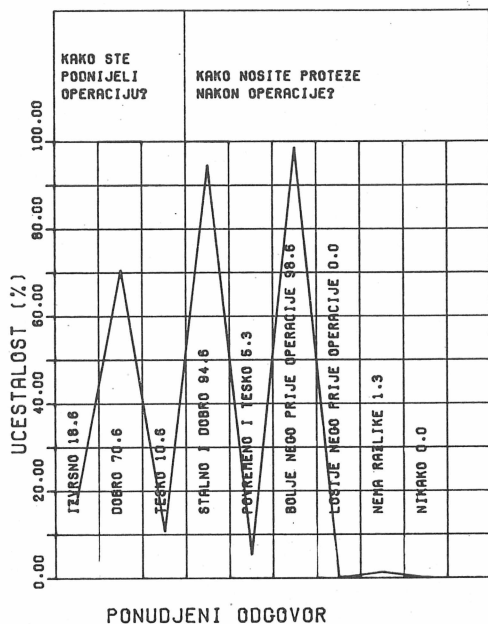
normalne ružičaste boje, čvrsta, priljubljena uz kost). Konačno dubinu vestibularnih brazda ocijenjivali smo na temelju forsirane digitalne palpacije i lateralnog razvlačenja obraza. I tu je visok postotak dubokih vestibularnih brazda bez ožiljaka. Indikativno je podudaranje nalaza za grupu ispitanika operiranih od 1968. do 1975. godine i onih operiranih od 1976. do 1979. godine. Na slikama 3, 4 i 5 vidimo dobre čeljusne grebene ispitanika nakon dužeg perioda.

Na grafikonu 4 prikazani su rezultati ankete ispitanika operiranih od 1968. do 1979. godine. Vidljivi su visoki postoci pozitivnih odgovora kako na podnašanje operacije tako i na pitanje kako nose proteze nakon operacije.

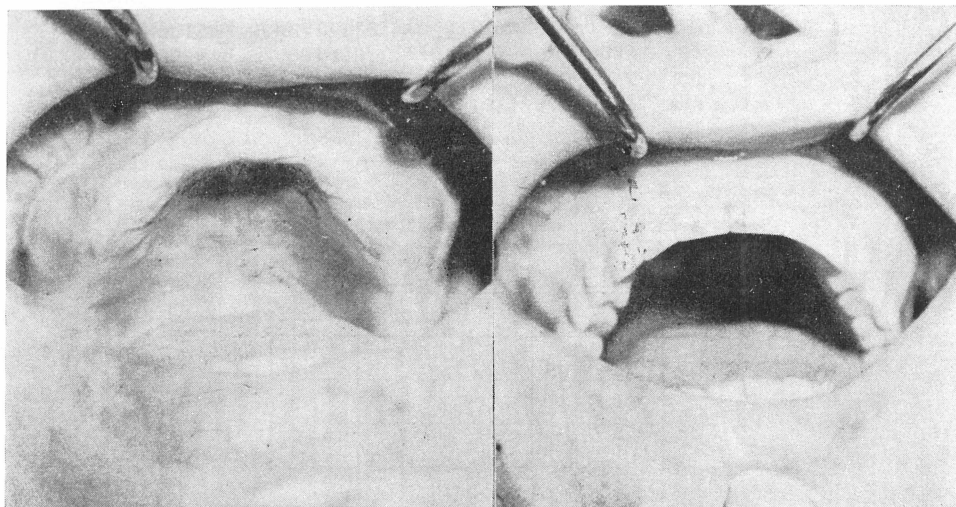
ZAKLJUČCI

Može se zaključiti da su operacijski rezultati nakon plastike hiperplastične sluznice alveolarnog nastavka Mišeovim metodama kvalitetni i trajni bez obzira radilo li se o plastici u gornjoj ili donjoj čeljusti. Pravilna i redovita protetska opskrba ima velikog udjela u održavanju dobrog postoperativnog rezultata i bolesnici dobro podnose operaciju, gotovo svi nose nove proteze, a postignuta je i bolja stabilnost proteza nego prije operacije.

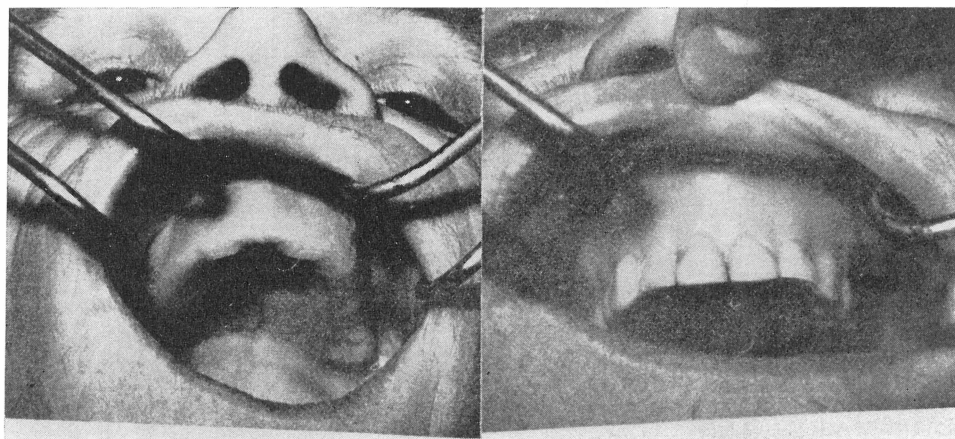
GRAFIKON 4. REZULTATI ANAMNESTICKOG ISPITIVANJA PACIJENATA NAKON PLASTIKE HIPERTROFIJE SLUZNICE U GORNJOJ I DONJOJ ČELJUSTI OD 1968.-1979.GOD. ANKETIRANO 75 ISPITANIKA



Slika 3. Klinički postoperativni nalaz sedam godina nakon plastike hiperplastične sluznice u vestibulumu donje čeljusti



Slika 4. Klinički postoperativni nalazi dvije godine nakon plastike hiperplastične sluznice u pomičnoj sluznici alveolarnog nastavka gornje čeljusti.



Slika 5. Klinički nalaz u vestibulumu gornje čeljusti deset godina nakon plastike hiperplastične sluznice otvorenom Mišeovom metodom.

1. MIŠE, I.: Indikacije za preprotetičku kirurgiju, *Chirurgia maxillofacialis et plastica*, 4:87, 1964.
2. MIŠE, I.: Operativna metoda kombiniranih atrofičkih promjena alveolarnog grebena, *ASCRO*, 6:173, 1971.
3. MIŠE, I.: Replantacija hipertrofične sluznice, *ASCRO*, 12:1, 1978.
4. MIŠE, I., ZAKLAN-KAVIĆ, D.: Naše metode kirurškog zbrinjavanja hipertrofične sluznice alveolnog grebena, *ASCRO*, 10:99, 1976.
5. MIŠE, I., KRMPOTIĆ, I., GRGUREVIĆ, J.: Indikacije za preprotetsku kirurgiju hipertrofija sluznice, *ASCRO*, 12:57, 1978.
6. GOODSSELL, J. O.: Surgical aids to intraoral prostheses, *J. Oral Surg.*, 13:8, 1955.
7. PICHLER, H., TRAUNER, R.: Die Alveolarkammpplastik, *Z. Stomat.*, 27:675, 1930.
8. OBWEGESER, H.: Neue Methoden der Alveolarkammpplastik, *Ost. Z. Stomat.* 51:592, 1954.
9. OBWEGESER, H.: Die submükose Vestibulumplastik, *Deutsch. Zahnertzl. Z.*: 14:629, 749, 1959.
10. OBWEGESER, H.: Die totale Mundbodenplastik, *Schweiz. Mschr. Zahnheil.* 73:565, 1963.
11. BAURMSH, H., MANDEL, L., STRELIOFF, M.: Mandibular sulcus extension — a new technic: preliminary report, *J. Oral Surg.*, 20:390, 1962.

Summary

ANALYSIS OF MISE'S OPERATION FOR ALVEOLAR MUCOSAL HYPERPLASIA

In the Sixties, Mise developed an operative procedure for solving the problem of alveolar mucosal hyperplasia. We have evaluated the effect of these methods after five or more years and obtained subjective opinions of examinees regarding the operation and their new dental prostheses. For this purpose, 75 patients were examined: 41 were operated on between 1968 and 1975 and 34 between 1976 and 1979. Relevant clinical and anamnestic data were registered on the second examination index-card. After processing and graphically representing these data, the following facts were obtained: 1) post-operative results are good and stable, 2) patients tolerated the operation very well, and 3) almost all patients wear their new dentures better than their old ones.

Key words: alveolar mucosal hyperplasia, operation