

SENILNA MAKULARNA DEGENERACIJA I ALFA LIPOIČNA KISELINA

Pavljašević Suzana¹, Sefić-Kasumović Sanja², Bejtić-Muhović Jasna³

¹Poliklinika za očne bolesti Dom zdravlja Tuzla, BiH

²Privatna očna poliklinika „Sefić“ Sarajevo, BiH

³Opća Bolnica „Dr Abdulah Nakaš“ Sarajevo, BiH

originalni naučni rad

Sažetak

Senilna makularna degeneracija (AMD) jeste oboljenje starije populacije koje ima lošu prognozu bez obzira na terapiju. Cilj rada bio je odrediti vrijednosti vidne oštine kao jednog od parametara u procjeni terapijskog učinka alfa-lipoične kiseline (ALA) nakon godinu dana praćenja. Pacijenti i metode: u studiju je uključeno 38 pacijenata koji su dijagnostikovani od AMD u periodu od 2010-2012. u Poliklinici za očne bolesti JZU Dom zdravlja Tuzla a liječeni su sa ALA godinu dana. Vidna oština je određivana na početku studije i na kraju terapije od godinu dana (sa ili bez korekcije). Terapija ALA se sastojala u peroralnoj primjeni ALA od 300 mg svaki dan u trajanju od godinu dana. Rezultati: Polna zastupljenost-žene su bile 63,2% a muškarci 36,8% a prosječna starost pacijenata je iznosila 67,92 (57-81 godina). Oboljenje je bilo zastupljeno u desnom oku 44,7%, u lijevom oku 31,6% a u oba oka 23,7% pacijenata. Vidna oština je određivana Snellenovim tablicama na udaljenosti od 6 m i prosječna vidna oština na početku je iznosila 0,31 a na kraju terapije je iznosila 0,36 ($\chi^2=0,03$ df=9-10 sa asimptomatskom sig-nifikantnosti). Ovakvi rezultati se mogu porediti sa rezultatima drugih studija provedenih i objavljenih zadnjih 10 godina. Zaključak: Alfa lipoična kiselina može biti preporučena u terapiji AMD kao mono terapija i treba da bude dugotrajna, imajući u vidu prirodu oboljenja.

Ključne riječi: Senilna makularna degeneracija, alfa lipoična kiselina i vidna oština.

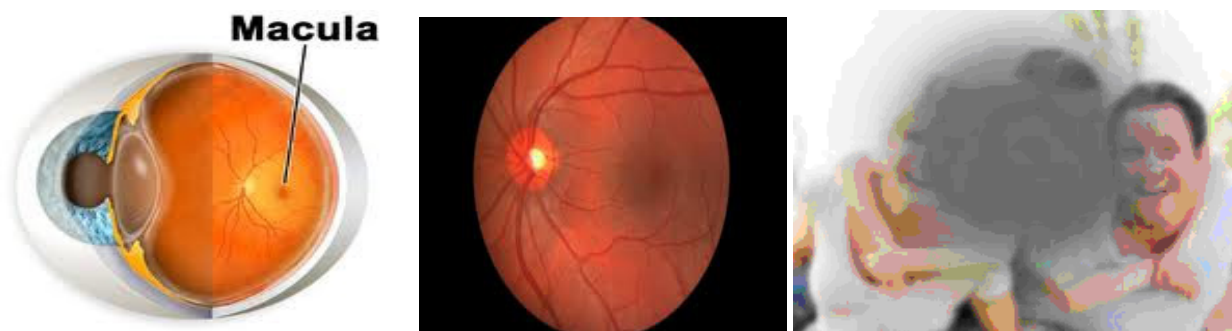
Uvod

Senilna makularna degeneracija (SMD) ili za starost vezana makularna degeneracija (age-related macular degeneration-AMD) jeste oboljenje koje se nalazi na prvom mjestu po učestalosti gubitka vida, pacijenata starijih od 65 godina u zemljama zapadnoga svijeta. Ovo oboljenje ima više od 10 miliona Amerikanaca a jednako je zastupljeno i u muških i u ženskih pacijenata i češće se javlja kod bijele rase u odnosu na crnu rasu. Ovo oboljenje je češće kod Amerikanaca nego katarakta i glaukom zajedno. Etiologija ove bolesti jeste nepoznata ali se zna da se češće javlja u nekim porodicama (1). Smatra se da nadomjesci antioksidansa pridonose sniženju rizika od specifičnih hroničnih degenerativnih bolesti kao što su Alcahajmerova bolest, senilna makularna degeneracija, neke vrste karcinoma, katarakta i ishemijska bolest srca (2).

Postoje dvije vrste makularne degeneracije: atrofična ili suva i eksudativna ili mokra forma. Od ukupnog broja oboljelih od ove bolesti 85-90% imaju suvu formu ove bolesti. Obje vrste SMD se mogu pojaviti na oba oka i u obje vrste neovisno na oba oka istovremeno. Pacijenti sa ovom bolesti prvo gube centralni a potom periferni vid bez gubitka kolornog vida a nastanak potpunog sljepila je rijetka pojava (3).

Senilna makularna degeneracija (SMD) se može dijagnosticirati u ranom stadiju jednostavnim pregledom-oftalmoskopiranjem gdje se u makuli vide promjene u vidu pigmentacije ili u vidu druza unutar makule (4).

Malo toga se može učiniti u terapijskom smislu kad je ovo oboljenje u pitanju-konvencionalni tretmani u cilju očuvanja vida ne daju željene rezultate pa se sve više okrećemo preventivnom djelovanju i favorizovanju suplementarne ishrane.



Slika 1. 2. 3. Prikaz makularne regije u odnosu na anatomske strukture oka i slika makularne regije koja se dobije oftalmoskopiranjem i kako vidi pacijent sa AMD

Fig 1. 2. 3. Showing macular region in relation to the anatomical structures of the eye and vision-related macular region, which is obtained by ophthalmoscopy and to see a patient with AMD
/www.pressrelease365.com i www.aepeyecare.com/

Antioksidansi, vitamini i dijetetski suplementi se preporučuju u cilju poboljšanja metaboličkih i vaskularnih funkcija tkiva oka. Zbog toga rana detekcija i prevencija ove bolesti daju najveću nadu kad je ovo oboljenje u pitanju (2,5).

izgubi vid u nekom stepenu od ove bolesti. Senilna makularna degeneracija kod osoba iznad 50 godina starosti se javlja 1,7% kao uzrok sljepoće (6). Stepenn zahvaćenosti makule senilnom degeneracijom je nakon oftalmoskopije bio klasifikovan prema modifikovanoj skali multicentrične studije očnih oboljenja vezanih za starost (7).

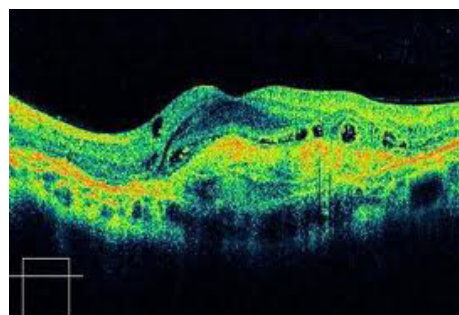
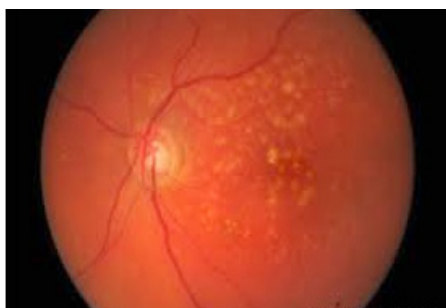
Suha makularna degeneracija

Među pacijentima preko 75 godina života, 30%

Tabela 1. Stepenn zahvaćenosti makule senilnom degeneracijom (7):

Table 1. The levels of involvement in senile macular degeneration:

| | |
|------------|---|
| Stadijum 0 | Nema lezija na zadnjem polu |
| Stadijum 1 | Male tvrde makularne druze ($\leq 64\mu\text{m}$), bez promjene na pigmentnom epitelu |
| Stadijum 2 | Male tvrde makularne druze ($\leq 64\mu\text{m}$), srednje makularne druze ($64-124\mu\text{m}$) ili promjene na pigmentnom epitelu po AMD tipu |
| Stadijum 3 | Srednje makularne druze ($64-124\mu\text{m}$) ili bilo koji broj mekih makularnih druzi |
| Stadijum 4 | Geografska atrofija, bez ili sa zahvatanjem centra makule |
| Stadijum 5 | Eksudativna AMD, uključujući serozno odljubljenje pigmentnog epitela ili bilo koji drugi znak horoidalne ili subretinalne neovaskularne membrane |



Slike 4. i 5. Prikaz suhe SMD fundus kamerom i prikaz tih promjena na SD OCT

Fig. 4 & 5. Showing dry SMD fundus camera and display these changes in SD OCT
/www.health.universityofcalifornia.edu i www.southemophthalmology.com.au/

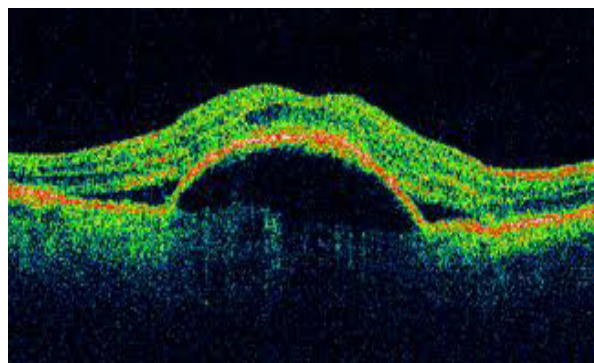
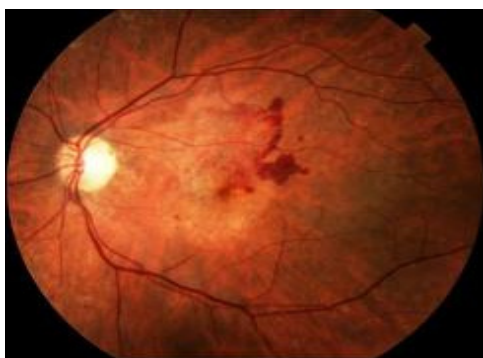
Kod ovog tipa makularne degeneracije u zoni makule nalazimo žućkaste depozite koje nazivamo druze a koje nastaju ispod makule i time je neposredno ugrožena vidna oštrina. Ovaj tip SMD progredira sporije od vlažne forme a gubitak vida nastaje bezbolno sa simptomima u vidu iskrivljene slike ili isprekidanih linija a kasnije se javljaju potpuni defekti u vidnom polju (8). Funkcionalni testovi vida mogu otkriti samo oboljenje i prije morfoloških promjena u makuli. Pušači u odnosu na pušaće oboljevaju od ove bolesti 2,4 puta češće od ove bolesti (9) a izlaganje suncu također može biti faktor rizika od ove bolesti (10).

Vlažna makularna degeneracija

Kod ove forme SMD dolazi do pojave abnormalnih subretinalnih krvnih sudova u zoni makule nepoznatog uzroka. Ovakvi krvni sudovi dovode do ekstrasvazacije i krvarenja u makularnoj zoni što dovodi do izmjene vidne oštrine a sam gubitak vida nastaje brzo i teškog je stupnja. Kod

pacijenata se javljaju tamne tačke ili mrak pred očima (11). Tretman ove forme SMD u ranom stadiju počinje sa laser hirurškim tretmanom u cilju zaštite vidne oštrine. Uspjeh ovoga tretmana se zasniva na usporenju oboljenja ali bez garancije o zaustavljanju recidiva. Jedan od načina tretmana ove bolesti jesu manje doze radio terapije a u cilju zaustavljanja neovaskularizacije. Fotosenzitivni lijekovi (verteporfin) u kombinaciji sa laser tretmanom, čine jedan od mogućih tretmana ovih promjena u makuli (12). Upotreba antioksidansa zajedno sa primjenom fitohemijskih preparata (lutein i zeaxantin) sa preparatima soje (13) i anti VGF (anti vassel growth factors) lijekovi (phthalimido-glutarimide) (14)-sve su to mogući pripravci u tretmanu ove bolesti.

Posebna vrsta vlažne makulopatije-edem makule jeste eksudativna makulopatija kod dijabetične retinopatije i treba je imati u vidu kod dijagnostičke procjene vlažne forme AMD (4).



Slika 6. i 7. Senilna makularna degeneracija-vlažna forma-ofthalmoskopski nalaz i SD OCT
Fig. 6. & 7. Senile macular degeneration-wet form-ophthalmological findings and SD OCT
[/www.duncaneye.com](http://www.duncaneye.com) i www.goodhopeeyeclinic.org.com/

Terapija senilne makularne degeneracije (SMD)

Antioksidansi su tvari koje štite stanice od oksidacijskog djelovanja slobodnih radikala. Slobodni radikali su hemijski spojevi velike reaktivnosti usljed prisustva "nesparenih" elektrona u vanjskoj elektronskoj ljusci. Nastaju svakodnevno u organizmu kao proizvodi razlaganja kisika u procesu oksidacije hrane u ćelijama, odnosno pomažu stvaranje energije neophodne za život (17). Vezivanjem slobodnih radikala na lipide,

ugljikohidrate, bjelančevine i genetski materijal nastaju nove lančane reakcije i oštećenje unutar ćelijskog metabolizma. Nagomilavanje slobodnih radikala narušava zdravlje i ubrzava starenje pa postajemo podložni nizu degenerativnih promjena. Visokoreaktivni kisikovi radikali (slobodni radikali), koji su nusprodukt metabolizma, oštećuju višestruko nezasićene masne kiseline u staničnim membranama (15).

Takvim oštećenjima osobito su izloženi fotoreceptori mrežnice (štapići i čunjići) zbog visokog sadržaja

nezasićenih masnih kiselina i stalne izloženosti svjetlu. Antioksidansi poput vitamina A, C i E u stanju su blokirati takva oksidativna oštećenja, neutralizirajući visokoreaktivne kisikove radikale. Antioksidansi koji se koriste u terapiji SMD jesu: cink, vitamin C, vitamin E, omega 3, glutation, L carnosin, riboflavin monofosfat i alfa lipoična kiselina. Još je Ishihara A. 1997 godine naglasio da za razvoj vlažne forme SMD jesu krivi nedostaci vitamina C i E kao i cinka iako i dan danas nije potvrđeno da dovoljne količine ovih vitamina mogu zaustaviti progresiju ove bolesti (16). Za tretman suve forme SMD koriste se: ginko biloba, ekstrakt sjemena grejpfruta, ekstrakt borovnice, hidergin a za tretman vlažne forme SMD koriste se: soja, zink, vitamini A, C, E. Za tretman obje vrste AMD: zeaxanthin, lutein.

Alfa lipoična kiselina (ALA) u terapiji senilne makularne degeneracije

Alfa lipoična kiselina (ALA) se spominje u mnogim studijama kao zaštitnik RPE ćelija (ćelije retinalnog pigmentnog epitela) u cilju zaštite od oksidativnih oštećenja izazivajući povećanje nivoa glutaciona, glavnog antioksidansa u tijelu (18) čime se daje alfa lipoičnoj kiselini poseban značaj u tretmanu AMD. Alfa lipoična kiselina utiče na mnoge mehanizme na nivou citosola i mitohondrija i svim ćelijama pa i onim oko makule. Kao kritični kofaktor u mnogim važnim enzimskim djelovanjima udruženim sa energetskim mitohondrijalnim metabolizmom, ALA ima posebno mjesto u sinergizmu drugih antioksidansa kao što su vitamin C, vitamin E, glutation i koenzim Q₁₀ zbog svega ovoga ALA ima naziv-„univerzalni antioksidans“ jer neutralizira slobodne radikale topive i u mastima i u vodi (19). Alfa lipoična kiselina povećava aktivost superoksid dismutaze (enzim koji katalizira raspad superoksidnog anjona na vodonikov peroksid koji ćelije imunog sistema pretvara u reaktivne kiseonikove molekule kao proste radikale i učestvuje u odlaganju metalnih jona kao što su mangan, željezo, bakar ali i cink) (20).

Cilj rada

Alfa lipoična kiselina (ALA) kao peroralni

preparat i antioksidans i dostupna je pacijentu za primjenu kako u terapiji tako i prevenciji SMD. Cilj rada je bio ukazati na terapijski efekat ALA kod pacijenata sa SMD sa praćenjem vidne oštine prije i poslije primjenjene terapije.

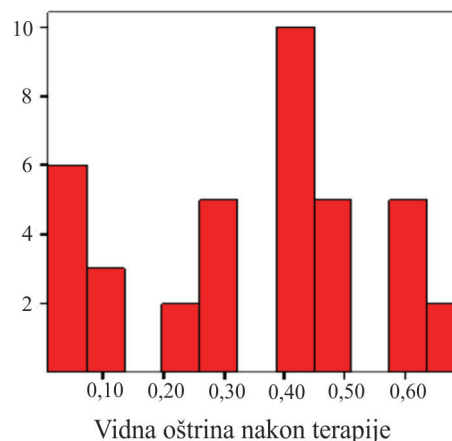
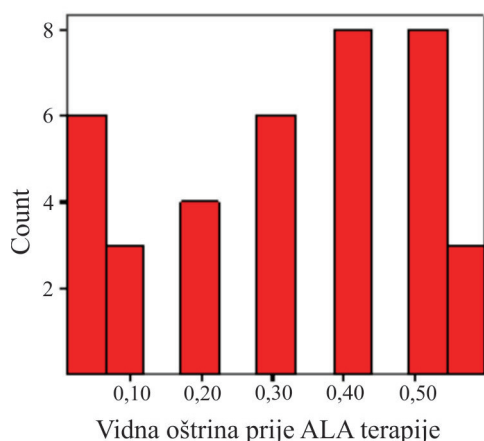
Pacijenti i metode

U studiju je uključeno 38 pacijenata sa dva tipa SMD (suva i vlažna forma) koji se liječe u Odjelu za očne bolesti Javno Zdravstvene Ustanove Dom zdravlja Tuzla u periodu od februara 2011. do decembra 2012. godine. Studija ima karakter prospektivno-retrospektivne studije i uključeno je bilo 38 pacijenata sa dijagnosticiranom senilnom makularnom degeneracijom na jednom ili na oba oka. Podaci o pacijentima i dijagnostici AMD su korišteni iz medicinske dokumentacije pacijenata Očne poliklinike Doma zdravlja u Tuzli a koji su sa ovom dijagnozom registrovani u periodu od januara 2010 do decembra 2012 godine. Dijagnostika AMD je rađena na osnovu oftalmološkog pregleda pacijenta-određivana je vidna oština (sa i bez korekcije) sa Snellenovim optotipom sa udaljenosti od 6 m i direktnom oftalmoskopijom-pacijent je prethodno uveden u dijagnostičku midrijazu (1% tropicamid, 1-2 kapi u oko) a sam pregled očnog dna i makularne regije jeste rađen sa Helmholtzovim oftalmoskopom u direktnoj oftalmoskopiji. Procjena tipa AMD se zasnivala na znanju i procjeni oftalmologa koji su radili pregled. Dodatna dijagnostika u cilju postizanja konačne dijagnoze činila je i određivanje vidnog polja kao i test sa Amslerovom rešetkom. Terapija alfa lipoičnom kiselinom podrazumjevala je peroralnu primjenu od 300mg jednom dnevno u trajanju od godinu dana. U studiju nisu uključeni pacijenti koji nisu mogli koristiti preparat za duži vremenski period zbog finansijskih razloga i pacijenti sa dijagnozom AMD ali operativno zbrinjavani zbog drugih bolesti (katarakta, glaukom). U obradi dobijenih vrijednosti, korištene su standardne statističke metode kao što su parametri deskriptivne statistike (računanje procenta, srednje vrijednosti i standardne devijacije). Rezultati dobijeni u uzorku, prije i nakon godinu dana terapije sa ALA, poređeni su non-parametrijskim testom- χ^2 testom. Kao nivo signifikantnosti, korištena je vrijednost od 5% ($p < 0,05$).

Rezultati

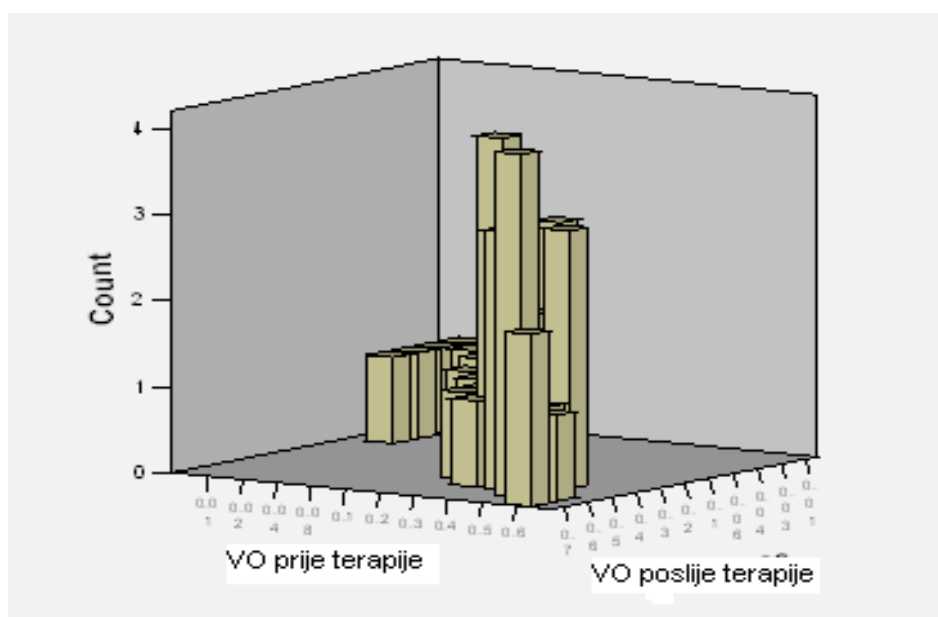
Ukupan broj pacijenata sa dijagnosticiranom AMD je iznosio 38- žena 24 (63,2%) i muškarci-14 pacijenata (36,8%), a prosječne starosti 67,92 (u rasponu od 57 do 81 godina). Od ukupnog broja pacijenata AMD na desnom oku je imalo 17 pacijenata (44,7%), na lijevom oku 12 pacijenata (31,6%) a na oba oka 9 pacijenata (23,7%) što je činilo ukupno 47 očiju. Od ukupnog broja pacijenata sa dijagnosticiranom AMD 32 pacijenta (84,21%) je imalo suhu formu za razliku od 6

pacijenata (15,79%) sa vlažnom formom AMD. Prosječna vrijednost vidne oštine na 47 očiju prije primjene ALA iznosila je 0,31 (0,01-0,6) sa i bez korekcije sa standardnom devijacijom 0,188 a nakon godinu dana terapije ALA vidna oština je iznosila 0,35 (0,01-0,7) standardna devijacija 0,203. Razlika između ovih vrijednosti pokazuje asimptomatsku signifikantnost non parametrijskim χ^2 testom ($\chi^2=0,03$) što ukazuje da je postignut terapijski efekat ALA kod pacijenata sa ADM nakon godinu dana terapije.



Slike 8. i 9. Prikaz vrijednosti vidnih oština prije i poslije terapije ALA-vrijednosti vidne oštine izražene decimalama (apscisa) i broj pacijenata sa navedenim vidnim oštinama (ordinata)

Fig 8. & 9. Showing the value of visual acuity before and after treatment ALA values of visual acuity expressed in decimals (x-axis) and the number of patients with these visual acuity (ordinate)



Slika 10. Prikaz odnosa vrijednosti vidnih oština pacijenata sa AMD prije i poslije terapije ALA nakon godinu dana-desna strana grafikona sa višim vrijednostima

Fig 10. Showing the relative values of visual acuity in patients with AMD before and after ALA therapy after a year-right side of the chart with higher values

Diskusija

Alfa lipoična kiselina je prvi puta uključena u studiju tretmana AMD 1993. godine gdje se ovaj lijek stavlja u red suplementarne terapije u cilju sprečavanja daljnjeg razvoja senilne makularne degeneracije i prevenciji gubitka vida (8).

Statistički signifikantna redukcija gubitka vidne oštine kod pacijenata sa AMD postignuta je primjenom cinka, vitamina E i ALA u kombinaciji (21).

Alfa lipoična kiselina kao zaštitnika ćelija od starosti udruženom oksidativnim oštećenjem bila je predmet studije iz 2005.godine (22) dok Mc Carty sa saradnicima navodi da se alfa lipoična kiselina može koristiti sa velikim dozama selenijuma u terapiji proliferativne retinopatije nastale kao posljedica hipoksične retine (23).

Studija Sun YD i saradnika koja je obuhvatila pacijente starosne grupe od 50 do 75 godina koji su imali suvu formu AMD ukazala je na mogući preventivni efekat ALA kao suplementa preko antioksidativnog efekta i smanjenja nivoa serumskih lipida (20).

U ovoj studiji suva forma AMD je bila zastupljena u većini pacijenata (84,21%) što se poklapa sa podacima drugih autora koji navode da se suva forma prema dostupnim podacima javlja u 85-90% pacijenata sa AMD. Prosječna starost pacijenata u ovoj studiji je bila 68 godina a prema podacima studije iz 2012. godine prosječna starost pacijena sa AMD iznosi 65 godina (7, 19). Vidna oština je imala tendencu blagog porasta-na početku studije prosječna vidna oština iznosila je 0,31 dok je na kraju, nakon godinu dana terapije sa ALA, prosječna vidna oština iznosila 0,35. Iako taj porast nije imao visoko signifikantan rast ($\chi^2=0,03$ standardna devijacija 0,203), predstavlja potvrdu da ALA kao antioksidans ima terapijsku ulogu u tretmanu AMD.

U želji da se postigne preventivan učinak kod AMD mnogi preparati pogotovo suplementarna terapija se koriste bilo kao mono ili poli terapija sa naglaskom na poli terapiju (kombinacija vitamina, oligoelemenata i antioksidanasa). Malo je studija koje se bave samo mono terapijom (19, 20, 22) ali za sve studije zajedničko jeste da liječenje treba da bude dugotrajno i pod redovnom kontrolom oftalmologa.

Zaključak

U terapiji AMD ALA se koristi skoro 20 godina ali i danas indikacija primjene ALA u terapiji ove bolesti nije definisana iako postoje brojne studije koje to dokazuju. Primjena ALA u terapiji AMD može se razmatrati kao mono ili kombinovana mogućnost primjene ali sa ciljem usporavanja ili zaustavljanja promjena koje su vezane za starost, kao jedan od hiperoksidativnih procesa. Funkcionalni parametra vida, kao što je vidna oština, jednostavni su parametri u dijagnostici i prognozi ovog oboljenja pa se trebaju koristiti u cilju rane detekcije i prevencije AMD. Određivanje vidne oštine spada u lako izvodljive dijagnostičke procedure koje može provoditi i optometrista i obiteljski liječnik i može se cijeliti kao determinanta za pravac dodatnih dijagnostičkih procedura a u cilju potvrde dijagnoze AMD i liječenja koje treba da bude u cilju poboljšanja kako vidne oštine tako i samog kvaliteta života pacijenta. Alfa lipoična kiselina spada u grupu lijekova koji bi trebali da budu uvršteni i u grupu za prevenciju ali i u grupu lijekova za liječenje AMD, što je ova studija i pokazala.

Literatura

1. Hall NF, Gale CR. Prevention of age-related macular degeneration. *Brit Med Journal* 2009;199; 325:1-2.
2. Moeller SM, Parekh N, Tinker L, Ritenbaugh C, Blodi B, Wallace RB. Associations between intermediate Age-related macular degeneration and Lutein and Zeaxanthin in the Carotenoids in Age-related Eye Disease Study (CAREDS). *Arch of Ophthalmol.* 2006;124:1151-1162.
3. Richer S, Stiles W, Statkute L, Pulido J, Frankowski J, Rudy D et al. Double-masked placebo controlled randomized trial of lutein and antioxidant supplementation in the intervention of atrophic age-related macular degeneration: the Veterans LAST Study (Lutein Antioxidant Supplementation Trial). *Optometry* 2004; 75:216-230.
4. Kanski JJ. (2004): Klinička oftalmologija. Nauka Beograd, 5: 439-455
5. Goralska M. Alpha lipoic acid changes iron uptake and storage in lens epithelial cells. *Exp Eye Res*, 2003;76:241-248.
6. Friedman DS, O'Colmain BJ, Munoz T, Tomany

- SC et al. Prevalence of age-related macular degeneration in the United States. *Archives of Ophthalmology*, 2010;122(4):564-572.
7. Age-related Eye Disease Study Group (AREDS). Report 8. A Randomized, Placebo-Controlled Clinical Trial of High Dose Supplementation with C and E vitamins, Beta Carotene and Zinc for Age-Related Macular Degeneration and Vision Loss. *Arch of Ophthalmol*2001;119:1417-1436.
 8. Sternberg P Jr, Davidson PC, Jones DP et al. Protection of retinal pigment epithelium from oxidative injury by glutathione and precursors. *Investigative Ophthalmology and Visual Science* 2010 May; 34 (13):3661-3668.
 9. Gragoudas ES, Haller J, Miller DT et al. Dietary carotenoids, vitamins A C E and advanced age-related macular degeneration. *Eye Disease Case Control Study Group JAMA*, 1994;272:1413-1420.
 10. Beatty S, Koch HH, Henson D and Boulton M. The role of oxidative stress in the pathogenesis of age-related macular degeneration. *Survey Ophthalmol* 2000;45:115-134.
 11. Klaver CCW, Vingerling JR and de Jong PTVM. Age-specific Prevalence and Causes of Blindness and Visual Impairment in an Older Population. *Archives of Ophthalmology* 1998;116:653-658.
 12. Packer L, Roy S. Alpha lipoic acid:a metabolic antioxidant and potential redox modulator of transcription. *Adv Pharmacol*, 1997;38:79-101.
 13. Person HJ, Yu Z. Prevention of oxidant-induced cell death by lysosomotropic iron chelators. *Free Radic Biol Med*, 2003 May 15;34(10):1295-305.
 14. Ehrlich R, Weinberger D, Priel E, Axer-Siegel R. Outcome of Avastin injection in patients with age-related macular degeneration and low visual acuity. *Retina* 2008; 28 (9): 1302-7.
 15. Moini H, Packer L. Antioxidant and prooxidant activities of alpha lipoic acid and dihydrolipoic acid. *Toxicol Appl Pharmacol*, 2002 July 1;182(1):84-90.
 16. Erdem U, Bayraktar MZ, Uysal J. Antioxidant therapy of age related macular degeneration. *J Retina-Vitreus* 2004; 12(2):108-111.
 17. Sparrow JR, Boulton M. RPE lipofuscin and its role in retinal pathobiology. *Exp Eye Res*, 2005 May;80(5):595-606.
 18. Chiu CJ, Seddon JM, Taylor A. Antioxidant supplements and age-related macular degeneration. *Medscape Ophtalmology* 2006; 7(1):236-242.
 19. Newsome DA, Swartz M, Leone NC, Elston RC and Miller E. Oral zinc in the pathogenesis of age-related macular degeneration. *Survey Ophthalmology* 2000;45:115-134.
 20. Sun YD, Dong YD, Fan R, Zhai LL, Bai YL, Jia LH. Effect of alpha lipoic acid supplementation on serum lipids and antioxidative ability in patients with age-related macular degeneration. *Ann Nutr Metab*, 2012 June 1;60 (4):293-297.
 21. Wilcox CS. Effects of tempol and redox-cycling nitroxides in models of oxidative stress". *Pharmacol. Ther.* 2010 May; 126 (2): 119-45.
 22. Volobouva LA, Liu J, Ames BN, Miller SS.(R). Alpha lipoic acid protects retinal pigment epithelial cells from oxidative damage. *IOVS*, 2005 Nov;46(11):4302-10.
 23. Mc Carty MF. The putative therapeutic value of high-dose selenium in proliferative retinopathy may reflect down-regulation of VGF production by the hypoxic retina. *Exp Eye Res*, May 2009; 84(4):612-623.
 24. www.duncaneye.com
 25. www.goodhopeeyeclinic.org.com

SENILE MACULAR DEGENERATION AND ALPHA LIPOIC ACID

Pavljašević Suzana¹, Sefić-Kasumović Sanja², Bejtić-Muhović Jasna³

¹Clinic of Ophthalmology Health Center Tuzla, B&H

²Private eye clinic "Sefic" Sarajevo, B&H

³General Hospital "Dr. Abdulah Nakas" Sarajevo, B&H

original scientific paper

Summary

Senile macular degeneration or age-related macular degeneration (AMD) is disease with bad prognosis considering the therapy. Aim of this work was estimated visual acuity, as therapy treatment predict parameter of alpha lipoic acid, in patients with age-related macular degeneration. Patients and methods: in this study 38 patients with this disease, were controlled in period from 2010 to 2012 in Eye Policlinic Public Health Center Tuzla and were treated with alpha lipoic acid for one year. Visual acuity was determined in the beginning and one year after (with or without corrections). Alpha lipoic acid was taken once a day in dosis of 300 mg in one year period of time. Results: Gender-females 63,2%, males 36,8% with age-average 67,92 years (51-81 years). Disease was in right eye in 44,7% in left eye 31,6% and in both eyes 23,7% . Visual acuity was determined with Snellen's tablet in 6 m distance and in the beginning of study was 0,31 and in the end of study was 0,36 ($\chi^2=0,03$ df=9-10 with asymptomatic significancy). Results are similar with results of other authors for last ten years studies according to patient's age and gender. Conclusion: Alpha lipoic acid could be recommended in age-related macular degeneration therapy as mono or combined therapy but should be taken for years.

Key words: age-related macular degeneration, alpha lipic acid, visual acuity.