

Istraživanje utjecaja helacijskog efekta na humani dentin

Dinko Blažić, Zoran Azinović, Marjan Tudja

Zavod za dentalnu patologiju
Stomatološkog fakulteta, Zagreb

Ro Centar za istraživanje i razvoj Chromos, Zagreb

Sažetak

Uvodno se govori o helacijskom fenomenu i njegovoj primjeni u endodontskoj terapiji. Autori su htjeli ustanoviti, služeći se elektronskom mikroskopijom, strukturne promjene u području cirkumpulpnog dentina i na mikrofotografijama potvrditi razlike u reljefu površine dentina kad je bilo provedeno ručno, mehaničko kemijsko i dodatno ispiranje korijenskog kanala. Detaljno je bilo promatrano 32 uzorka i ustanovljeno je da helator izaziva velike promjene u izgledu cirkumpulpnog dentina. Širenje korijenskog kanala samo ručnim instrumentima ne zadovoljava postulat temeljitog čišćenja endodontskog prostora, dok mehaničko kemijska obrada (raširivač + helator), te naizmjenično ispiranje s 3% otopinom vodikova superoksida i destiliranom vodom daje bolje rezultate. Budući da je na taj način odstranjen omekšani cirkumpulpni dentina povećana je mogućnost permeabilnosti dentina za farmaka, a korijenski kanal je bolje pripremljen za apturaciju.

Ključne riječi: cirkumpulpni dentin, helator

UVOD

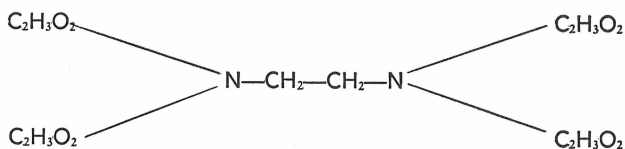
Suvremena endodontska terapija zahtjeva potpuno mehaničko kemijsko širenje i čišćenje korijenskog kanala. Taj postupak biomehaničke instrumentacije korijenskog kanala je osnovni postulat za konačan uspjeh endodontske terapije.

Budući da se u kliničkom radu prilikom mehaničkog širenja korijenskog kanala susreću različite poteškoće zbog morfoloških aberacija, odnosno zbog sekundarnih odlaganja dentinskog tkiva upotrebljavaju se različiti kemijski agensi. Ti agensi imaju svrhu da svojim demineralizacijskim djelovanjem olakšaju mehaničko širenje korijenskog kanala.

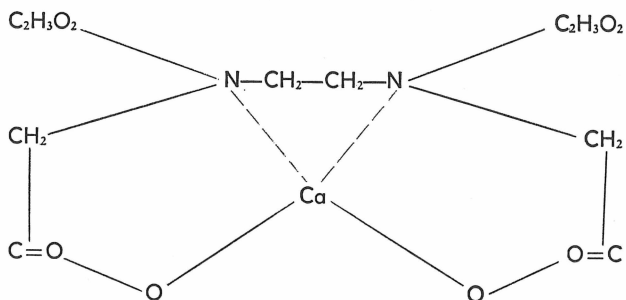
U ovom radu ograničit ćemo se na prikaz helacijskog efekta, njegovih osobitosti i prikazati vlastita opažanja.

U posljednje vrijeme najčešće upotrebljavani helacijski agens u endodontskoj terapiji prilikom širenja korijenskih kanala je etilendiamintetraoctena kiselina.

Taj kemijski spoj ima heterociklični prsten sadrži četiri skupine octene kiseline vezane uz etilendiamin prema strukturnoj formuli:



Taj spoj stvara s kalcijevim ionima kompleksni spoj, kalcijev helat prema formuli Abingtona (citata prema Nygaard Ostby¹):



Soli te kiseline mogu se također primjenjivati u svrhu demineralizacije dentinskog tkiva. Tim helacijskim efektom mijenjaju se osobine i omekšava se dentinsko tkivo. Nakon što helator omekša dentin stvarajući kalcijeve helate ubrzava se biomehanička obrada endodontskog prostora. Mjerenja Knoopovim indikatorom provedena još 1963. godine su to potvrdila (Patterson²).

Prema Nygaard Ostby-u kraticom EDTA se označuje 15% otopina etilendiamintetraoctene kiseline koja ima pH 7,3 a priprema se na ovaj način: dinatrijeva sol EDTA 17,0 gm, destilirana voda 100 ml i 5N natrijeva hidroksida 9,5 ml.

Fehr i Nygaard Ostby³ su preporučili da se natrijevom etilendiamintetraacetatu doda 0,84 gm kvarternog amonijevog bromida (cetrimid) što se označuje kraticom kao EDTAC. Cetrimid smanjuje površinsku napetost i povećava kapacitet penetracije otopine. Preporuča se da EDTAC ostane u korijenskom kanalu 10–15 minuta. Međutim, bolji se rezultati postižu ako se otopina mijenja svake tri minute (Weinreb i Meier⁴). Ustanovljeno je da djelovanje EDTA prestaje kad se postigne ravnoteža s kalcijevim ionima u dentinu i da EDTA omekšava dentin u dubinu od 20–30 mikrometara za pet minuta. Seidberg i Schilder⁵ tvrde da vrijeme djelovanja EDTA traje sedam sati.

Budući da su korijenski kanali, kad se pristupi endodontskoj terapiji inficirani mikroorganizmima, biomehanička obrada korijenskog kanala pored ostalog treba omogućiti permeabilnost dentinskog tkiva za određena farmakodinamika. Time se poboljšava učinak dezinfekcijskih medikamenata apliciranih u endodontski prostor (Grossman⁶, Shovelton⁷).

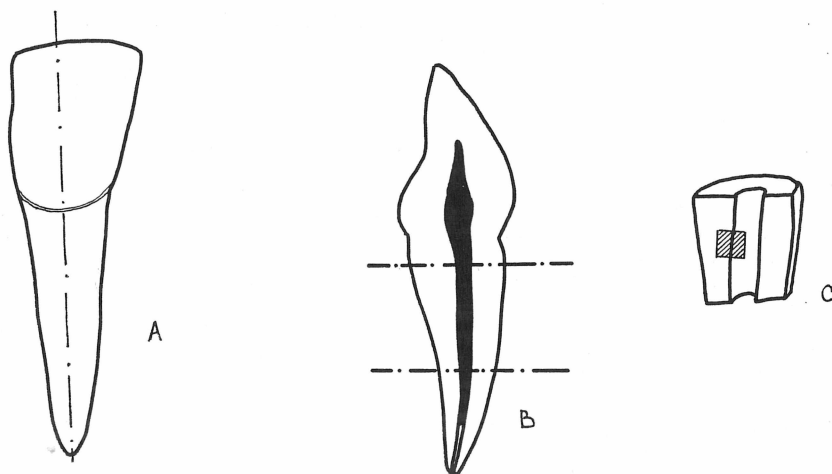
Na tržištu se danas nudi cijeli niz preparata: Helator, EDTA, EDTAC, Largal ultra, Calcinase, R-C Prep, itd.

U ovom radu htjeli smo in vitro ustanoviti efekat helacijskog agensa na cirkumpulpni dentin. Služeći se refleksijom elektronskom mikroskopijom i na temelju mikrofotografija htjeli smo ustanoviti:

1. Da li nastaju strukturne promjene na zidovima korijenskih kanala?
2. Budući je scanning elektronskim mikroskopom omogućena stereoskopska interpretacija, htjeli smo ustanoviti komparativnim postupkom uzoraka na mikrofotografijama da li postoji razlika helacijskog efekta na humani dentin kad su uvjeti rada različiti, i to:
 - a) samo ručna obrada korijenskog kanala
 - b) mehaničko kemijska obrada
 - c) mehaničko kemijska obrada uz dodatno ispiranje korijenskog kanala.

MATERIJAL I METODA RADA

Za istraživanje upotrijebili smo gornje sjekutiće koji su bili ekstrahirani zbog parodontološkog nalaza i nisu bili pogodni za liječenje. Pacijenti su bili stari između 40 i 50 godina, a istraživanje je provedeno na 12 zuba. Nakon trepanacije pulpne komorice svakom je zubu standardnim uzlaznim postupkom očišćen endodontski prostor (Njemirovskij⁸). Zatim se je nakon ureza dijamantnim kolutom na incizalnom rubu krune, dlijetom zub uzdužno raskolio. Slika 1A. Šest uzdužno presječenih korijena su bili određeni kao kontrolna skupina. Ta skupina zubi je bila potrebna za početak istraživanja i kompariranje rezultata u daljnjem eksperimentu. Preostalih osamnaest uzdužnih polovica zuba su bile podvrgnute daljnjem istraživanju. Načinjeni su rezovi dijamantnim kolutićem montiranim na vrtačci i dobiveni su uzorci u obliku potkovice, odnosno polusekcije zuba debljine između 5 i 10 milimetara. Slika 1 B i C.



Slika 1. Shematski prikaz rada na zubu
A) longitudinalni rez, B) poprečni rez, C) polusekcija zuba

Lijeve polovice, odnosno njihov cirkumpulzni dentin su bile izložene dodatnom djelovanju helacijskog agensa.* Helator je bio apliciran plastičnom pipetom u trajanju od pet minuta.

Treća skupina uzoraka su bile desne polovice korijena zuba. One su nakon gore spomenutog standardnog postupka, podvrgnute još i dodatnoj biomehaničko kemijskoj obradi. Tu se je naime, uz naizmjenično apliciranje 3% otopine vodikova superoksida i helacijskog agensa, nakon obrade korijenskim raširivačima endodontski prostor temeljito ispirao destiliranom vodom.

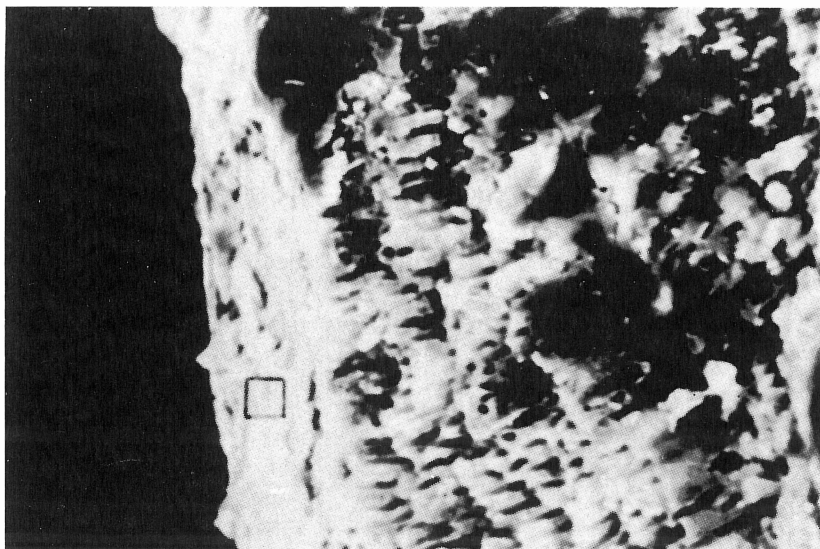
Prema tome, ukupno smo imali 24 polovice korijena zuba, odnosno 32 polusekcije, koje smo radi selekcije rezultata i tipičnih mjesta, najprije promatrali binokularnim mikroskopom kod povećanja od oko 20 ×. Željeli smo ustanoviti učinak mehaničkog, odnosno mehaničko kemijskog djelovanja.

Scanning elektronskim mikroskopom ukupno je promatrano 32 preparata. Preparati su fiksirani na nosače, napareni zlatom u zrakopraznom prostoru i promatrani kod povećanja od oko 500 do 1000 ×. Radi detaljne ocjene rezultata načinjeni su mikrofotografski snimci 17 uzoraka.

Eksperimentalni dio elektronskog istraživanja izvršen je u Centru za istraživanje i razvoj, RO Chromos Zagreb.

REZULTATI I RASPRAVA


Nakon što smo 32 uzorka detaljno promatrali bili su izabrani najtipičniji, koje ovdje prikazujemo.



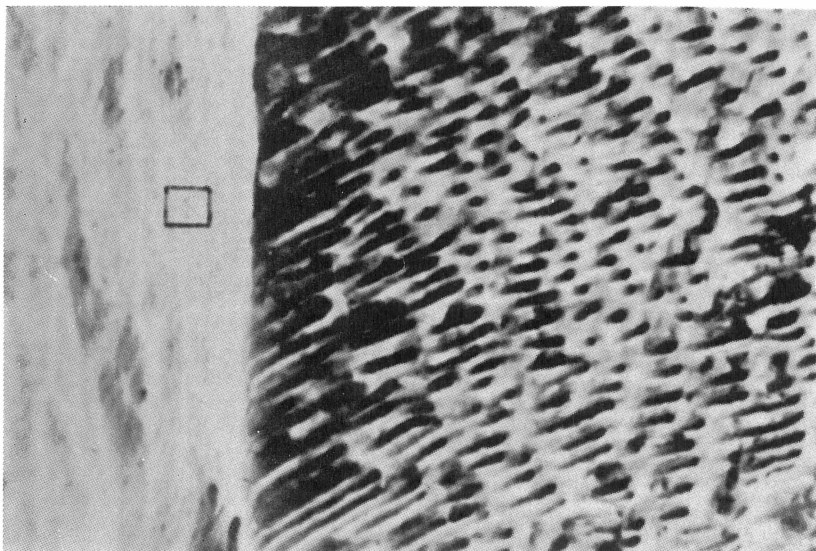
Slika 2. Longitudinalni presjek zuba. Dentinska supstancija i cirkumpulzni dentin, povećanje 500 ×

* CALCINASE, Lege artis

Kod povećanja od oko $500\times$, slika 2, na longitudinalnom presjeku zuba vidljive su dvije morfološki različite strukture. Veći dio mikrofotografije ima pravilan izgled – dentinska supstancija s tubularnim sistemom, a razlikuje se peritubularni od intertubularnog dentina.



Slika 3. Dio uzorka sa slike 2, povećanje $1000\times$



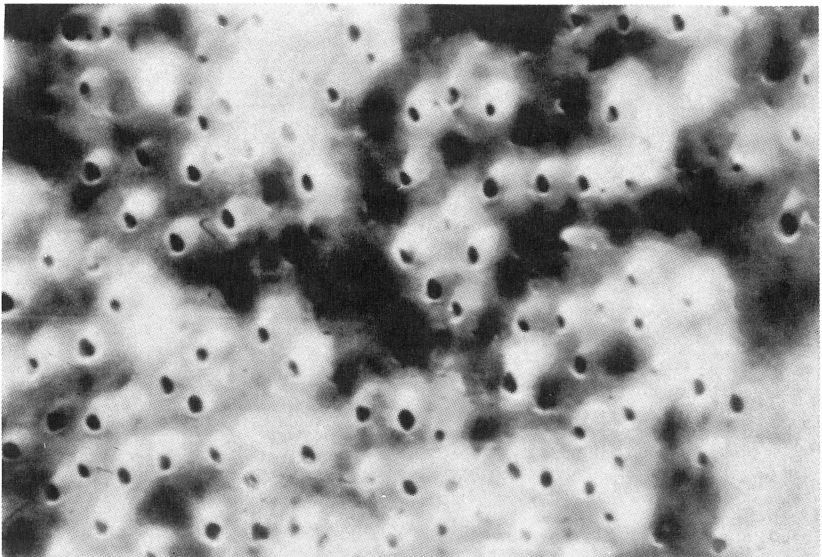
Slika 4. Polusekcija zuba, provedena mehaničko kemijska instrumentacija, povećanje $500\times$

Prema lumenu primjećuje se masa mineraliziranog tkiva bez jače izraženih strukturnih osobina. Ne primjećuje se tubularni sistem, radi se naime o sloju cirkumpulpnog dentina u kojem se ne mogu točnije diferencirati pojedinosti.

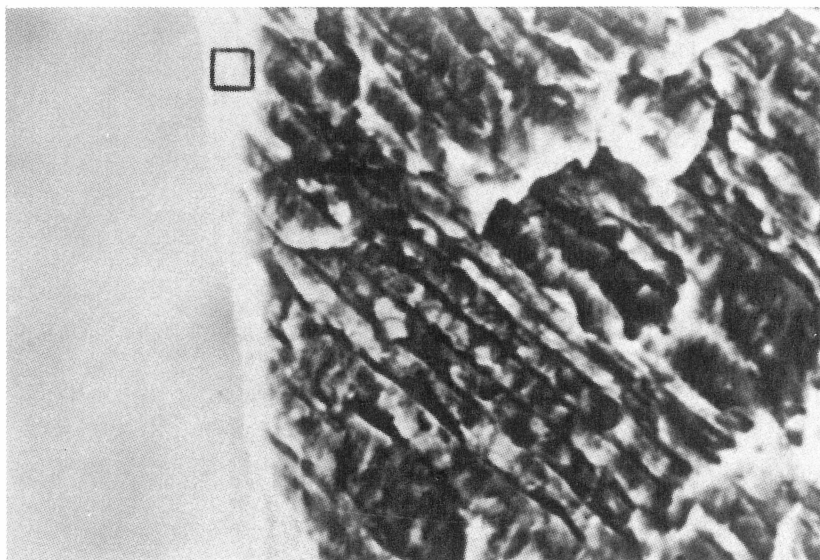
Veće povećanje cirkumpulpnog dentina, označenog kvadratićem na slici 2, pokazuje uzdužne brazde, posljedice ručne obrade pulpekstraktorom i proširivačem. Ulaz u tubularni sistem nije vidljiv.

Na slici 4, koji je dio polusekcije zuba, na kojoj je bila provedena mehaničko kemijska instrumentacija kanala raširivačima i dodatna primjena helatora, vide se dvije morfološki različite površine. Desno su vidljivi dentinski tubulusi koji su uzdužno presječeni. Zbog valovitog toka, poniranja i uzdizanja kanalikularnog sistema dentinskog tkiva, nastao je takav površinski reljef. Lijevo na slici, pri povećanju od oko $500\times$ vidi se površina u drugoj dimenziji – taj dio odgovara lumenu endodontskog prostora i opazaju se otvori u dentinske tubuluse.

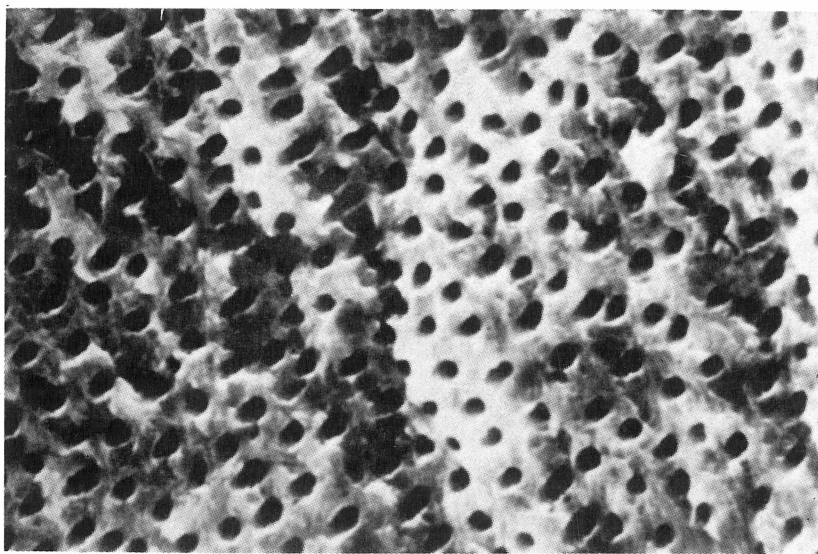
Slika 5, pri povećanju od oko $1000\times$, prikazuje predio označen kvadratićem na slici 4. Površina uzorka je nešto zamućena, ali se može primjetiti veliki broj otvora. Može se reći da je ovo odraz djelovanja kemijskog, odnosno helacijskog agensa na cirkumpulpnu dentinsku supstanciju. Ulazi u dentinske tubuluse nisu dobro prikazani, ima se dojam da ih nešto prekriva, ulazi su maskirani što je po svoj prilici rezultat kompleksnog sloja kalcijevog helata. Cijela površina izgleda podebljana i nabubrena..



Slika 5. Dio uzorka sa slike 4, povećanje $1000\times$



Slika 6. Provedena biomehanička hemijska obrada i irigacija s 3% vodikovim superoksidom i destiliranom vodom, 500 ×



Slika 7. Dio preparata sa slike 6, povećanje 1000 ×

Na slici 6 je vidljiva polusekcija zuba na kojem je bila provedena biomehaničko kemijska obrada korijenskog kanala, a površina cirkumpulpnog dentina čišćena s naizmjeničnom aplikacijom 3% otopinom vodikova superoksida i helacijskog

agensa. Veći dio slike zauzima dentinska supstancija s koso presječenim tubulama. Prema lumenu postoji tanak sloj cirkumpulpnog dentina. Povećanje 500 X.

Na slici 7 vidi se površina cirkumpulpnog dentina sa slike 6, označena kvadratićem. Povećanje oko 1000 X. Površina uzorka je glatka, otvori dentinskih tubula su oštro ograničeni, a nakon daljnje naizmjenične irigacije i mehaničkog čišćenja, površina nema nikakvog precipitata. Organski ostaci nisu prisutni. Na slici se može vidjeti da je promjer otvora u dentinske tubulose veći i mjestimično helikoidalnog izgleda. Naši nalazi su u skladu s rezultatima objavljenim u literaturi u posljednje vrijeme (Pecchioni⁹, Goldberg¹⁰, Baker¹¹).

ZAKLJUČAK

Iz prikazanih rezultata i rasprave može se zaključiti:

1. Helatori izazivaju velike varijacije u izgledu cirkumpulpnog dentina. Nastaje kompleksion između kalcija dentinskog tkiva i helatora, pa su otvori u dentinske tubulose maskirani.
2. Ručnom obradom korijenskih kanala odstranjuje se dio cirkumpulpnog dentina, ali ulazi u tubularni sistem dentina su slabo pristupačni.
3. Biomehanička i kemijska obrada korijenskih kanala s helatorom ima određene efekte, ali ona ne može zadovoljiti sve zahtjeve kliničara.
4. Dodatno temeljito ispiranje s 3% vodikovim superoksidom i destiliranom vodom omogućava efikasniju obradu endodontskog prostora. Ovakav nalaz po našem mišljenju može imati nekoliko značenja: a) eliminirani su ostaci omekšanog kalcijeva helata s površine, b) omogućena je bolja permeabilnost dezinficijentnog sredstva, i c) prilikom opturacije korijenskog kanala osigurano je bolje hermetičko zatvaranje.

Literatura

1. NYGAARD OSTBY, B.: Chelation in root canal therapy Ethylenediaminetetraacetic acid for cleaning and widening of root canals, *Odont. Tids.*, 65:3, 1957.
2. PATTERSON, S. S.: In vivo and in vitro studies of the effect of the disodium salt of ethylenediamine tetraacetate on human dentin and its endodontic implications, *Oral Surg.*, 16:83, 1963.
3. FEHR, F., NYGAARD OSTBY, B.: Effect of EDTAC and sulfuric acid on root canal dentin, *Oral Surg.*, 16:199, 1963.
4. WEINREB, M. M., MEIER, E.: The relative efficiency of EDTA, sulfuric acid, and mechanical instrumentation in the enlargement of root canals, *Oral Surg.*, 19:247, 1965.
5. SEIDBERG, B. H., SCHILDER, H.: An evaluation of EDTA in endodontics, *Oral Surg.*, 37:609, 1974.
6. GROSSMAN, L. L.: *Endodontic practice*, Lea-Febiger Philadelphia, 1978.
7. SHOVELTON, D. S.: The presence and distribution of microorganisms within nonvital teeth, *Br. Dent J.*, 117:101, 1964.
8. NJEMIROVSKIJ, Z.: *Endodoncija*, SNL, Zagreb 1979.
9. PECCHIONI, A.: *Die Wurzelkanalbehandlung*, Quintessenz Verlags-GmbH, Berlin 1982.
10. GOLDBERG, F., ABRAMOVICH, A.: Analysis of the effect of EDTAC on the dentinal walls of the root canal, *J. Endod.*, 3:101, 1977.
11. BAKER, N. A., i sur.: Scanning electron microscopic study of the efficacy of various irrigating solutions, *J. Endod.*, 1:127, 1975.

THE INFLUENCE OF CHELATING EFFECT ON HUMAN DENTIN

Summary

A short presentation is made, by way of introduction, of the chelating phenomenon and its application in endodontic therapy. The objective of the study was to detect, using scanning electron microscopy, structural changes in the circumpulpar dentin and to ascertain the differences in the reliefs of dentin surfaces in microphotographs following manual treatment and following mechanico-chemical treatment and additional rinsing of the root canal. A detailed examination of 32 samples revealed that the chelating agent had elicited marked changes in the appearance of circumpulpar dentin. Enlargement of the root canal by manual instruments alone does not afford a thorough cleaning of the endodontic space, while mechanico-chemical treatment (reamer plus chelating agent) and alternating rinsing with a 3% solution of hydrogen peroxide and distilled water gives good results. Since in this way the softened circumpulpar dentin is removed, dentin becomes more permeable to drugs and the root canal is better prepared for obturation.

Key words: circumpulpar dentin, chelating agent