

Bijeli spužvasti nevus

Vanja Vučićević-Boras¹
Ana Cekić-Arambašin¹
Andrija Bošnjak²

¹Zavod za oralnu medicinu
Stomatološkog fakulteta
Sveučilišta u Zagrebu
²Zavod za parodontologiju
Stomatološkog fakulteta
Sveučilišta u Zagrebu

Sažetak

Opisan je slučaj 45-godišnje žene koja obostrano na obraznoj sluznici ima bijele hiperkeratotične promjene. Anamnestički podaci, klinički nalaz te biopsijski nalaz u usnoj šupljini upućuju na dijagnozu bijelog spužvastog nevusa.

Ključne riječi: *bijeli spužvasti nevus.*

Acta Stomat Croat
2001; 287-289

PRIKAZ SLUČAJA
Primljeno: 19. prosinca 2000.

Adresa za dopisivanje:

Mr. sc. Vanja Vučićević-Boras
Zavod za oralnu medicinu
Stomatološki fakultet
Gundulićeva 5, 10000 Zagreb
tel: 4802-124
fax: 4802 159
email: vvboras@hotmail.com

Uvod

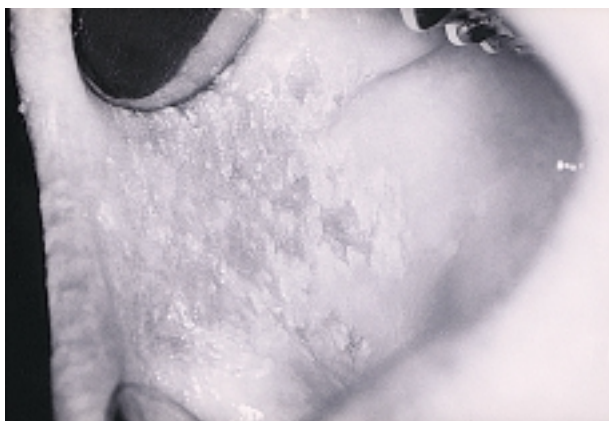Bijeli spužvasti nevus neuobičajena je autosomna dominantna bolest koja je karakterizirana nalazom benignih bijelih spužvastih plakova (oralna leukokeratoza). Lezije najčešće postoje na obraznoj sluznici, ali isto tako mogu nastati i na ostalim nekeratiniziranim sluznicama (1). Histološki nalaz uključuje zadebljanje i vakuolizaciju spinoznoga sloja, opsežnu hiperparakeratozu i akantozu koja može rezultirati zadebljanjem od četrdesetak slojeva. Stanice stratum granulosum i spinosum očito su otečene i akantotične. Povremeno se mogu naći abnormalne mitotičke promjene i minimalni znakovi diskeratoze u bazalnom sloju stanica. Bazalna membrana očuvana i zubi pile su dugi i tanki. Vezivno tkivo uglavnom nije upaljeno ili postoji blaga upala (2).

Promjene su najčešće u usnoj šupljini, ali mogu nastati i na vaginalnoj i analnoj sluznici, te na sluznici penisa. Ne postoji predispozicija prema spolu, i većina opisanih slučajeva nađena je u pripadnika bijele rase. Promjena se može otkriti u djetinjstvu, ali često ostaje neprepoznata do adolescencije, ili pak do odrasle dobi. Lezije su asimptomatske i otkrivaju se slučajno. Zahvaćena sluznica je bijela ili siva, zadebljana, naborana i spužvasta. Trenje zbog žvakanja može oguliti površinski keratotični sloj, ostavljajući zone "oguljena" epitela. Nema dokaza o tome da te lezije prelaze u displastične promjene ili pokazuju predispoziciju za razvoj karcinoma. Lezije se u djece najprije dijagnosticiraju kao kandidijaza i prava naravnost otkrije se tek pošto liječenje antimikoticima ne bude uspješno. U literaturi je bijeli spužvasti nevus poznat kao i Cannonova bolest, bijeli gingivostomatitis te ekfolijativni leukoedem (3,4).

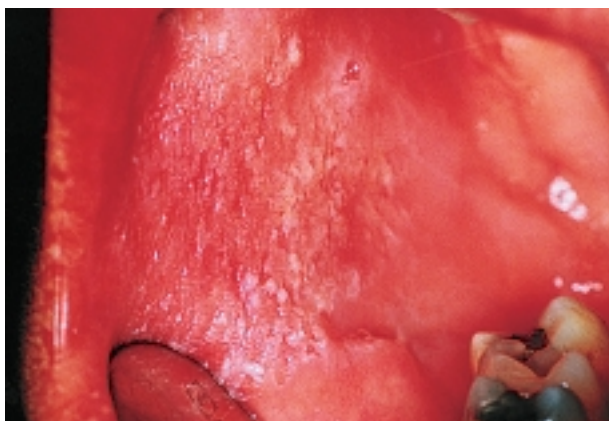
Prikaz slučaja

Bolesnica MM (45) upućena je na Zavod za oralnu medicinu zbog bijelih promjena obostrano na sluznici obraza. Anamnestički podatci ne upućuju na postojanje sustavne bolesti, niti bolesnica uzima lijekove. Nalazi kompletne krvne slike, željeza, TIBC, UIBC, jetrenih enzima (AST, ALT, GGT), triglicerida, kolesterola, uree i kreatinina unutar su normalnih raspona zadanih za opću populaciju.

Klinički nalaz u usnoj šupljini pokazuje bijela hiperkeratotična područja s djelomičnim ekfolijacijama te s blagim eritemom u podlozi navedenih promjena koje se nalaze obostrano na bukalnoj sluznici, veličine 3x3 cm.



Slika 1. *Bijeli spužvasti nevus na obraznoj sluznici*
Figure 1. *White sponge nevus on the buccal mucosa*



Slika 2. *Bijeli spužvasti nevus - histološka slika*
Figure 2. *White sponge nevus - a histological picture*

Nalaz kulture na *Candidu albicans* nakon uzimanja ubriska štapićem od vate i nasađivanjem na podlogu od Saboraudova agra te pohranjivanjem u inkubator na 37°C tijekom sljedećih 48 sati pokazao se je negativnim. Patohistološki nalaz pokazao je zadebljali i parakeratotični epitel, sa znakovitim oticanjem i vakuolizacijom u površinskim područjima.

Bolesnica nije čela da ima štetnu naviku grizenja sluznice obraza.

Zanimljiv anamnestički podatak je i da bolesnica kei ima iste promjene u usnoj šupljini. U naše bolesnice ostale sluznice, kao što je vaginalna i analna, nisu pokazivale nikakve patološke promjene.

Rasprava

Bijeli spužvasti nevus nasljedna je bolest koja je gotovo uvijek ograničena na usnu šupljinu i postoji već pri rođenju ili se javlja u ranoj mladosti. Pojavljuje se u obliku bijelih ili sivih zadebljanja ili nabora sluznice koja djeluje kao da je otečena. Kada rastegnemo lezije, one se ne stanjuju kao npr. kod leukoedema. Kliničke promjene imaju često svi članovi obitelji, što je u skladu i s našim nalazom. Diferencijalno dijagnostički dolazi u obzir i grizenje obrazne sluznice, no to naša bolesnica nije čela. Isto je tako i nalaz kandidijaze negativan.

Ako ne postoje promjene na noktima i palmo-plantarna hiperkeratoza, može se isključiti sumnja na pachyionychiju congenitu koja u usnoj šupljini izgleda poput bijeloga spužvastog nevusa. Diferencijalno-dijagnostički dolazi u obzir i hereditarna benigna intraepitelna diskeratoza, odnosno Witkor von Sallman sindrom, ali se bolest razlikuje od bijeloga spužvastog nevusa i histološki i citološki u smislu posebne intraepitelne diskeratoze koja se javlja zajedno s akantozom i vakuolizacijom stratum spinosum. U ovom sindromu isto su tako postojeće fotofobija i sljepoća zbog stvaranja plakova i ožiljaka.

Ne treba smetnuti s uma da takve promjene mogu postojati i kod palmoplantarne hiperkeratoze, koja je karakterizirana s hiperkeratozom gingive, te onom dlanova i tabana, nastankom ezofagealnih karcinoma i pojavom leukoplakije u usnoj šupljini.

I opekotine, bilo uzrokovane kemijskim ili toplinskim čimbenicima, posebice pušenje kao i lichen ruber planus te leukoplakia, mogu izgledati poput bijeloga spužvastog nevusa (7,8).

Novije studije pokazuju da dvije mutacije na K13 dovode do pojave bijeloga spužvastog nevusa. Tranzicija gena T u C ustanovljena je u jednoj obitelji i ona dovodi do promjene leucina 115 u prolin. U drugoj obitelji slična promjena tranzicije T u C nađena je u kodonu 108 i dovodi do promjene metionina u treonin (1).

Iako je bijeli spužvasti nevus benignan i asimptomatski, te ne zahtjeva liječenje, u literaturi je opisana primjena tetraciklina topikalno koja dovodi do smanjenja lezija. Navedenim istraživanjem potvrđena je hipoteza da mikroflora može stimulirati nastanak hiperkeratoze (9,10).

Potrebno je napomenuti da je ispravno postavljena dijagnoza bijeloga spužvastog nevusa važna pri diferencijalnoj dijagnostici drugih "bijelih" lezija u usnoj šupljini koje mogu maligno alterirati.

Literatura

1. RUGG EL, MAGEE GJ, WILSON NJ, BRANDRUP F, HAMBURGER J, LANE EB. Identification of two novel mutations in keratin 13 as the cause of white sponge nevus. *Oral Dis* 1999; 5: 321-4.
2. ALOI FG, MOLINERO A. White sponge nevus with epidermolytic changes. *Dermatologica* 1988; 177: 323-6.
3. LYNCH MA, BRIGHTMAN VI, GREENBERG MS. *Burket's Oral medicine; diagnosis and treatment*. Philadelphia, 9 th edition. JB. Lippincott Company 1994; 78: 262-3.
4. MILLER CS, CRAIG RM. White corrugated mucosa. *J Am Dent Assoc* 1988; 117: 345-6.
5. BORK K, HOEDE N, KORTING GW, BURGDORF WHC, YOUNG SK. *Diseases of the oral mucosa and the lips*. Philadelphia: WB Saunders Co. Ltd. 1996: 274-5, 322.
6. JONES JH, MASON DK. *Oral manifestations of systemic disease*. London: WB Saunders Co. Ltd. 1980: 351-4.
7. DANIELE E, FLORENA AM, MARGIOTTA V, MANESCHI M, VALLONE N, GUARINO S, GERACI P. Nevo bianco spugnoso; studio immunostochimico ed ultrastrutturale di un caso familiare a presentazione oro-genitale. *Minerva Stomatol* 1988; 37: 981-90.
8. FRITHIOF L, BANOCZY J. White sponge nevus (leukoedema exfoliativum mucosae oris): ultrastructural observations. *Oral Surg* 1976; 41: 607-22.
9. MCDONAGH AJ, GAWKRODGER DJ, WALKER AE. White sponge nevus successfully treated with topical tetracycline. *Clin Exp Dermatol* 1990; 15: 152-3.
10. RUGG EL, MCLEAN WHI, ALLISON WE et al. A mutation in the mucosal keratin K4 is associated with oral white sponge nevus. *Nature Genet* 1995; 11: 450-2.