

Elektronsko-mikroskopsko ispitivanje akcesornih otvora na vršku korijena humanih zuba

Tonči Staničić, Marijan Tudja

Zavod za dentalnu patologiju Stomatološkog fakulteta, Zagreb
RO Centar za istraživanje i razvoj Chromos, Zagreb

Primljeno 3. 9. 1985.

Sažetak

Akcesorni kanalići daju korijenskom kanalu obilježje vrlo složene morfološko-anatomske dijela zuba. U istraživanju smo koristili apekse humanih jednokorijenskih zuba izvađenih iz ortodontskih i paradontoloških razloga. Nakon fiksacije 10%-tnim formalinom, čišćenja 5%-tnim natrijevim hipokloritom i dehidracije alkoholom, uzorci su napareni zlatom i promatrani elektronskim mikroskopom. Rezultati pokazuju da su akcesorni kanalići u apikalnoj regiji korijena zuba pravilo, a ne izuzetak. Redovito se mogu zapaziti 3 do 4 veća otvora promjera od 100 do 250 μm i veliki broj manjih otvora promjera od 10 do 60 μm . Dio manjih otvora je pokazivao znakove zatvaranja cementnom supstancijom. Akcesorni kanalići poboljšavaju opskrbu krvlju zdravog zuba, ali kod oboljenja pulpe i endodontskog liječenja mogu biti dodatni problem, komplicirati liječenje i učestvovati u njegovom neuspjehu.

Ključne riječi akcesorni kanalići, apeks

Prilično rasprostranjenom i pojednostavljenom kliničkom shvaćanju korijenskog kanala kao kontinuirane cijevi s otvorom na vršku korijena, treba suprotstaviti sliku složene morfološko-anatomske strukture, razvedene brojnim lateralnim i akcesornim kanalićima.

Za akcesorne se kanaliće zna odavno, postoji i prilično opsežna literatura, ali ni do danas nije rasvijetljen njihov stvarni značaj. Nejasno je da li su oni razvojna pogreška ili prirodno rješenje za poboljšanje opskrbe pulpe krvlju. Međutim, još veću nepoznanicu čine reparacijski mehanizmi u akcesornim kanalićima nakon endodontskog liječenja. O tome postoji samo jedna studija, i to na animalnom materijalu (Fujita i sur., 1981). Akcesorni se kanalići mogu naći cijelom dužinom korijena, ali su najbrojniji na njegovom vršku. Također se mogu naći u račvištima višekorijenskih zuba, što je pobu-

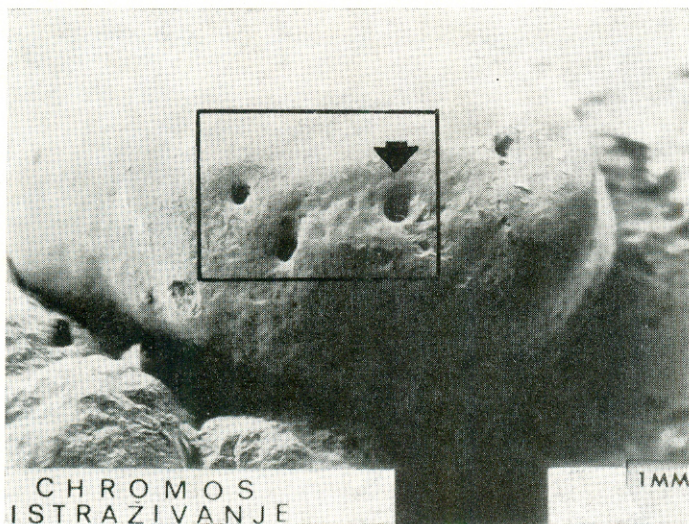
dilo pažnju paradontologa koji im pridaju određenu ulogu u nastanku parodontnih patoza u tom području, pa se i najveći broj novijih istraživanja i odnosi na taj lokalitet akcesorskih kanalića.

Nastanak akcesornih kanalića se tumači prekidom kontinuiteta Hertwigove ovojnice u vrijeme formiranja, ali prije razvoja dentina. Kroz te pukotine prodiru krvne žile i kapilare, praćene živcima i vezivnim tkivom. Na tim se mjestima ne razvija dentin jer ne dolazi do diferencijacije odontoblasta.

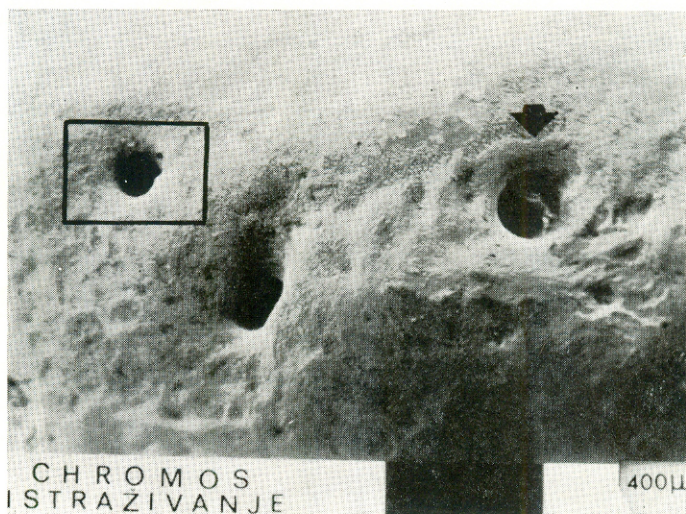
Dosadašnjim različitim načinima prikazivanja akcesornih kanalića, kao što su odljevi u metalu i gumastim materijalima, bojenje indijskim modrilom, stereomikroskopiranje, pridružujemo naša ispitivanja tehnikom refleksijske elektronske mikroskopije.

MATERIJAL I METODE RADA

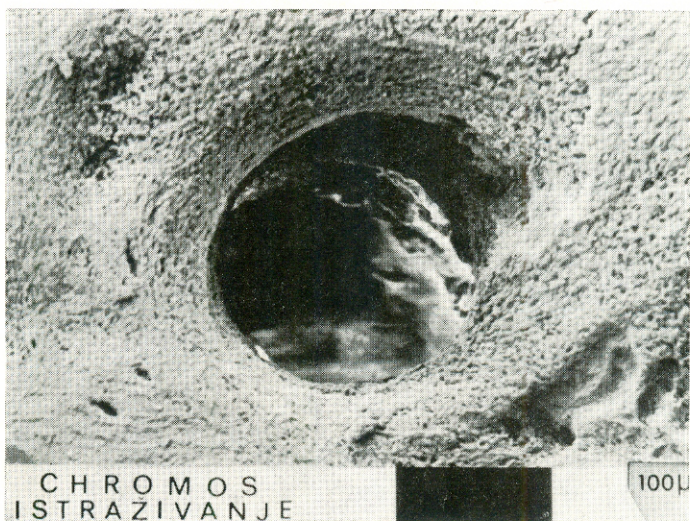
Za ispitivanje je korišteno 17 humanih jednokorijenskih zuba bez upalnih i resorptivnih vidljivih apikalnih promjena, izvađeni iz ortodontskih i parodontoloških razloga. Neposredno po ekstrakciji zuba, dijamantnim tijelom su odrezani vrhovi korijenova i pohranjeni u 10%tni formalin radi fiksacije tkiva na 3 tjedna. Zatim su uzorci isprani mlazom tekuće vode i stavljeni u 5%-tni natrijev hipoklorit kako bi se odstranilo organske ostatke s površine. Nakon ponovnog ispiranja tekućom vodom, dehidrirani su prenošenjem kroz različite koncentracije etilnog alkohola. Tako priređeni uzorci su bili fiksirani na nosače i napareni u aparatu tipa S 150 Sputter Coater-Edwards u vakumu 10^{-1} TORR-a, čistim zlatom 10–50 Angstrema debljine. Uzorci su zatim promatrani tehnikom refleksijske elektronske mikroskopije aparatom Stereoscan Cambridge 600 i fotografirani.




Slika 1. Vršak korijena snimljen odozgo; otvor glavnog kanala označen strelicom (Povećanje 20 ×)



Slika 2. Uokvireni dio sl. 1 povećan 50 ×, pokazuje pored glavnog i dva velika aksesorna otvora.



Slika 3. Vanjski otvor glavnog kanala (Povećanje 200 ×)



Slika 4. Uokvireni dio sl. 2, koji prikazuje otvor velikog akcesornog kanala (Povećanje 200 ×).

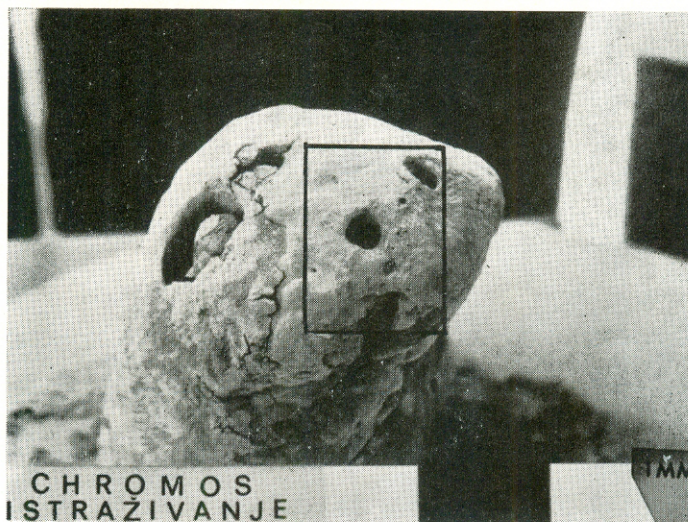
REZULTATI

Pretragom uzoraka je utvrđeno postojanje velikog broja izlaznih otvora akcesornih kanalića na vanjskoj površini apeksa korijena. Redovito se pored glavnog apesnog otvora korijenskog kanala zapaža 3–4, a ponekad i više većih otvora i jako veliki broj manjih otvora. Varijacije njihovog broja, oblika i položaja su toliko različite, pa se slobodno može govoriti o potpunoj jedinstvenosti svakog pojedinog zuba. Odatle i svako mehaničko prebrojavanje i statističko određivanje neke srednje vrijednosti broja otvora akcesorskih kanalića nema nikakvog smisla. Promjer većih otvora kreće se u rasponu od 100 do 250 μm , a koliko su to, zapravo, veliki otvori može ilustrativno pokazati činjenica da je glavni apikalni otvor korijenskog kanala veličine između 250 i 500 μm . Promjer mnogobrojnih manjih otvora kretao se u rasponu od 10 do 60 μm . Na nekim manjim otvorima zapažen je proces njihovog zatvaranja cementnom supstancijom.

Ova se metoda pretrage, kao i priprema uzoraka, pokazala dobrom i preglednom, a mogućnost stvaranja artifakata je svedena na minimum.

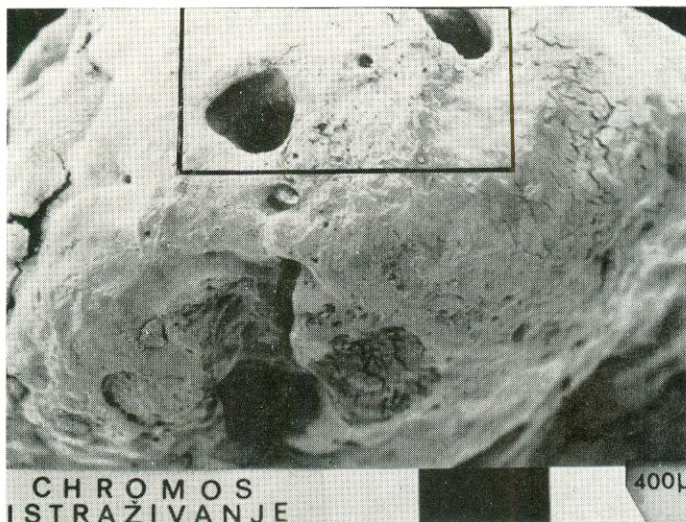RASPRAVA

Dobiveni rezultati govore da pojava akcesornih kanalića nije izuzetak nego pravilo, očitujući se upravo fascinirajućim brojem kombinacija i oblika, čineći tako svaki zub jedinstvenim. S kliničkog gledišta, suočenje s ovim činjenicama može djelovati demoralizirajuće prema svakom naporu da se zub endodontskom terapijom sanira i održi u funkciji. Postojećim tehnikama

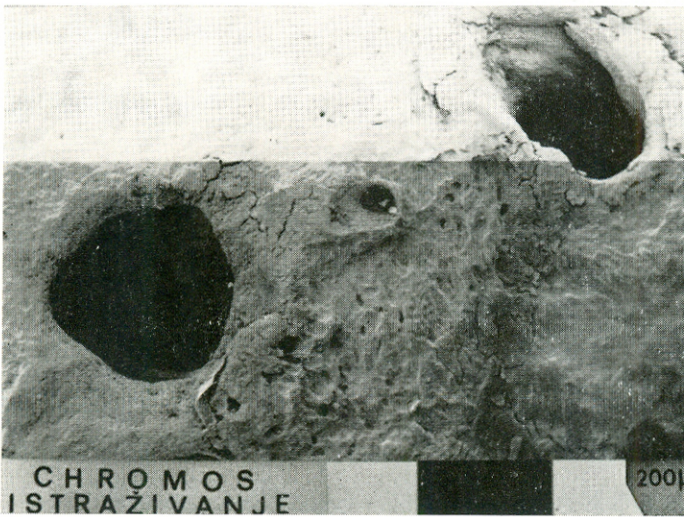

Slika 5. Vršak korijena povećan 20 ×.

instrumentacije je nemoguće doprijeti u akcesorne kanaliće, kao što ni ispiranjem nije moguće iz njih odstraniti organski sadržaj. Zbog toga ni materijali za punjenje korijenskog kanala ne mogu u njih prodrijeti, iako to, radi istinitosti, mnogima od materijala zbog nedovoljne kvalitete i ne bi bilo moguće, čak kada bi kanalići i bili čisti i prohodni. Nadalje, ostaju nerazri-

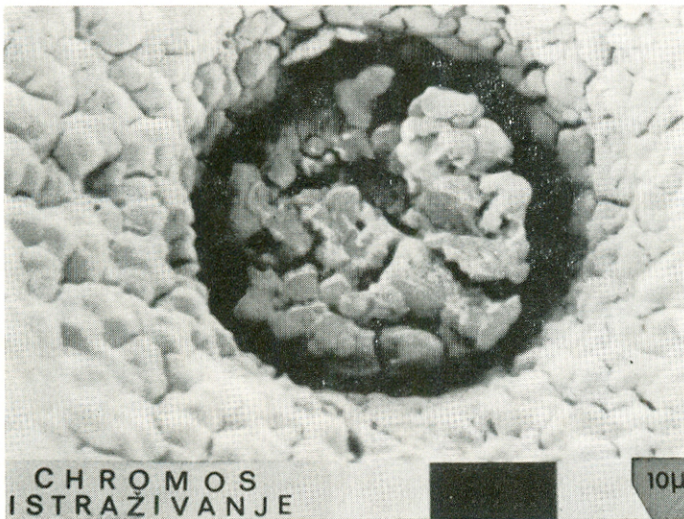


Slika 6. Uokvireni dio sl. 5, koji pokazuje veće i manje otvore akcesornih kanala. (Povećanje 50 ×).

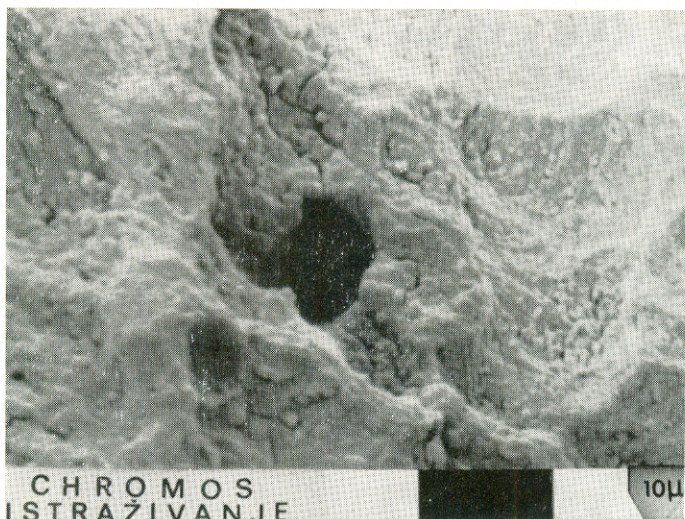


Slika 7. Uokvireni dio slike 6. Vide se dva velika i jedan manji akcesorni otvor. (Povećanje 100 ×).

ješeni problemi prevencije eksudacije i djelotvorne kontrole krvarenja, te retencije irigansa, što naročito dolazi do izražaja kada se cijeli postupak endodontskog liječenja želi obaviti u jednoj posjeti. Isto tako, ne postoje istraživanja o učešću akcesornih kanalića u razvoju tzv. »rest-pulpitisa«, te

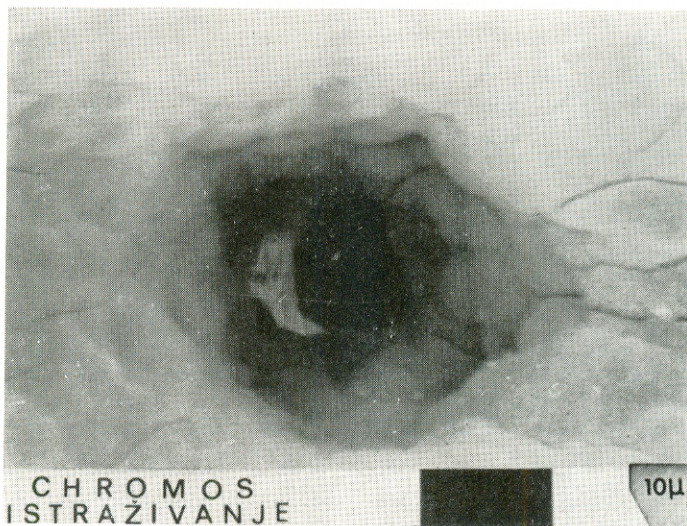


Slika 8. Mali akcesorni kanalić ispunjen cementnom supstancijom. (Povećanje 2000 ×).



Slika 9. Snimka malog akcesornog kanalića; povećanje 2000 \times .

njihovom udjelu u neuspjehu endodontskog liječenja. Budući da su nevidljivi na rendgenskom snimku, često smo skloni sve neuspjehe pripisati nedostatnom i nekvalitetnom punjenju glavnog korijenskog kanala. Ti isti akcesorni kanalići, jer su veza između parodonta i pulpe, u okolnostima oboljenja parodonta s formiranjem dubokih džepova ili nekroze i gangrene pulpe,



Slika 10. Mali akcesorni otvor povećan 2000 \times .

moгу biti prenosna komunikacija infekta ili raspadnih produkata u jednom ili drugom smjeru. Zbog toga liječenju takvih zuba treba pristupiti interdisciplinarno, endodontski i parodontološki.

Veći akcesorni kanalići su ispunjeni krvnim žilama i kapilarama, vezivnim stanicama, osnovnom supstancijom i vlaknima, dok u manjim ima mjesto samo za manje krvne žile i njihovu potpurnu stromu. Prilično je nejasno, jer nema nikakvih istraživanja o tome, zašto u pojedinim slučajevima dolazi do reparatornog procesa cementnom opturacijom kanalića nakon raspada ili ekstirpacije pulpe u glavnom korijenskom kanalu, a u drugim slučajevima ostaje u akcesornim kanalićima nekrotični sadržaj, održavajući tako trajnu iritaciju apikalnog parodonta. Ispitivanje Fujite i sur. (1981) na animalnom materijalu, ukazuje da reparatorna reakcija započinje primarno na kirurški postupak, a sekundarno se modificira djelovanjem hipoklorita, dezinficijensa i iritansa iz svježe zamješanih sredstava za punjenje korijenskog kanala. Početna reakcija se manifestira dilatacijom krvnih žila i kongestijom neutrofilnim leukocitima i histiocitima, a javlja se i koagulacijska nekroza. Zatim dolazi do fibroze i hijaline degeneracije, a nakon 3 do 5 tjedana dolazi do formiranja tvrdog tkiva nalik celularnom cementu na vanjskom i unutarnjem otvoru i po zidovima akcesornih kanalića, a to brže i opsežnije što je promjer kanalića veći. Mišljenja smo da u procesu uspješne reparacije, osim kvalitetne instrumentacije, irigacije i opturacije glavnog korijenskog kanala, veliku ulogu imaju i faktori kao što su sastav, brojnost i virulencija mikroorganizama i reparatorne snage apikalnog parodonta. Pozitivan splet svih ovih faktora i okolnosti ipak osiguravaju uspjeh terapije, u što nas uvjeravaju i brojna pozitivna klinička iskustva.

Literatura

1. BURCH, J. G., HULEN, S.: A study of the presence of accessory foramina and the topography of molar furcations, *Oral Surg.*, 38:451, 1974.
2. FUJITA, A., NAGASAWA, H., MATSUMOTO, K.: Reactions of tissue in apical ramifications after immediate root canal obturations following pulpectomy in dogs, *Int. Endod. J.*, 14:157, 1981.
3. GREEN, D.: Stereomicroscopic study of the root apices of 400 maxillary and mandibular teeth, *Oral Surg.*, 13:728, 1960.
4. GUTMANN, J. L.: Prevalence, location and patency of accessory canals in the furcation region of permanent molars, *J. Periodontol.*, 49:21, 1978.
5. HESS, J. C., CULIERAS, M. J., LAMIABLE, N.: A scanning electron microscopic investigation of principal and accessory foramina on the root surfaces of human teeth: Thoughts about endodontic pathology and therapeutics, *J. Endod.*, 9:275, 1983.
6. KIRKHAM, D. B.: The location and incidence of accessory pulpal canals in periodontal pockets, *J. Am. Dent. Assoc.*, 91:353, 1975.
7. KOENIGS, J. F., BRILLIANT, J. D., FOREMAN, D. W.: Preliminary scanning electron microscope investigations of accessory foramina in

- the furcation areas of human molar, *Oral Surg.*, 38:773, 1974.
8. LAURICHESSE, J. M., CHAPELLE, P., GRIVEAU, B.: L'anatomie canalaire et son interpretation radiographique, *Actual. odonto-stomatol.*, 117:97, 1977.
 9. LOWAN, J. V., BURKE, R. S., PELLEU, G. B.: Patent accessory canals: Incidence in molar furcation region, *Oral Surg.*, 36:580, 1973.
 10. NICHOLLS, E.: Lateral radicular disease due to lateral branching of the root canal, *Oral Surg.*, 16:839, 1963.
 11. PERLICH, M. A., READER, A., FORREMAN, D. W.: A scanning electron microscopic investigation of accessory foramens on the pulpal floor of human molars, *J. Endod.*, 7:402, 1981.
 12. RUBACH, W. C., MITCHELL, D. F.: Periodontal disease accessory canals and pulp pathosis, *J. Periodontol.*, 36:34, 1965.
 13. SELTZER, S., SOLTANOFF, W., BENDER, I. B., ZIONTZ, M.: Biologic aspects of endodontics. I. Histologic observations of the anatomy and morphology of root apices and surrounding structures, *Oral Surg.*, 22:375, 1966.
 14. SELTZER, S.: Endodontology: biologic considerations in endodontic procedures, McGraw-Hill Book Co., New York, 1971.

ELECTRON-MICROSCOPIC EXAMINATION OF THE ACCESSORY FORAMINA ON THE APICAL OF HUMAN TEETH ROOT REGION

Summary

The accessory canals make the root canal a very complex anatomico-morphological part of a tooth. In this study, apices of human single-root teeth extracted for orthodontic or periodontologic reasons were used. Following fixation with 10% formalin, cleaning with 5% sodium hypochlorite and alcohol dehydration, the samples were evaporated with gold and observed by scanning electron microscope. The results obtained have shown that the accessory canals in the root apical region are by no means exceptions, but occur as a rule. Three to four major orifices of 100–250 μm in diameter and a large number of minor foramina of 10–60 μm could be generally seen. Some of the minor foramina revealed the signs of closure with a cement substance.

Accessory canals improve the health tooth perfusion, but in the disease affecting the pulp as well as in the endodontic treatment they may present an additional problem, make the treatment more complicated and even contribute to its failure.

Key words: accessory canals, apex