

## Rekonstrukcija defekata sluznice obraza otočnim režnjem na submukoznoj peteljci

**Marijo Bagatin**

Klinika za kirurgiju lica, čeljusti i usta  
Medicinskog fakulteta u Zagrebu

Primljeno 11. 6. 85.

### Sažetak

Sluznički režanj na subbukoznoj peteljci je jednostavan metod repariranja obraznih defekata. Autor opisuje tehniku i prednosti te metode.

**Cljučne riječi:** defekti obrazne sluznice, režnjevi

### UVOD

Otočni režnjevi na supkutanoj peteljci uspješno se koriste u zatvaranju okruglih ili gotovo okruglih defekata kože (Barron i Emmett<sup>1</sup>, Trevaskis i sur.<sup>2</sup>, Emmett<sup>3</sup>). Sličan princip otočnog režnja samo na submukoznoj peteljci u nekim prilikama može se koristiti u rekonstrukciji defekata sluznice obraza.

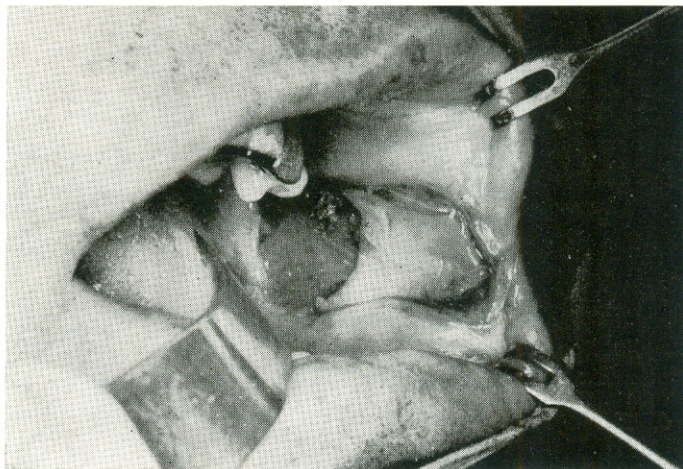
### OPERACIJSKI POSTUPAK

U lokalnoj anesteziji ekscidira se lezija obraza. Slijedi formiranje otočnog sluzničkog režnja na submukoznoj peteljci koji je najmanje 1 1/2 do 2 puta duži od dijametra defekta (sl. 1a). Rez za formiranje ovog trokutastog režnja proteže se do mišića obraza. Mobiliziraju se vršak, lateralni rubovi i najviše strana prema defektu, čuvajući središnje dijelove režnja radi prehrane. Režanj se pomiče bez tenzije u defekt i ušiva za rubove (sl. 1b). Šavi se od strane 10-tog postoperacijskog dana (sl. 1c).

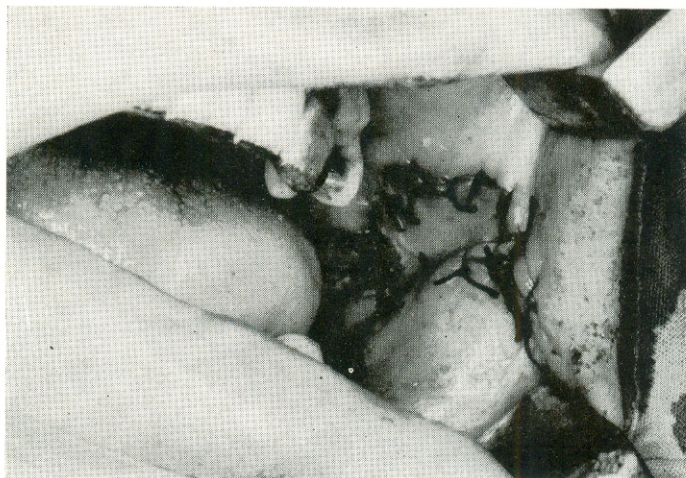### RASPRAVA

Brojne su metode rekonstrukcije defekata obrazne sluznice bile preporučene. Najčešće direktna sutura, rotacijski režnjevi okolne sluznice ili slobodni kožni transplantati. Veći defekti sluznice često se nisu mogli zatvoriti



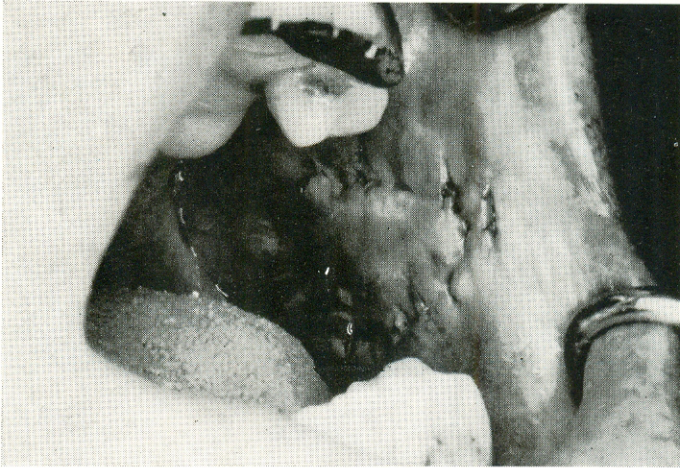


Slika 1. Okrugli defekt obrazne sluznice s označenim sluzničkim režnjem



Slika 2. Defekt zatvoren sluzničkim režnjem

direktnom suturom. Na mjestu rotacije sluzničkog režnja dolazilo je do stvaranja obilja tkiva, a nabori nastali skvrčavanjem slobodnog kožnog transplantata otežavali su otvaranje usta. Radi ovoga i radi jednostavnog pristupa primjena otočnog režnja na submukoznoj peteljci je preporučljiva u slučaju cirkularnih defekata obraza.



Slika 3. Stanje nakon skidanja šavi

#### Literatura

1. BARRON, J. N., Emmett, A. J. J.: Subcutaneous pedicle flaps, Br. J. Plast. Surg., 18 : 51, 1965.
2. TREVASKIS, A. E., REMPEL, J., OKUNSKI, W., REA, M.: Sliding subcutaneous pedicle flaps to close a circular defect, Plast. Reconstr. Surg., 46 : 155, 1970.
3. EMMETT, A. J. J.: The closure of defects by using adjacent triangular flaps with subcutaneous pedicles, Plast. Reconstr. Surg., 59 : 45, 1977.

#### Summary

#### RECONSTRUCTION OF BUCCAL MUCOSA DEFECTS USING ISLAND FLAP WITH SUBMUCOUS PEDICLE

The use of island flaps with submucous pedicle represents a simple method for the reconstruction of cheek defects. The technique used and the advantages of this method are described.

**Key words:** Buccal mucosa defect, flaps