

# Planocelularni karcinom u cisti donje čeljusti

Vedran Uglešić<sup>1</sup>  
Predrag Knežević<sup>1</sup>  
Spomenka Manojlović<sup>2</sup>

<sup>1</sup>Klinika za kirurgiju lica, čeljusti i usta Kliničke bolnice "Dubrava", Zagreb  
<sup>2</sup>Zavod za patologiju Medicinskog fakulteta Sveučilišta u Zagrebu

## Sažetak

*Prikazan je rijedak slučaj bolesnika s planocelularnim karcinomom donje čeljusti koji je nastao transformacijom iz epitela odontogene ciste. Histološki je dokazan prijelaz epitela ciste u planocelularni karcinom. U kliničkoj slici osim otoka brade nije bilo drugih znakova bolesti. Nakon histološke verifikacije tumora napravljena je široka ekscizija kože brade i dijela usnice, segmentalna resekcija donje čeljusti i selektivna disekcija obiju strana vrata. Defekt kože rekonstruiran je lokalnim rotirajućim režnjevima, a donja čeljust mikrovaskularnim režnjem fibule.*

**Ključne riječi:** donja čeljust, karcinom u odontogenoj cisti, rekonstrukcija, režanj fibule.

Acta Stomat Croat  
2001; 501-503

PRIKAZ SLUČAJA  
Primljeno: 5. lipnja 2001.

Adresa za dopisivanje:

Vedran Uglešić  
Klinika za kirurgiju lica i čeljusti  
Klinička bolnica "Dubrava"  
Av. G. Šuška 6, 10000 Zagreb

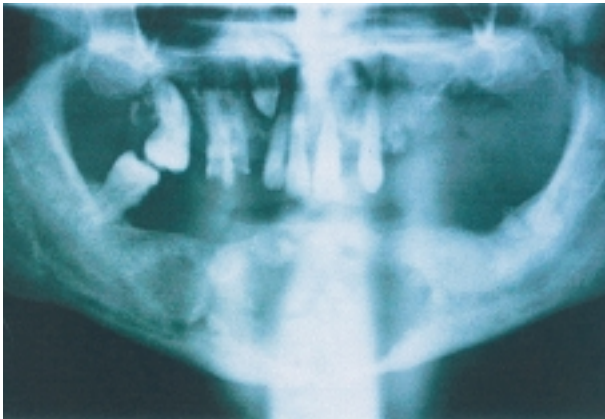
## Uvod

Maligne alteracije epitela odontogene ciste su rijetke. Alteracija epitela opisana je u svim vrstama odontogenih cista, ali su rijetki prikazi koji zadovoljavaju kriterije za malignu transformaciju. Nastanak planocelularnoga karcinoma u odontogenoj cisti nije moguće potvrditi ako se histološki ne nađe prijelaz epitela ciste u karcinom.

## Prikaz bolesnika

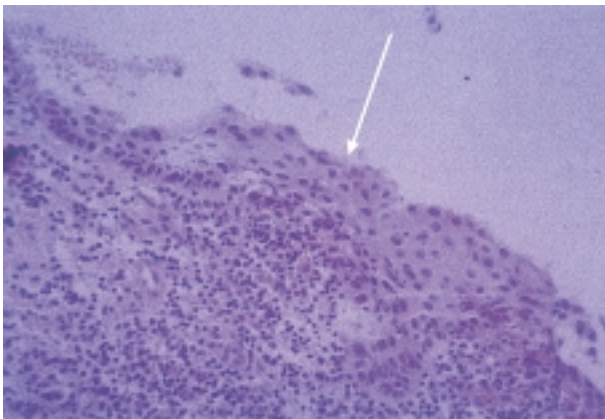
Bolesnik u dobi od 45 godina javio se u oralno kiruršku ambulantu zbog otoka dijela brade koji traje nekoliko dana. Intraoralno je nađen otok u medijalnom dijelu donjega vestibuluma, bez defekta sluznice i znakova upale. Zubalo je bilo kariozno.

Ortopantomogram je pokazao cističnu tvorbu u donjoj čeljusti koja zauzima prostor između prvih molara. Nakon predoperativne obrade bolesnik je podvrgnut standardnoj cistektomiji. Intraoperativni nalaz pokazao je da je cistična šupljina djelomice ispunjena solidnim tkivom. Cijeli sadržaj ciste poslan je na histološki pregled (Slika 1). Histološki je nalaz pokazao da se radi o planocelularnom karcinomu. Dodatnim pregledom patolog je našao prijelaz odontogenog epitela ciste u karcinom (Slika 2). U drugoj operaciji napravljena je široka lokalna ekscizija koja je uključila kožu brade, punu debljinu medijalnoga dijela donje usnice, segmentalnu resekciju donje čeljusti od angulusa do angulusa i selektivnu disekciju obiju strana vrata (Slika 3). Donja je čeljust rekonstruirana mikrovaskularnim režnjem fibule (Slika 4a), a koža brade i donja usnica te prednji dio vestibuluma rekonstruirani su rotacijskim



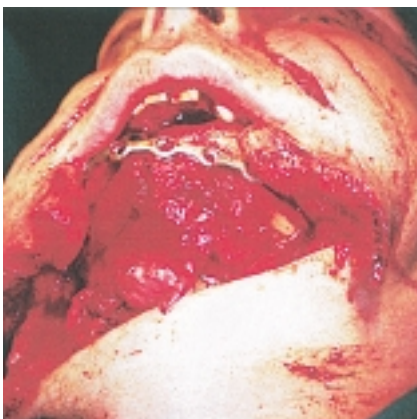Slika 1. Izgled cistične šupljine na ortopantomogramu nakon cistektomije

Figure 1. The appearance of the cystic cavity on the orthopantomogram after cystectomy



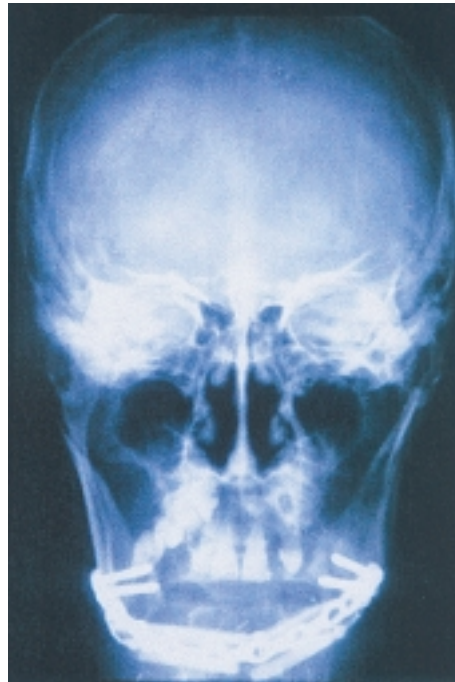
Slika 2. Slika histološkog preparta. Strjelica označuje prijelaz cističnog epitela u planocelularni karcinom.

Figure 2. The histological specimen. The arrow marks the transformation of the epithelium into planocellular carcinoma.



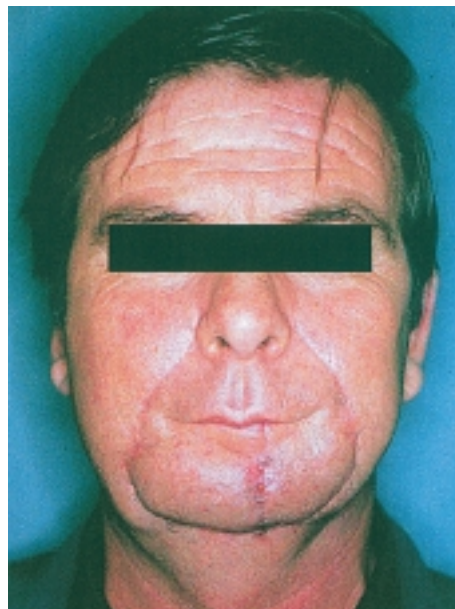Slika 3. Defekt nakon resekcije tumora

Figure 3. The defect after resection of the tumour



Slika 4a. Kraniogram rekonstruirane donje čeljusti reznjem fibule

Figure 4a. A craniograph of the reconstructed mandible with a fibula flap



Slika 4b. Izgled bolesnika nakon rekonstrukcije

Figure 4b. The patient's appearance after reconstruction

režnjem obraza u kombinaciji s nazolabijalnim režnjevima (Slika 4b). Histološki nalaz nije našao znakove tumora u donjoj čeljusti, limfnim čvorovima vrata te mandibularnim živcima koji su na patologiju poslani odvojeno. Postoperativno bolesnik je zračen punom tumorskom dozom.

## Diskusija

Odontogene ciste mogu imati različito podrijetlo i premda su u velikoj većini benigne, sve mogu biti ishodište maligne transformacije (2-4). Incidencija maligne transformacije je nesigurna. Frolich navodi da bi ona mogla iznositi jedan na milijun slučajeva. Gardner (5) je godine 1969. revidirao sve histološke nalaze slučajeva planocelularnoga karcinoma u odontogenoj cisti koji su objavljeni u literaturi između 1889. i 1967. godine. Od 63 objavljena slučaja samo je 25 bilo dobro dokumentirano. Bradley i suradnici navode da je od godine 1975. do 1988. publicirano 10 novih slučajeva (6). Incidencija intraoralnih karcinoma koji nastaju transformacijom epitela odontogene ciste procijenjena je na 1 do 2% intraoralnoga karcinoma (7). U našoj literaturi opisan je jedan slučaj karcinoma u radikularnoj cisti gornje čeljusti (8). Macan i suradnici ističu da osim karcinoma promijenjena epitela ciste diferencijalno dijagnostički u obzir dolazi metastatski karcinom, ekstenzija karcinoma iz okolnoga mekog tkiva, maligna transformacija odontogenog epitela i ameloblastoma. U obzir dolazi i cistična degeneracija primarnog intraoralnog karcinoma, a odontogena cista i intraoralni karcinom mogu se razvijati i u neposrednoj blizini (9).

Etiologija maligne transformacije je nepoznata, ali se kao mogući uzrok spominju kronična upala i hiperplazija epitela kao posljedica pritiska unutar ciste. Većina malignih tumora nastalih iz odontogene ciste srednje su ili dobro diferencirani planocelularni karcinomi i mogu nastati u bilo kojem dijelu donje čeljusti (10-12). Bolest se može pojaviti u svakoj životnoj dobi, ali se 75% javlja od 50. do 90. godine. Muškarci od nje oboljevaju dvostruko više nego žene, a češće ju se nađe u donjoj nego u gornjoj čeljusti. Tumori u donjoj čeljusti često se šire mandibularnim živcem. Napuhanost donje čeljusti, otok mekoga tkiva i bol najčešći su znakovi. Drugi klinički znakovi jesu perforacija jednog ili

oba korteksa kosti, brz rast, sporo cijeljenje i povećani otok nakon vađenja zuba, razmicanje zuba, parestezije i metastaze u regionalne limfne čvorove vrata. Radiološki možemo posumnjati na karcinom ako su rubovi ciste nepravilni ili nazubljeni. Široka ekscizija i disekcija vrata i istodobna rekonstrukcija je terapija izbora. Lokalni je recidiv najčešći uzrok neuspjeha. Metastaze u regionalne limfne čvorove vrata pojavljuju se u 5% bolesnika (13).

## Literatura

1. BATSAKIS JG. Tumors of The Head and Neck-Clinical and Pathological Considerations. 2nd ed. Baltimore/London:Williams & Wilkins 1979: 531-60.
2. MacLEOD RI, SOAMES JV. Squamous cell carcinoma arising in an odontogenic keratocyst. Br J Oral Maxillofac Surg 1988; 26: 52-7.
3. ANAND VK, ARROWOOD JP, KROLLS SO. Malignant potential of the odontogenic keratocyst. Otolaryngol Head Neck Surg 1994; 111: 124-9.
4. NITHIANANDA S. Squamous cell carcinoma arising in the lining of an odontogenic cyst. Br J Oral Surg 1983; 21: 56-62.
5. GARDNER AF. The odontogenic cyst as a potential carcinoma: A clinicopathologic appraisal. J Am Dent Assoc 1969; 78: 746-55.
6. BRADLEY N, THOMAS DM, ANTONIADES K, ANAVI Y. Squamous cell carcinoma arising in an odontogenic cyst. Int J Oral Maxillofac Surg 1988; 17: 260-3.
7. BARNES L. Surgical Pathology of the Head and Neck-Revised and Expanded. 2nd ed. New York/Basel: Marcel Dekker Inc 2001: 1606-24.
8. KOBLER P. Razvoj karcinoma u radikularnoj cisti maksile. Acta Stomatol Croat 1979; 13: 68-72.
9. MACAN D, KOBLER P, VIRAG M, BUNAREVIĆ A. Razvoj karcinoma iz epitelnog ovojnice ciste čeljusti. 3. kongres oralnih kirurga Jugoslavije. Ljubljana 22-24. 9. 1988. Zbornik sažetaka, str. 63.
10. WALDRON CA, MUSTOE TA. Primary intraosseous carcinoma of the mandible with probable origin in an odontogenic cyst. Oral Sur, Oral Med, Oral Path 1989; 67: 716-24.
11. AREEN RG, MCCLATCHEY KD, BAKER HL. Squamous cell carcinoma developing in an odontogenic keratocyst. Report of a case. Arch Otolaryngol 1981; 107: 568-9.
12. FANIBUNDA K, SOAMES JV. Malignant and premalignant change in odontogenic cyst. J Oral Maxillofac Surg 1995; 53: 1469-72.
13. EL-MOFTY SK, SHANNON MT, MUSTOE TA. Lymph node metastasis in spindle cell carcinoma arising in odontogenic cyst. Report of a case. Oral Sur, Oral Med, Oral Path 1991; 71: 209-13.