

Stomatološka klinika
 Medicinskog fakulteta, Sarajevo
 upravnik Klinike prof. dr A. Kostić
 Katedra za bolesti zuba
 šef Katedre prof. dr T. Cvetković

Modifikacija tehnike rada kod direktnog prekrivanja pulpe - naše iskustvo*

T. CVETKOVIĆ

Direktno prekrivanje pulpe je postupak kojim se uz upotrebu odgovarajućih lekova leči vitalna obolela zubna pulpa, tako da se lekovito sredstvo stavlja direktno na eksponirani deo zubne pulpe. Proces rada je komplikovan utoliko, što je zubna pulpa kao meko tkivo zuba smeštena u tvrdom dentinskom oklopu, čime je njen životni prostor ograničen. Ta činjenica upozorava da ne smanjujemo pulpi našim radom taj prostor. Ranjenoj i oboleloj pulpi je čak potreban veći prostor no što ga normalno ima. Svaki nepravilan rad, koji smanjuje životni prostor pulpe, svakako smanjuje u mnogome i njen dalji tretman pa čak i vitalnost. Sve ove činjenice su prisiljavale pojedine autore da pronalaze takve tehnike rada, koje ne bi izazvale pritisak na pulpino tkivo.

Pre no što bi prešli na obradu same tehnike prekrivanja zubne pulpe, treba preciznije opisati i prethodne radove do eksponiranja pulpe i stavljanja leka. Do faze rada otvaranja odnosno eksponiranja zubne pulpe, rad je identičan sa onim radom koji se upotrebljava kod preparacije kaviteta, odnosno indirektnog prekrivanja pulpe. Pred samo eksponiranje zubne pulpe kavitet treba isprati i dezinficirati i zatim posušiti. Preostali tanji sloj karioznog dentina, koji se nalazi na samoj površini pulpe, odstranjuje se srednje velikim okruglim svrdlom. Kariozni dentin, koji se nalazi u blizini pulpe, treba sterilnim svrdlom vrlo brzo i nežno odstraniti iz kaviteta, tako da se pacijentu ne stvaraju veliki bolovi. Pri eksponiranju zubne pulpe važno je obratiti pažnju na stanje upaljenog tkiva pulpe te način krvarenja. Dobrim posmatranjem slike tkiva obolele zubne pulpe, može se sa velikom sigurnošću doći do objektivne diferencijalne dijagnoze pulpino obolenja. Za posmatranje te slike eksponirane zubne pulpe, potrebno je da terapeut ima teoretskog i praktičnog znanja, inače

* Rad je čitan na Prvom simpoziju stomatologa Slavonije i Baranje u Osijeku, 20. XII 1969. god.

ova slika neće mnogo koristiti u diferencijalnoj dijagnozi pulpitisa. Pošto ovo pitanje spada u temu diferencijalne dijagnoze pulpitisa, to je ono tamo i opširnije obrađeno (Cvetković¹).

Po ekspaniranju zubne pulpe krvarenje se zaustavlja 3% vodonikom, potom se kavitet dobro posuši i pristupi se aplikaciji leka. Aplikacija leka treba da se izvede sterilno i bez ikakvog pritiska. Najlakše se ovo izvrši tako što se sterilnom sondom uzme određena količina leka (obično su to lekovi u obliku paste), unese u kavitet na određeno mesto i na neki način prilepi za dentinsku površinu u blizini otvora zubne pulpe. Nakon toga se aplicirano sredstvo nežno adaptira sterilnom vatomnom kuglicom. Ovo se mora stvarno učiniti nežno, ali još uvek tako da se pasta ipak dobro adaptira na pulpino tkivo. Ako je paste bilo previše, to se odstrani sa suvišnih mesta iz kaviteta vrškom sterilne sonde. Pasta treba da se nalazi samo na otvorenom delu pulpe i možda 1/2 do 1 mm preko ruba samog otvora ekspanirane pulpe. Nakon odstranjivanja viška paste, rubove paste treba još jednom readaptirati sterilnom vatomnom kuglicom. Ovako adaptirano sredstvo treba sad prekriti materijalom, koji bi najbolje hermetički zatvorio ekspaniranu zubnu pulpu. Kao što je poznato, za ovo se najčešće upotrebljava fosfatni cement i to u mekoj namešanoj konzistenciji. Pri prekrivanju adaptiranog leka fosfatnim cementom, treba posebno paziti da se ne vrši pritisak na pulpu. Poznato je, naime, da se pulpa nalazi u tvrdom dentinskom oklopu, koji joj ne dozvoljava prostorno širenje prilikom iritativnih stanja.

Postojeći otvor ekspaniranog mesta pulpi koristi dvojako i to:

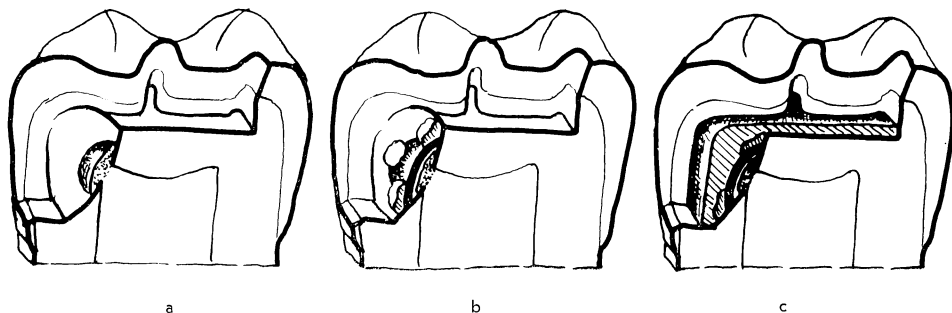
— ekspaniranjem je izvršena dekompresija postojećeg pritiska u pulpi, koji je nastao usled upalnih procesa i

— omogućeno je minimalno širenje pulpinog tkiva na ekspaniranom mestu kavuma pulpe.

Ukoliko bi se prilikom hermetičkog zatvaranja kaviteta fosfatnim cementom stvorila kompresija na pulpino tkivo, ona bi svakako štetila oboleloj zubnoj pulpi i time bi uspeh u lečenju bio mnogo manji (mišljenje autora stečeno na osnovu dugogodišnjeg iskustva u radu).

Da bi se ipak očuvalo dekomprimirano stanje ekspanirane zubne pulpe prilikom njenog prekrivanja, razni autori su stvarali razne načine rada kako bi se postigao željeni cilj. Kao rezultat ovoga nastao je i davno poznati način prekrivanja zubne pulpe tehnikom metalne kapice po Witzellu (cit. po Nespoulousu i Carlieru²), koja se ručno priprema i stavlja iznad ekspaniranog mesta zubne pulpe (sl. 1a, b, c). Pomenuta kapica se obično izrađuje iz tankog lima platine, srebra ili aluminija, jer su to dobro obradivi metali, a neki od njih imaju i oligodinamičko delovanje. Izrađuje se tako da se od tankog lima odreže jedno parče u obliku kruga koje se zatim odgovarajućim kleštima konkavno oblikuje, tako da liči na kapu narodne nošnje Albanaca. Veličina kapice se određuje prema veličini ekspaniranog mesta pulpe. Ovako pripremljena kapica se pričvršćuje u kavitetu meko namešanim fosfatnim cementom i to iznad ekspaniranog mesta pulpe, ali nakon prethodne adaptacije leka (sl. 1b). Po stvrdnjavanju fosfatnog cementa, kojim je metalna kapica pričvršćena, podlaže se i nadograđuje ostali deo kaviteta isto tako fosfatnim cementom. Ovim načinom je sprečena bilo kakva kompresija na pulpu (Nes-

poulous i Carlier²). Pulpa zbog konkavитета metalne kapice ima čak mogućnosti i da se minimalno širi kroz eksponirani otvor kavuma. Ovako dekomprimirana pulpa će se svakako bolje lečiti i to naročito ako je udovoljeno i drugim uslovima.



Sl. 1. Shematski prikaz direktnog prekrivanja zubne pulpe tehnikom »metalne kapice«. — a) Kavitet druge klase s adaptiranom pastom na eksponirano mesto zubne pulpe. — b) Isti kavitet s adaptiranom pastom i pričvršćenom metalnom kapicom iznad same pulpe fosfatnim cementom. — c) Izgled kaviteta s definitivno pripremljenim prekrivanjem, gde se vidi u poprečnom preseku pasta, metalna kapica i definitivno urađena podloga iz fosfatnog cementa.

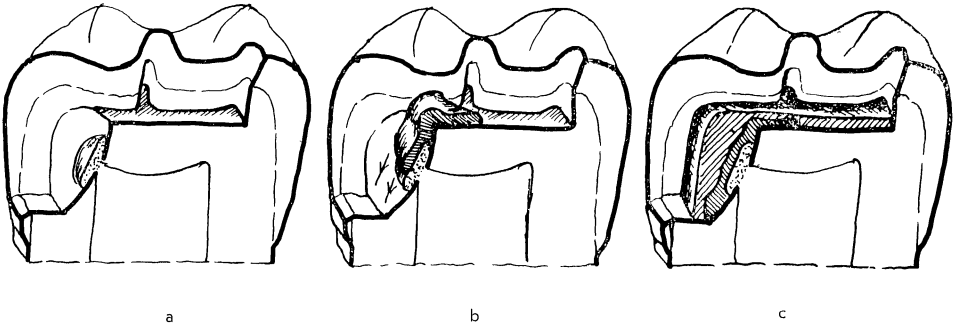
Oni terapeuti koji su već upotrebljavali dentinogeno sredstvo *Reogan*, verovatno su imali prilike da vide uz pakovanje priloženo jedno manje parče srebrnog lima. U samom uputstvu pomenutog preparata je i shematski prikazan način prekrivanja metalnom kapicom. Da li se kod nas ovaj priloženi lim od srebra koristi u prave svrhe, to je teško reći, ali sama činjenica da je lim priložen, govori kolika se važnost poklanja direktnom prekrivanju pulpe. Mišljenja smo da se ovaj način rada kod nas toliko ne upotrebljava, ne možda zbog nepoznavanja samog načina, već zbog toga što je u svakodnevnoj praksi vrlo teško izvodljiv. On naime, zahteva od terapeuta preciznost u radu, iskustvo, manuelnu veštinu i dosta vremena.

Ovaj metod rada se upotrebljava i u našoj klinici pa se može reći da je u biti odličan za dekompresiju vitalne obolele pulpe. Nezgoda je samo u tome, što se ipak ne može reći da je i u drugom pogledu najbolji. Naime, ovaj način rada je stvarno dosta komplikovan i težak i zahteva od terapeuta mnogo strpljenja i vremena. Pored toga, upotrebljiv je samo kod dobro dostupnih i prostornih kaviteta. Prema tome, ne može se reći da je ovaj način univerzalan, jer je neupotrebljiv, kod teško dostupnih i malih kaviteta. Zbog pomenutih nedostataka ova tehnika rada direktnog prekrivanja zubne pulpe nije našla široku primenu u svakodnevnoj praksi.

Radeći na ovom problemu dugi niz godina, pokušalo se pripremiti takav način rada direktnog prekrivanja, koji bi bio jednostavniji i univerzalniji te udovoljio svim zahtevima za dekompresiju zubne pulpe (*Cvetković*³). Koliko se u tome uspelo može se videti u sledećem izlaganju.

Prekrivanje adaptiranog leka na eksponiranom mestu pulpe se obično vrši meko namešanom konzistencijom fosfatnog cementa. Ova konzistencija je naj-

prikladnija za ovaj način rada, što će se i videti u kasnijem izlaganju. Prekrivanje adaptiranog sredstva ovom konzistencijom cementa kod kaviteta donjih zuba je vrlo jednostavno, što se za gornje zube ne može reći. To se izvodi najlakše tako da se vrhom zubne sonde donese određena porcija cementa u kavitet i stavi na ono mesto odakle ta konzistencija usled sile teže klizi prema najnižem delu kaviteta. Put cementa mora biti takav da prelazi preko apliciranog



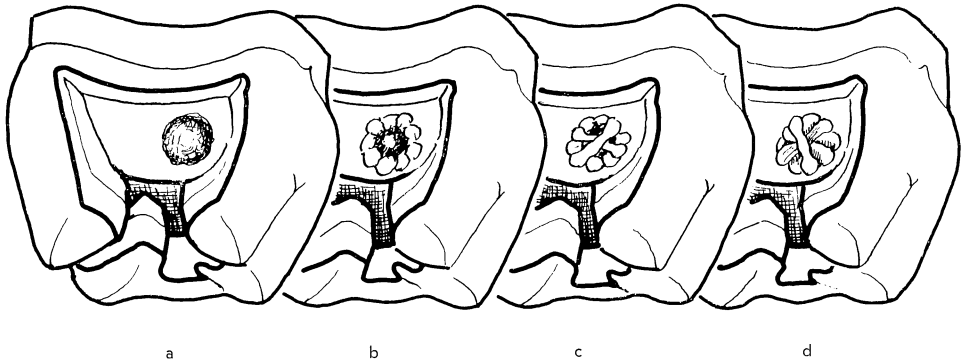
Sl. 2. Shematski prikaz direktnog prekrivanja zubne pulpe kaviteta druge klase kod donjeg molara i to tehnikom meko namešanim fosfatnim cementom. — a) Kavitet s adaptiranom pastom na eksponiranom delu pulpe. — b) Isti kavitet s adaptiranim lekom i razlivanje fosfatnog meko namešanog cementa od centralnog stepenika ka gingivalnom stepeniku kaviteta. — c) Izgled kaviteta sa definitivno pripremljenim prekrivanjem; vidi se pasta, prvi sloj i drugi sloj fosfatnog cementa.

leka i time ga nekako prekriva. Kod kaviteta prve klase se nanese jednostavno sondom meko namešani cement na aplicirano sredstvo. Fosfatni cement se zbog meke konzistencije lepo razlije po dnu kaviteta, tako da tom prilikom prekrije i adaptirani lek na eksponiranom mestu pulpe. Ovom prilikom nije stvaran nikakav veći pritisak, izuzev onog koji je stvoren usled težine samog fosfatnog cementa. Ovaj se pritisak stvoren težinom cementa može potpuno zanemariti, jer je tako minimalan da uopšte ne dolazi do izražaja. Kako ovo prekrivanje izgleda kod kaviteta druge klase na donjim zubima, najbolje se vidi na slici 2. Kod ovih kaviteta se obično porcija cementa stavi na centralni stepenik kaviteta, odakle se cement najlakše razlije niz pulpo-aksijalni zid preko adaptiranog leka. Nakon stvrdnjavanja cementa do srednje tvrde konzistencije, on se u tom plastičnom stanju najlakše seče vrhom zubne sonde i tako odstranjuje sam njegov suvišni deo. Posle ove obrade cementa i njegovog potpunog stvrdnjavanja, podlaže se ostali deo kaviteta, tako da se izvrši dobra termička izolacija kaviteta te da pravilan oblik kavitetu za otpor. Manji i teže dostupni kaviteti zuba donje vilice i svi kaviteti zuba gornje vilice ne mogu se prekriti ovim načinom.

Kod kaviteta zuba u gornjoj vilici može se aplicirano i adaptirano sredstvo na eksponiranoj pulpi prekriti fosfatnim cementom jedino sledećim načinom rada:

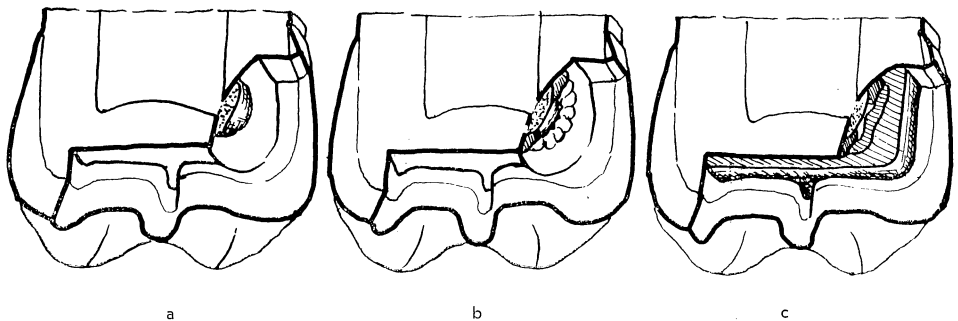
Meko namešani fosfatni cement nanosi se više puta u manjim porcijama sondom na rub oko adaptiranog sredstva i to nekako u obliku venca (sl. 3a, b). Ovim radom prilepljujemo adaptirano sredstvo za okolni dentin. Po završetku

izrade pomenutog venca iz fosfatnog cementa, pristupa se prekrivanju samog sredstva. Raniji mekani oblik cementa se polako stvrdnjava i postaje srednje tvrde konzistencije. Ovaj oblik cementa je vrlo rastegljiv i lepljiv. Njime se sada može prekriti sredstvo, tako da pojedine porcije cementa prilepljujemo na jednom kraju venca, koje potom prebacujemo vrhom sonde na drugi kraj venca gde se i prilepljuje (sl. 3c). Ovo premošćivanje paste pojedinim porcijama



Sl. 3. Shematski prikaz direktnog prekrivanja zubne pulpe tehnikom »izrade obruča iz fosfatnog cementa«. — a) Kavitet druge klase zuba u gornjoj vilici sa adaptiranom pastom. — b) Izgled urađenog obruča iz meko namešanog fosfatnog cementa, kojim je i pasta pričvršena za dentin u kavitetu. — c) Prekrivanje adaptirane paste premošćivanjem obruča pojedinim porcijama srednje tvrdom konzistencijom fosfatnog cementa. — d) Izgled konačnog prekrivanja paste ovom metodom prekrivanja.

ma cementa vršimo toliko puta, dok svo sredstvo ne bude prekriveno (sl. 3d). Suvišne količine cementa, koje se razlivaju po kavitetu, odrežu se vrhom sonde i odstrane, dok je cement još u plastičnom stanju da se može seći. Nakon potpunog stvrdnjavanja cementa, kojim je prekriveno sredstvo, pristupa se izradi definitivne podloge kaviteta. Tom prilikom, ako je potrebno, može se izraditi i nadogradnja dentina, odnosno izravnavanje pojedinih pulpalnih zidova kaviteta, kako bi on imao pravilan oblik za otpor (sl. 4a, b, c).



Sl. 4. Shematski prikaz direktnog prekrivanja eksponirane zubne pulpe kod gornjih molara. Poprečni presek. — a) Kavitet s adaptiranom pastom. — b) Kavitet s adaptiranom pastom i obručom od fosfatnog cementa. — c) Konačan izgled kaviteta sa direktnim prekrivanjem pulpe tehnikom »obruča od fosfatnog cementa«.

Ovaj način rada, iako možda izgleda po opisu jednostavan, ipak zahteva od terapeuta, bar dok ne savlada tehniku rada, dosta strpljenja pa i manualnosti pri radu. Kod dobro dopustnih i većih kaviteta rad je jednostavan i lak, ali kod manjih i teže dostupnih zahtjeva veliku preciznost i mirnu ruku prilikom rada.

Na osnovu iskustava u radu ovim načinom, može se reći da je on vrlo jednostavan, praktičan i izvodljiv u svim prilikama (kod velikih, malih te dostupnih i teže dostupnih kaviteta). Pored toga, ovim se načinom rada ne vrši pritisak na eksponirano mesto zubne pulpe.

Opisanim prilogom je zaokruženo pitanje rada direktnog prekrivanja za biološko lečenje obolele vitalne pulpe. U uvodu je rečeno da je navedeni način rada pomoću izrade metalne kapice već davno poznat, stoga ovaj prilog ima za cilj da se ove poznate činjenice ponovo obnove, jer ih više puta zaboravljamo, ili zbog površnog rada ne uzimamo u obzir. Pored ovoga u radu su obrađena naša zapažanja i dopune, koje na neki način poboljšavaju samu tehniku rada pomenutog metoda. Koliko se je u tome uspešlo može se videti iz dosadašnjeg rada autora (Cvetković⁴). No i pored toga prepušta se da terapeuti na osnovu svojih praktičnih iskustava donesu svoja mišljenja i zaključak.

Sadržaj

Direktno prekrivanje pulpe je već davno poznati način kojim se pokušava lečiti obolela zubna pulpa. Najpoznatija i ujedno najprihvatljivija tehnika rada je ona kod koje se iz srebrnog lima izrađuje kapica i stavlja iznad eksponiranog mesta pulpe. Iako tehnika rada dobro štiti zubnu pulpu od vanjskih pritiska, ipak se ne može reći da je i najidealnija. Ona se može primeniti isključivo kod velikih i pristupačnih kaviteta. Prema tome za eksponirane pulpe u malim i nepristupačnim kavitetima trebalo je pronaći jednostavniji način rada.

U uvodu ovog rada su opisane i predradnje, važne za uspešan tretman pulpe. To je priprema kaviteta, odstranjivanja karioznog dentina iznad pulpe, te aplikacija i adaptacija leka na eksponiranu pulpu. Zatim je opisana tehnika rada prekrivanja pulpe izradom metalne kapice, te njena dobra i loša svojstva.

Modificirana tehnika rada kod direktnog prekrivanja pulpe navedena u ovom radu izvodi se isključivo mekim fosfatnim cementom. Kod donjih zuba sa velikim i pristupačnim kavitetima se jednostavno prelivanjem cementa prekriva adaptirani lek. Kod kaviteta gornjih zuba i drugih teže pristupačnih kaviteta rad se izvodi tako što se mekim fosfatnim cementom u manjim porcijama izrađuje venac oko samog leka. Zatim se pojedinim porcijama istog cementa premošćuje venac prilepljivanjem tih porcija sa jednog na drugi kraj venca i to sve dotle dok se ne prekrije sav adaptirani lek. Pomenuti venac pričvršćuje lek u kavitetu i omogućuje da se njegovim premošćivanjem i nanašanjem cementa, prekrije lek bez ikakvog pritiska.

Ovom modifikacijom tehnike rada se postiže isti efekat kao i kod one sa izradom metalne kapice. Po našem mišljenju ova modifikacija je univerzalnija i za terapeute u praksi prihvatljivija.

Summary

MODIFICATION OF THE TECHNIQUE OF DIRECT PULP CAPPING — OUR EXPERIENCES

Direct pulp capping is long used in the treatment of diseased pulps. The best known and at the same time the most acceptable technique is the one where the capping is done with a silver-plate and placed above the exposed pulp. Although this technique protects the dental pulp very well from external pressure, it can not, however, be said that it is the most ideal method. It may be applied exclusively

in large and easily accessible cavities. For exposed pulps in small and inaccessible cavities, a simpler method had to be found.

In the introductory part of the paper preliminary steps are described which are important for the successful treatment. This is the preparation of cavities, removal of the carious dentin above the pulp and application and adaptation of the drug at the exposed pulp. The technique of pulp capping by means of a metal cap is described and the good and bad sides of this method are listed.

The modified technique in direct pulp capping mentioned in this paper is carried out with soft phosphate cement exclusively. In the lower teeth with large and accessible cavities simple pouring over of cement serves to cover the adapted drug. In cavities of the upper jaw and other less accessible cavities the work is done that a ring is first made by adding small portions of soft phosphate cement around the very drug. Subsequently individual portions of the same cement are used to bridge the ring by adhesion of these portions from one to the other end of the ring until the entire quantity of the drug is covered. The aforementioned ring firmly secures the drug in the cavity and renders it possible to cover the drug without the slightest pressure by bridging and adding of cement.

This modification of the technique of work tends to achieve the same defect as the technique of pulp capping by means of a metal cap. In our opinion this modification is more universal and much more acceptable in the dental practice.

Zusammenfassung

EINE MODIFIZIERTE ARBEITSTECHNIK BEI DIREKTER PULPAÜBERKAPPUNG — UNSERE ERFAHRUNG

Eingangs werden alle Vorarbeiten die für eine erfolgreiche Pulpabehandlung in Betracht kommen, beschrieben.

Die bekannteste Arbeitsmethode für die direkte Pulpaüberkappung besteht in der Überkappung der geöffneten Pulpa mit einer Kappe aus Silberblech. Doch diese Technik ist nur bei grossen und gut zugänglichen Kavitäten anwendbar. Für exponierte Pulpen in kleinen und schwer zugänglichen Kavitäten müsste eine einfachere Arbeitsweise angewendet werden.

Die modifizierte Arbeitstechnik besteht in der Anwendung von weichem Phosphatzement, mit welchem das Heilmittel überdeckt wird. Bei schwer zugänglichen Kavitäten wird das Zement vorerst kranzförmig um das Heilmittel gelegt. Sodann wird der Kranz ebenfalls, mit Phosphatzement von einer Seite zur anderen überbrückt, bis das Heilmittel vollständig überdeckt ist. Auf diese Art und Weise ist es möglich das Heilmittel ganz ohne Druck zu überdecken.

Diese Modifikation ermöglicht den gleichen Effekt wie mit einer Metallkappe, daher sind wir der Meinung, dass sie für die allgemeine Praxis geeignet ist.

LITERATURA

1. CVETKOVIĆ, T.: Stom. Vj. B i H., 1—6:229, 1968
2. NESPOULOUS, P., CARLIER. G.: Dentisterie opératoire IV; Masson et Cie, Paris, 1954
3. CVETKOVIĆ, T.: Vj. Zub. Rad. B i H., 17—18:637, 1960
4. CVETKOVIĆ, T.: Stom. Vj. B i H., 1—6:189. 1968