

ŽTP Zagreb OOUR DZ Željezničara  
Zdravstvena stanica Osijek  
direktor dr J. Soudil

Opća bolnica Osijek  
Interni odjel  
šef Odjela dr sci. dr I. Čandrlić

Opća bolnica Osijek  
Odjel za patologiju i sudsku medicinu  
šef Odjela dr sci. dr I. Jančuljak

## **Klinička i patohistološka ispitivanja sluznice usne šupljine oboljelih od epidemijske alimentarne intoksikacije olovom u Osijeku**

Z. MANDIĆ, I. ČANDRLIĆ i I. JANČULJAK

Do danas je u literaturi bio opisan niz epidemija alimentarnih intoksikacija olovom. Pretpostavlja se da je još Hi pokrat prvi uočio da je olovo uzročnik kolika, čovjeka koji je radio u rudniku olova (Sokić i Đajić<sup>1</sup>). Tronchin<sup>2</sup> (1757) i Backer (cit. po Tronchinu<sup>2</sup>) (1767) opisuju bolest od koje je masovno, stoljećima, bolovalo stanovništvo mjesta Poitou, kao alimentarnu intoksikaciju olovom.

Svaki čovjek svakodnevno prima minimalne količine olova u hrani, piću i, u posljednje vrijeme sve više, inhalacijom iz atmosfere zagađene tetraetil olovom (Med. encikl.<sup>3</sup>). U organizam se dnevno unese oko 0,4 mg olova. Unesu li se veće količine, dolazi do intoksikacije organizma (Beritić<sup>4</sup>). Normalna koncentracija olova u krvi je rezultanta fizioloških procesa resorpcije, mobilizacije i eliminacije. Međutim, ako dođe do poremećaja tih odnosa, nastaje niz patofizioloških zbivanja (Med. encikl.<sup>5</sup>).

Oralne promjene koje nastupaju prilikom trovanja olovom, opisuju se kao »stomatitis saturnina«. Bolesnik obično osjeća metalni okus u ustima, a na sluznici se gingive zapaža tzv. »olovni kolorit«, koji je među općim simptomima, jedini specifični i patognomnični znak intoksikacije olovom (Petrović<sup>6</sup>). Prvi ga je spomenuo Grissol, 1836. godine, a točnije opisao Burton, 1840. pa je u literaturi poznat kao Burtonov rub (Med. rada<sup>7</sup>). Olovni kolorit je pigmentacija u obliku trake plavo sive boje, a zahvaća marginalno područje sluznice gingive. Radi se o depozitu granula olovnog sulfida u endotelnim stanicama kapilara i u okolnom vezivnom tkivu (Med. encikl.<sup>3</sup>).

U literaturi se različito ocjenjuje dijagnostičko značenje olovnog ruba. Na temelju zapažanja Njemirovskog<sup>8</sup> (1953), olovni rub nema onu dijagnostičku

vrijednost koju mu neki autori pripisuju (Holstein<sup>9</sup>). Holstein<sup>9</sup> kaže, da može biti i najtežih otrovanja olovom, a da se olovni rub uopće ne pojavi, ali se ponekad javlja i kad je sadržaj olova u tkivima nedovoljan da izazove bolest, prema tomu, ovaj znak treba da posluži kao dokaz abnormalno velike, ali ne uvijek i toksične, resorpcije olova.

Početak 1977. godine, pod nejasnom kliničkom slikom, u kojoj su dominirale abdominalne kolike, u Interni odjel Opće bolnice u Osijeku primljeno je 129 bolesnika. Iz anamneze se nije moglo utvrditi radi li se o alimentarnoj intoksikaciji. Disperzija bolesnika prema mjestu stanovanja je bila vrlo široka (područje grada Osijeka, prigradska naselja, Baranjska regija i niz sela Osječke regije).

Nakon kliničkog pregleda, bolesnici su bili podvrgnuti nizu laboratorijskih testiranja. U nalazima laboratorijskih pretraga krvi, dominirali su bazofilno punktirani eritrociti, anemija i retikulocitoza. Zbog nedovoljno jasnih nalaza i nejasne kliničke slike, nije se odmah mogla postaviti konačna dijagnoza bolesti, ali je odmah postojala sumnja na intoksikaciju olovom.

## CILJ ISPITIVANJA

Cilj ispitivanja je bio, da se patohistološkom analizom biopsijskog uzorka sluznice gingive, osoba sa sumnjom na alimentarnu intoksikaciju olovom i s klinički jasno izraženim pigmentnim rubom marginalne sluznice gingive, utvrdi sadržaj olova u tom biološkom materijalu, a dobiveni nalaz da se usporedi s kliničkim nalazom sluznice usne šupljine.

## METODA RADA

Ispitanici su bili bolesnici Internog odjela Opće bolnice u Osijeku koji su se nalazili na liječenju pod sumnjom na alimentarnu intoksikaciju olovom. Svakog je bolesnika, pored niza laboratorijskih testiranja, pregledao i liječnik stomatolog. Nakon kliničkog pregleda sluznice usne šupljine bolesnika, bila je u 25 bolesnika izvršena biopsija obrazne sluznice i sluznice gingive. Odbir bolesnika za biopsiju bio je izvršen metodom slučajnog izbora. Biopsijski se uzorak obrazne sluznice uzimao u razini okluzalnih ploha molara i sluznice gingive, u predjelu papila prednjih zubi. Bio je stavljen u 10% formalin i upućen na daljnju obradu u Histološki laboratorij Odjela za patologiju i sudsku medicinu Opće bolnice u Osijeku.

## REZULTAT ISPITIVANJA

Ukupno se javilo na liječenje 129 osoba, a od njih su 64 bolesnika bila podvrgnuta i stomatološkom pregledu.

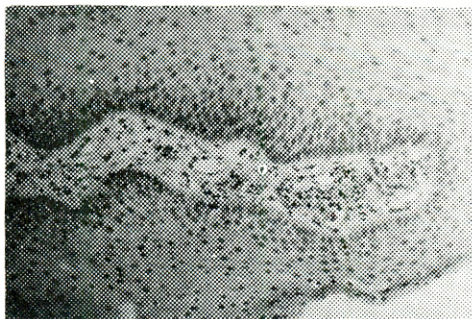
Od ukupno 64 promatrana bolesnika, bilo je 26 žena (40,6%) i 38 muškaraca (59,4%). Najmlađi bolesnik je imao 11 godina, a najstariji 75. U dobi od 31 do 40 godina bilo je najviše (32,2%) hospitaliziranih bolesnika. Prema zanimanju, najveći

je bio udio radnika 30%, domaćica 29%, a samo 1,1% učenika. Prema mjestu stanovanja, u gradu i prigradskim naseljima živi 51,6% promatranih, a na selu njih 48,4%.

U 58 bolesnika je na marginalnoj gingivi bio uočen olovni kolorit, jačeg ili slabijeg intenziteta, a vrijednost olova u krvi intoksiciranih, kretala se od 5 do 255 mg.

Patohistološki nalaz sluznice gingive, u 20 biopsijskih uzoraka, potvrdio je prisutnost olova u tkivu, dok preostala 4, iz tehničkih razloga, nisu bila podesna za analizu.

Patohistološki nalaz obrazne sluznice je bio opisan u 18 bolesnika kao normalan nalaz, a u njih 7 je postojala infiltracija upalnih stanica.



Sl. 1. U patohistološkom preparatu se vide, u vezivu, perivaskularno, ispod papila, zrnca žučkasto-tamnosedeg pigmenta.

U patohistološkom preparatu na sl. 1, vide se, u vezivu, perivaskularno, ispod papila, zrnca žučkasto-tamnosedeg pigmenta.

Patohistološka dijagnoza: Saturnismus.

## ZAKLJUČAK

1. Patohistološka dijagnoza ispitivanog biopsijskog uzorka sluznice gingive odgovara kliničkoj slici bolesti i ostalim laboratorijskim testiranjima.

2. U biopsijskom uzorku sluznice obraza nisu nađeni tragovi pigmenta.

3. Za postavljanje konačne dijagnoze, ako postoji sumnja na intoksikaciju olovom, uz anamnezu bolesti, kliničku sliku bolesti i niz laboratorijskih testiranja, veliku dijagnostičku vrijednost ima i ispitivanje prisutnosti olova u oralnim tkivima, posebno u gingivi.

## Sažetak

Početak 1977. godine, pod nejasnom kliničkom slikom, u kojoj su dominirale abdominalne kolike, u Interni odjel Opće bolnice u Osijeku primljen je veći broj bolesnika.

Nakon kliničkog pregleda bolesnici su bili podvrgnuti nizu laboratorijskih testiranja. U nalazima laboratorijskih pretraga, u krvi su dominirali bazofilno punktirani eritrociti, ane-

mija i retikulocitoza. Pored analize olova u krvi i koproporfirina u urinu, bila je izvršena i analiza vrijednosti olova u serumu, sternalnom punktatu, kao i analiza života eritrocita radioizotopnom metodom.

Bolesnici su bili upućeni i na stomatološki pregled. Promjene oralne mukoze je karakterizirala pojava sivomodrog ruba marginalnog dijela sluznice gingive, u gornjoj i donjoj čeljusti. Biopsijski je uzorak pigmetirane sluznice bio podvrgnut patohistološkoj analizi.

Raspravlja se o vrijednosti ovih nalaza u postavljanju dijagnoze bolesti osoba sa sumnjom na alimentarnu intoksikaciju olovom i o ulozi stomatologa u liječničkom timu pri obradi intoksiciranih.

## Summary

### CLINICAL AND PATHOHISTOLOGICAL INVESTIGATIONS OF THE ORAL MUCOSA IN PATIENTS WITH EPIDEMIC ALIMENTARY LEAD POISONING IN OSIJEK

In the beginning of 1977 a number of patients with unclear clinical picture and predominant abdominal colics were admitted to the Department of Internal Medicine of the General Hospital in Osijek.

After a clinical examination the patients were submitted to a series of laboratory testings. The laboratory findings of blood analysis showed that stippled cells, anaemia and reticulocytosis prevailed. In addition to the analyses of lead in blood and coproporphyrins in urine, the analyses of lead in serum, sternal punctate and the erythrocyte life by radioisotope method were carried out.

The patients also underwent a stomatological examination. The changes of the oral mucosa were characterized by a grey-blue edge on the marginal part of the gingiva mucosa in the upper and lower jaws. A biopsic sample of pigmented mucous membrane was submitted to pathohistological analysis.

The significance of these findings in making diagnosis in patients suspected of alimentary lead poisoning as well as the role of stomatologists in a medical team during treatment are discussed.

## Zusammenfassung

### KLINISCHE UND PATHOHISTOLOGISCHE UNTERSUCHUNGEN DER ORALEN SCHLEIMHAUT AN PATIENTEN MIT EPIDEMISCHER ALIMENTÄRER BLEIINTOXICATION IN DER STADT OSIJEK

Anfangs 1977 wurde eine grössere Anzahl von Patienten unter unklaren klinischen Symptomen, worunter abdominale Koliken das Krankheitsbild beherrschten, in der Internen Abteilung des Krankenhauses der Stadt Osijek, aufgenommen.

In den laboratorischen Befunden dominierten basophile punktierte Erythrozyten, Anämie und Retikulozytosis. Ausser Blutanalyse auf Blei, Urinanalyse auf Koproporphirin, wurde der Bleigehalt im Serum und im Sternalpunktat, ferner die Erythrozytenlebensdauer mit der radioisotopischen Methode, bestimmt.

Der stomatologische Befund ergab eine graublau Verfärbung der Gingiva marginalis im Ober- und Unterkiefer. Ein biotisches Muster der pigmentierten Schleimhaut wurde pathohistologisch untersucht.

Über die Bedeutung dieser Befunde in der Vermutungsdiagnostik auf alimentäre Bleiintoxication, und über die Rolle des Stomatologen im Ärzteteam bei der Behandlung von vergifteten Patienten, wird diskutiert.

## LITERATURA

1. SOKIĆ, G., DJAJIĆ, D.: Bolesti usta, Naučna knjiga, Beograd, 1972
2. TRONCHIN, T.: De colica Pictonum, Geneva, 1757
3. Oralne bolesti, Medicinska enciklopedija, Dop. sv., Jugoslavenski leksikografski zavod, Zagreb, 1974
4. BERITIĆ, T., FLEISCHHACKER, M.: Lij. vjes., 77:367, 1955
5. Saturnizam, Medicinska Enciklopedija, knj. 8, Jugoslavenski leksikografski zavod, Zagreb, 1974
6. PETROVIĆ, L.: Bolesti usta, Naučna knjiga, Beograd, 1953
7. Medicina rada, str. 504, Medicinska knjiga, Beograd-Zagreb, 1966
8. NJEMIROVSKIJ, Z.: Arh. hig. rada, 4:500, 1953
9. HOLSTEIN, E.: Grundriss der Arbeitsmedizin, J. A. Barth, Leipzig, 1949