

Zavod za bolesti usta
Stomatološkog fakulteta, Zagreb
predstojnik Zavoda prof. dr M. Dobrenić

Zavod za bolesti zuba
Stomatološkog fakulteta, Zagreb
predstojnik Zavoda prof. dr Z. Njemirovskij

Disharmonije u okluziji i mogućnost njihova utjecaja na parodontno tkivo

V. NJEMIROVSKIJ

Pitanje o utjecaju okluzijskih poremećaja na oboljenja parodontnog tkiva nije u potpunosti riješeno. Budući da u stomatologiji nije točno ograničen pojam normalnih okluzijskih odnosa od abnormalnih, razumljivo je da moraju postojati različite interpretacije disharmonija u okluziji, jer se polazi od drugačijih pretpostavaka. Bez obzira na navedene razlike u ocjenjivanju utjecaja okluzije, teoretski treba početi od dviju pretpostavaka, koje će problem jasnije odrediti. S obzirom na prilike u okluziji, one bi mogle utjecati na parodontno tkivo u slučajevima: a) abnormalne, prejake odnosno b) subnormalne, preslabe funkcije. Oba ova utjecaja mogu nastati pri fiziološkim pokretima (žvakanju, gutanju), kao i pri nefiziološkim funkcijama ili parafunkcijama (bruksizmu, bruksomaniji). Dr u m¹ naziva sve kontaktne pokrete u usnoj šupljini, koji nisu vezani uz fiziološku funkciju, parafunkcijama. Dodiri između maksilarnih i mandibularnih zubi, koji nastaju za vrijeme gutanja, funkcijski su vezani uz akt gutanja i ne spadaju u parafunkcije (P o s s e l t i E m s l i e²).

Iako u stručnoj literaturi postoje različiti podaci, kako o prosječnom vremenu gutanja, tako i o ukupnom dnevnom efektu okluzijskih kontakata za vrijeme deglutinacije, ipak to vrijeme treba smatrati potencijalnim uzrokom oštećenja parodontnog tkiva. Treba spomenuti, da o individualnoj žvačnoj funkciji (kontrakcija jače ili slabije razvijenih mišića masetera i temporalisa), ovisi sam efekt vanjskog utjecaja, drugim riječima, uzrok oštećenja proporcionalan je ukupnoj žvačnoj funkciji (Anderson³).

Budući da nas u ovom prikazu interesira samo fiksacijski aparat zuba, dezmodont, u odnosu na disharmoniju u okluziji, smatram potrebnim napomenuti, da u tom tkivu postoje vrlo dobri mehanizmi, koji mogu u određenoj mjeri

osloboditi odnosno preinačiti štetno djelovanje prejake funkcije (Dobrenić⁴). Razmještaj i posebni raspored kolagenih niti fiksacijskog aparata zuba omogućava da se sile koje djeluju aksijalno na zub rasporede na velik broj vlakana pa se učinak sile pri pritisku raspoređuje na veliku površinu kosti. Postojanje konglomerata kapilara s anastomozama, kao i mreža limfatičkih sudova u periapexnom području mogu djelovati kao oslabljivači, amortizeri, pritiska na zub odnosno na fiksacijski aparat zuba (Orban⁵, Provenza⁶).

Smatra se da postoji specijalni mehanizam neurovaskularnog refleksa, koji također djeluje u tom smislu. Receptori za osjet pritiska mogu regulirati intenzitet same kontrakcije žvačne muskulature pa postoji i mogućnost da se pravovremeno signalizira svaki nefiziološki intenzitet.

Okluziju i artikulaciju određuje reljef griznih površina zuba i čeljusni zglobovi (Suvini⁷). Nema sumnje da je vrst okluzije i artikulacije u mastikacijskom i deglutinacijskom procesu značajna za opterećenje fiksacijskog aparata zuba. Kad, međutim, postoji pravilna interkuspidacija lateralnih zuba i normalni okluzijski odnosi u predjelu frontalnih zubi, smatramo da je uspostavljena biostatska ravnoteža (Suvini⁸). Sila koja djeluje u tom slučaju prilikom mastikacije u aksijalnom smjeru na zub, raspoređuje se prema paralelogramu sila ravnomjerno na cijeli fiksacijski aparat. Svaka druga sila, koja djeluje u bilo kojem drugom smjeru, štetna je za čvrstoću zuba, a oštećenje fiksacijskog aparata zuba je upravo razmjerno s kutom koji stvara duža osovina zuba i učinak same sile. Studij okluzijske akcije i registracija artikulacijske ravnoteže pomoću voštane šablone, odnosno na odljevima i modelima zubnih lukova, pokazuje da postoji izvjesno pomicanje zuba s obzirom na njegovog susjeda.

Kad je 1916. godine Stillmann (cit. po McCally⁹) uveo pojam traumatske okluzije, dugo se smatralo da je ona primarni faktor u oboljenjima parodonta i da svaki slučaj traumatske okluzije dovodi do oboljenja parodonta.

Abnormalni okluzijski stres može prouzročiti, kao što pokazuju klinička iskustva, promjene u pokretljivosti zuba. Dosta se često vide zbog jatrogenih razloga (previsoko metalno punjenje, nepravilno modelirana reljefna ploha krunica i mostovnih članova) mutilacije žvačnog aparata i reducirano, forsirano žvakanje na preostalim antagonistima. I u tim slučajevima dolazi do primarnog oštećenja intraalveolnog dijela parodonta, ali u početku nema promjena u epitelnom pričvrstku i ne nastaje džep s izraženom upalom sluznice i marginalnom destrukcijom alveole.

Ekperimentima na rezus majmunima su Wentz, Jarabak i Orban¹⁰ ustanovili, da ako je parodont preopterećen, osim promjena u cirkulaciji, nastaju i pojedinačna nekrotična područja i resorpcijske promjene na kostima, ali se ne razvija tipična slika oboljenja parodonta. Ako se odstrani uzrok okluzijske traumatizacije, može se očekivati potpuna sanacija:

Interesantno je ovdje spomenuti jedan klinički simptom, koji gotovo uvijek postoji u slučajevima okluzijske traume a nije dovoljno poznat — pojavljuje se preosjetljivost zuba na hladno. Ta se bol tumači poremećajima u vaskularizaciji u periapeksu, s početnom hiperemijom pulpe (McCally⁹). Poznato je, da je patognomonični simptom hiperemije pulpe osjetljivost na hladno. U ovom slučaju dolazi, dakle, do alteracije u pulpnom tkivu, bez sudjelovanja bakterija (Kramer¹¹).

Ako se ne odstrani uzrok traumatske okluzije, unutar pulpne komorice razvija se pulpitis s nekrotizacijom pulpe, a u kasnijem razvitku oboljenja nastaje i rarifikacija koštanih gredica u periapeksu. U posljednje vrijeme je u literaturi opisan tako zvani pulpodontsko-periodontski sindrom, budući da autori smatraju da svaka promjena u parodontu bilo koje geneze može imati reperkusije u pulpnom tkivu, radi akcesornih, aberantnih kanalića (Bender i Seltezer¹²).

U skladu s Mühlmannovom koncepcijom da je okluzijska trauma lezija parodontnog tkiva, koja nastaje zbog abnormalnog okluzijskog pritiska, koji ne mora biti samo prejakog već i smanjenog intenziteta, treba posebno razmotriti a) mogu li nastati oštećenja fiksacijskog aparata pojedinih zubi u fiziološkim uvjetima i b) postoje li predisponirajući faktori za oštećenje parodonta u fiziološkim prilikama.

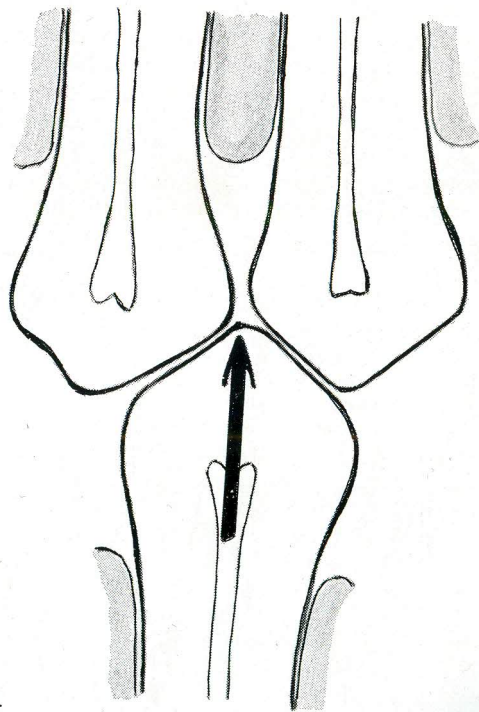
Kad je zubni niz neprekinut, u slučaju eugnatije, međususjedski kontakti zuba osiguravaju dobre higijenske i funkcijske prilike. Kontakt dvaju susjednih zuba, u obliku točke, čuva zub od kariozne lezije i zaštićuje interdentalnu papilu, jer kad je niz kompletan postoji izvjesna napetost između pojedinih zubi. Ta se pomicanja osnivaju na sposobnosti Sharpeyjevih niti da se pod silom žvakanja intermitentno produljuju i skraćuju pa taj dinamički mehanizam povoljno stimulira tkivo, ono se regenerira, stvaraju se nova kolagena vlakna i odlaže nova cementna supstancija (Dobrenić⁴). Tijekom života, radi takvog pomicanja susjednih zubi, interproksimalnom abrazijom se formiraju plošni dodiri dvaju zubi. Prema Marmsseu¹³ se u ljudi starijih od 45 godina ne može ni očekivati kontakt u obliku točke.

Idealne kontaktne interdentalne prilike, kad između zuba nema međuprostora i kad se jedva može proći svilom između dvaju susjednih zubi, ne susreću se često ni u mlađih ljudi. Civilizacija recentnog čovjeka, koja određuje njegovu prehranu i fizikalna konzistencija njegove hrane, faktori su radi kojih je mastikacijska funkcija umanjena pa nedostaje onaj stimulans, koji pogoduje formiranju najpovoljnijih odnosa zubi u zubnom luku.

U primitivnih naroda, koji uživaju hranu tvrde fizikalne konzistencije, kvržice zubi se smanjuju horizontalnom i vertikalnom abrazijom, grizne plohe se izravnavaju i nastaje klizna artikulacija, pri kojoj su zubi pretežito opterećeni u aksijalnom smjeru. Vertikalna abrazija ima povoljni utjecaj na parodont, jer formira kontaktne plohe, smanjuje aproksimalne prostore, a usporedo s tim odvija se i postepena involucija interdentalnih papila. Ako nema vertikalne abrazije, interproksimalni prostori ostaju široki, a postepeno se s godinama skvrčava interdentalna papila. To pogoduje formiranju dentobakterijskog plaka, stagnaciji hrane i depoziciji zubnog kamenca, što ima bakterijsko-toksički i mehanički nepovoljni učinak na parodont (Sauerwein¹⁴).

Morfološki studij pojedinih zubi pokazuje da se usporedo s nastupom većeg stupnja civilizacije, smanjuje vertikalna i horizontalna abrazija na zubima i da je interkuspidacija bočnih zubi, izvanredno markantna. Drugim riječima, kvržice antagonističkih zuba ne pokazuju brusne fasete, odnosno nema »normalne abrazije« ad palatum. Kvržice antagonističnih zuba ulaze pri mastikaciji i gutanju dublje u interdentalne prostore i postoji mogućnost da kvržica jednog zuba razmiče dva antagonista. Fiziološko pomicanje cijele donje čeljusti prema naprijed

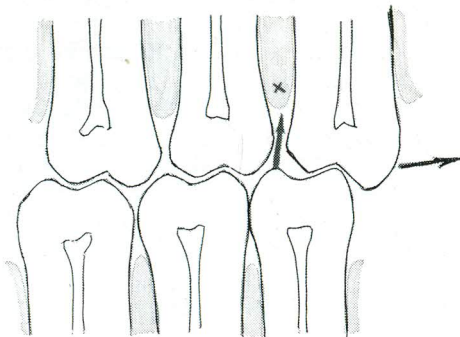
pri deglutinaciji i kompaktnija koštana građa mandibule, imaju za posljedicu da se i u fiziološkim prilikama može očekivati traumatizacija fiksacijskog aparata pojedinih zubi. Budući da je ovo djelovanje intermitentno, a u organizmu postoji funkcijska adaptacija tkiva (pojava koju je još 1885. opisao W. Roux¹⁶), izvjesno će vrijeme parodont odolijevati vanjskim inzultima. Dinamičko prilagođivanje parodonta ima, međutim, svoje granice pa treba spomenuti, da se u takvim slučajevima mora očekivati, da će se razviti predispozicija za oboljenje parodonta. U tim slučajevima okluzijske disharmonije, djeluju kose sile pa će jedan dio parodontnih kolagenih niti biti podvrgnut vlaku a drugi tlaku i ne može se očekivati kompenzacija sila pa će vlakna biti traumatski oštećena. Takav parodont se ne regenerira i kost se u kasnijoj fazi resorbira. Dijagnostika okluzije i artikulacije nam daje uvid u disharmonije i mogućnosti oštećenja. Pomoću artikulacijskog papira u obliku potkovice, odnosno upotrebom dviju pločica voska koje imaju u sredini cinčanu foliju, ustanovljuju se prilikom okluzije markantna mjesta, na kojima strši kvržica među antagoniste i razmiče ih. Kad se to ustanovi, treba preventivno izvršiti selektivno brušenje kvržica.



Sl. 1. Shematski prikaz jake interkuspidacije.

Relativno je čest nalaz klimavost gornjeg umnjaka, uz bol na perkusiju i osjetljivost na hladno. Takav se zub, iako potpuno intaktan od karijesa mora odstraniti. Gornji je umnjak često rudimentarno razvijen, s jednim razmjerno kratkim korijenom i smješten je u sponzioznoj kosti tubera maksile. U odnosu prema donjem kutnjaku, on se nalazi distalnije u zubnom luku. Pri pokretima

mandibule (mastikaciji, deglutinaciji) u mezijalnom smjeru, bukomezijalna kvržica donjeg umnjaka ulazi u interdentalni prostor između gornjeg umnjaka i drugog molara, potiskujući gornji umnjak distalno.

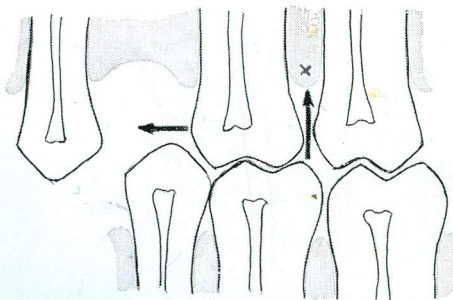


Sl. 2. Na shematskom crtežu su prikazane sile koje djeluju i posljedice njihova djelovanja.

Inpakacija ostataka hrane u interdentalni prostor stvara nehigijenske prilike i idealno mjesto za razvitak bakterija pa zbog toga pacijent povređuje taj predio, nastojeći odstraniti zaostale vlaknate čestice hrane. Nakon što se odcijepi epitelni pričvrstak, počinje se formirati džep u parodont.

Spontana restitucija takvog oštećenja se ne može očekivati, jer učestala trauma uz nepovoljne lokalne prilike pogoršava stanje. Resorpcijski proces alveolne kosti brzo započinje i ukoliko se ne odstrani umnjak, odnosno u početnoj fazi traume ne izbrusi bukomezijalna kvržica na antagonistu, ugrožen je i drugi gornji kutnjak.

Opisani oblici oštećivanja parodontnog tkiva pri okluzijskoj disharmoniji nastaju kad je intaktan kompletan zubni luk. Drugačija je situacija u slučaju okluzijske disharmonije, kad je ona uzrokovana ekstrakcijom jednog zuba i gubitkom međusobnog kontakta susjednih zubi. U tom slučaju, dva faktora



Sl. 3. Crtež prikazuje gubitak zuba i njegovo pomicanje.

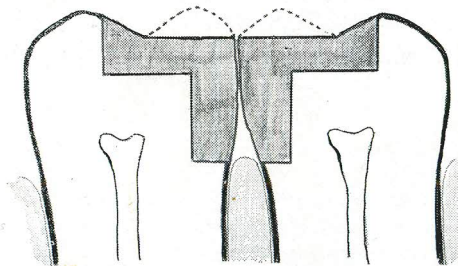
imaju vidnu ulogu; tendencija zuba da nakon ekstrakcije »putuje« mezijalno i djelovanje kvržica zuba antagonista, koji ili podupire ili otežava to pomicanje.

Treba naglasiti, da gubitak bilo kojeg bočnog zuba izaziva mezijalno pomicanje distalno smještenog zuba, od mjesta ekstrakcije.

Kariozne lezije na aproksimalnim plohama pretkutnjaka i kutnjaka ako je sačuvan kontinuirani zubni niz rješavaju se preparacijom II klase. Metalni ispuni tih defekata se često ne izvode lege artis. Postoje doduše objektivni razlozi koji otežavaju taj postupak; ne postoji jedna stijenka zuba pa treba primjenom matrice uspostaviti idealne kontaktne prilike sa susjednim zubom. Različitost u konstrukciji matrica pokazuje, da se postavljaju veliki zahtjevi na matricu. Matrica je neophodno potrebno pomagalo za korektno formiranje zida zuba koji nedostaje i ona omogućuje pravilan dodir sa susjednim zubom. Opisano je oko 20 tipova matrica, ali idealna forma matrice ne postoji pa je to jedan od razloga da mnoge statističke obrade pokazuju manjkavost aproksimalnih ispuna.

Od nekoliko neuspjelih aproksimalnih ispuna, opisat ću samo dva primjera.

Matrica koje je bila upotrijebljena je bila dobro učvršćena i adaptirana uza zid pa je amalgam bio dobro kondenziran u kavitetu. Finalnoj obradi samog ispuna nije bila obraćena dovoljna pozornost. Površinu svakog amalgamskog ispuna treba, naime, modelirati tako, da se postigne reljef površine, koji je ranije postojao. Treba izraditi kvržice i fisure, pazeći da okluzo-aproksimalni rubni greben bude u punjenju prisutan. Taj greben će, dijeleći zalogaje hrane na lingvalni i vestibularni dio, zaštićivati interdentalnu papilu. Ako takvo uzvišenje na aproksimalnom ispunu ne postoji kvržica antagonista će utiskivati hranu u interdentalni prostor, što će izazvati posljedice različita intenziteta, ali uvijek negativne. Na shematskom crtežu (sl. 4) strelica pokazuje smjer utiskivanja hrane u interdentalni prostor. I ovaj slučaj spada u okluzijske poremećaje, a impakcija hrane je preduvjet za leziju parodonta.



Sl. 4. U ispunu nema okluzo-aproksimalnog grebena.

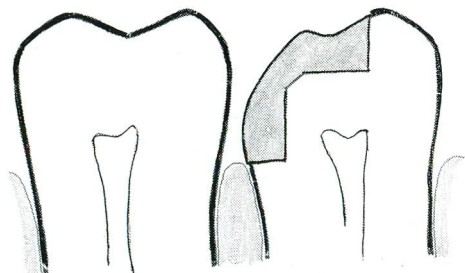
G. V. Black u se pripisuje izreka »The manufacturer makes the alloy, the dentist the amalgam«. Drugim riječima, treba tehnički razumjeti posao i precizno raditi, da bi se iz slitine načinio dobar ispun. Da površnost u radu postoji i u drugim zemljama, imamo potvrdu kod Sauerwein¹⁴, koji kaže, da se »na žalost idealan amalgamski ispun u nas (S. R. Njemačka) rijetko viđa«.

Slijedeći primjer je još instruktivniji. Ako se amalgam stavlja u kavitet bez matrice, ima ga ili suviše pa on ispunja i interdentalni prostor, ili nije uopće uspostavljen kontakt sa susjednim zubom.

U oba dva slučaja mora doći do reperkusija sa strane parodonta. Kad će se trajna promjena javiti ovisi o različitim općim faktorima. Predispozicija za

oboljenje parodonta u fiziološkim prilikama u navedenim slučajevima uvijek postoji.

Od kako je prije 20 godina H. Siegmund¹⁶ upozorio na to da istovrsni podražaji na parodontu mogu imati različite reaktivne promjene, a različiti podražaji da mogu izazvati istovremene reakcije tkiva, dobri se rezultati mogu očekivati, ako je stručna intervencija bila pravovremena.



Sl. 5. Aproksimalni ispun bez kontaktne plohe.

Budući da su parodontopatije uvjetovane multikauzalno, a zbivanje koje ih prati je kompleksno, okluzalne disharmonije u fiziološkim uslovima treba, kao što je prikazano, uzeti u obzir. Iz ranije navedenog se vidi, da su disharmonije u okluziji važan faktor, kao potencijalan uzrok traume parodonta, sa svim negativnim posljedicama za to tkivo. Budući da stomatolog ima mogućnost da uklanja te disharmonije, odnosno da ih ne izaziva, njegov će se stručni rad očitovati u prevenciji i u liječenju početnih slučajeva parodontopatija.

S a ž e t a k

Uvodno autorica razmatra mogućnost utjecaja okluzijskih disharmonija u fiziološkim i nefiziološkim pokretima na tkivo parodonta. S obzirom na mogućnost okluzijske traume, obrađena je sposobnost adaptacije parodonta.

Zub u kojeg postoji okluzijska trauma, previše je osjetljiv na hladno.

Opisana je vertikalna i horizontalna abrazija, s naročitim osvrtom na dodire susjednih i antagonističkih zubi.

Od slučajeva koji mogu izazvati oštećenje fiksacijskog aparata zubi obrađeni su: a) jaka interkuspidacija, b) dislokacija gornjeg umnjaka i c) mezijalno pomicanje zuba nakon ekstrakcije. Opisane su i jatrogeno uzrokovane disharmonije (nepravilno načinjen reljef grizne plohe i nedovoljan kontakt).

Primjeri okluzijskih disharmonija pokazuju, da u fiziološkim uvjetima postoji mogućnost oštećenja fiksacijskog aparata zuba i oboljenja parodonta. Kad će ta oštećenja definitivno nastati ovisi o mnogim faktorima.

Zaključno se navodi, da o stomatologu ovisi da takve okluzijske disharmonije spriječi, odnosno da nastale ukloni pa u tome dobar stručan rad stomatologa može preventivno i terapijski djelovati u početnih slučajeva parodontopatija.

Summary

DISHARMONIES IN OCCLUSION AND THEIR POSSIBLE EFFECT UPON THE PARODONT

In the introduction the authoress discusses the possibilities of the effects of occlusal disharmonies in physiological and nonphysiological movements upon the parodont. In view of a possible occlusal trauma the ability of adaptation of the parodont is mentioned. A tooth under occlusal trauma is rather always sensitive on cold.

The vertical and horizontal abrasion is reviewed with special attention to the contact facings of neighbour teeth and antagonists.

Cases in which a damage to the fixation apparatus of a tooth can happened are described; strong intercuspitation, dislocation of upper wisdom tooth and the mesial movement of a tooth after extraction. Disharmonies caused by dentists are mentioned (the carving of masticatory surface and no contact in amalgam fillings of Class II. Cavities).

Examples of occlusal disharmonies show that in physiological condition exists a possibility of damaging the fixation apparatus of a tooth and of an inflammation of it. When the damage will establish itself definitively depend upon many causes.

In conclusion it is stressed that the dentist may avoid occlusal disharmonies or the one which exist remove. Good work of the dental surgeon can prevent or help in the treatment of initial cases of parodontopathies.

Zusammenfassung

UNREGELMESSIGKEITEN IN DER OKLUSION UND DIE MOEGlichkeit IHRER EINFLÜSSE AUF DAS PARODONT-GEWEBE

Einleitend bespricht die Autorin die Einflüsse von Okklusionsdisharmonien auf das Parodont in psysiologischen und nicht physiologischen Bewegungen.

Wegen der Möglichkeit einer Okklusaltrauma ist die Adaptationsfähigkeit des Parodontes bearbeitet. Ein Zahn oklusal traumatisiert ist auf Kälte überempfindlich.

Vertikale und horizontale Abrasion mit besonderer Rücksicht auf die Behrührungen von Nachbarzähnen und Antagonisten ist beschrieben.

Fälle die zur Schädigung des Fixationsapparates eines Zahnes führen können werden besprochen; starke Intercuspitation, Stellungsänderung des oberen Weisheitszahnes und die mesiale Wanderung eines Zahnes nach Extraction. Aertzlich herbeigeführte Disharmonien sind erwähnt (ungenauae Gestaltung der Kaufläche und mangelhafter Kontakt bei Füllungen von Kaviteten II. Klasse).

Die Fälle von Okklusionsunregelmässigkeiten zeigen dass in physiologischen Umständen die Möglichkeiten einer Schädigung des Fixationsapparates des Zahnes und einer Erkrankung des Parodontes besteht. Wann diese Schädigung definitiv bleiben werden ist von vielen Faktoren abhängig.

Abschliessend wird betont dass der Zahnarzt okklusale Unregelmässigkeiten verhüten beziehungsweise entfernen kann. Es ist sichtbar dass eine fachmännische Behandlungsweise des Zahnarztes preventiv und behandelnd in Frühfällen von Parodontopathien sein kann.

LITERATURA

1. DRUM, W.: Zahnärztl. Rundsch., 59:257, 1950
2. POSSELT, U., EMSLIE, R. D.: Int. Dent. J., 9:3, 1959
3. ANDERSON, D. J.: Int. Dent. J. 5:671, 1956
4. DOBRENIC, M.: Osnove parodontologije, Školska knjiga, Zagreb, 1968
5. ORBAN, B. J.: Oral histology and Embryology, C. V. Mosby, St. Louis, 1957
6. PROVENZA, D. V.: Oral histology, J. B. Lippincott, Philadelphia, 1964
7. SUVIN, M.: Zubna protetika, I, Školska knjiga, Zagreb, 1955
8. SUVIN, M.: Zubna protetika, II, Školska knjiga, Zagreb, 1958
9. Mc CALL, J. O.: J. Perio., 34:63, 1963
10. WENTZ, F. M., JARABAK, J., ORBAN, B. J.: J. Perio., 29:117, 1958
11. KRAMER, I. R. H.: Int. dent. J., 9:435, 1960
12. BENDER, L. B., SELTZER, S.: Oral surg., 33:458, 1972
13. MARMASSE, A.: Dentisterie Opératoire, I., J. B. Balliere, Paris, 1958
14. SAUERWEIN, E.: Zahnerhaltungskunde, G. Thieme, Stuttgart, 1970
15. Medicinska enciklopedija, 5:626, Jugoslaven-ski leksikografski zavod, Zagreb, 1970
16. SIEGMUND, H.: Zahnärztl. Welt, 7:90, 1952