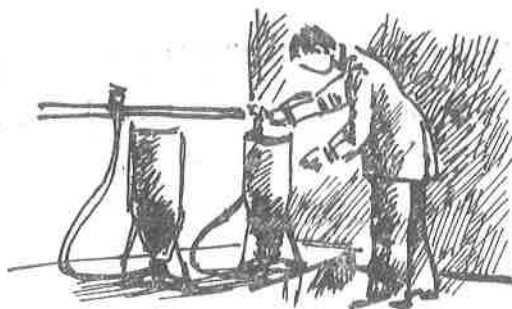


## Naučni i stručni radovi



Dr Branislava Jovanović, docent,  
Katedra za mikrobiologiju,

Dr Milanka Matejić, docent,  
Katedra za patologiju —  
Veterinarski fakultet, Beograd

# Ustanovljenje bolesti šarana - poznate pod nazivom zapaljenje ribljeg mehura šarana

Zapaljenje ribljeg mehura šarana (ZRMŠ) je samostalna, kontagiozna bolest svih uzrasnih kategorija šarana (divljih i njihovih hibrida), čija etiologija nije do danas razjašnjena. Prvi slučajevi ZRMŠ opisani su početkom 20. veka od strane Hofer-a (1906.). Kasnije o ovoj bolesti pišu Plehn (1924.), Hass (1940.), Schäperclaus (1954.), i dr. Dokazana je još kod štuke (Markievicz, 1967.) i belog amura (Tascarcik, 1968.).

Kako su glavne patoanatomske promene lokalizovane na ribljem mehuru, bolest je po tome i dobila ovaj naziv.

U pogledu etiologije mišljenja su podeljena. Karpanin, Ivanov (1958.), Kanaev (1963.), i dr. govore da je etiologija alimentarne prirode i da bolest nastaje pri gustom nasadu riba i ishrani većom količinom veštačke smeše, u kojoj je nepovoljan odnos amino-kiselina i vitamina. Međutim, ogledi Aršanice (1965., 1966.) pokazali su da navedeni uslovi nisu osnovni, već da je bolest zaraznog karaktera. Goreglad (1962.) je iz ribljeg mehura obolelih riba izolovao mikrosporidije, smatrajući da su iste uzročnici ovog obolenja. Niz autora, Kanaev (1963., 1967.) Čečina, Bujanova (1965.), Kocylovski (1967.) odbacuju etiološku ulogu parazita i smatraju da se oboljenje javlja pod dejstvom saprofitskih bakterija. Na bazi virusoloških ispitivanja, tj. dokaza citopatogenog efekta na kulturi tkiva, Tec (1963.) pretpostavlja da je virus uzročni agens. Nasuprot ovome, Rudikov (1969.) nije dokazao citopatogeni efekt, niti je uspeo da i/p aplikacijom filtrata, pripremljenog od organa obolelih riba, infici-

ra zdrave šarane. Liebman (1956.), Havelka (1958.), Nečiporenko (1965.) misle da je ZRMŠ ustvari samo posebna forma kompleksa zarazne vodene bolesti šarana. Ozbiljan prigovor ovome je, što se: a) kod šarana uginulih od kompleksa ZVBŠ ne javljaju uopšte patološke promene na ribljem mehuru; b) kod ZRMŠ ne nalaze se inkluzije u mozgu obolelih riba; i c) ZRMŠ dokazuje se i u ribnjacima, u kojima prethodno nije registrovan kompleks ZVBŠ.

Na osnovu epizootioloških podataka, autori Gavkan i dr. (1966.), Mankiewicz (1966.), Diarova (1967.), Mattheis i Kulow (1967.) smatraju da je bolest zaraznog karaktera, izrazite kontagioznosti, čime se ujedno i objašnjava njeno brzo širenje u mnogim zemljama. Poznato je, da se bolest prenosi direktnim kontaktom riba, kao i indirektno preko vode i zagađenog dna. Germinativni put širenja nije dokazan.

Prvi i najbrojniji slučajevi javljaju se u toku leta, pri temperaturi vode preko 16—20° C, s tim, što je posle tog vremena oboljenje sve ređe. Klinički se bolest izražava u akutnoj (tzv. oštroj) i hroničnoj formi, mada je poznata i bolest bez manifestnih kliničkih simptoma (latentna forma). Kulow i dr. (1969.) zapazili su, da se u njihovoj zemlji uglavnom dijagnostikuje oboljenje hroničnog toka, dok se u SSSR-u pretežno javlja akutna forma.

U akutnoj formi bolesti ribe slabo reaguju na blizinu čoveka, plivaju glavom na dole ili bočno po površini vode. Trbuh im je naduven, naročito u blizini anusa, koji je inače ispupčen i zacrvenjen (hiperemi-

čan). Ispupčenost očiju i promene na krljuštima retko se nalaze.

U hroničnoj formi simptomi se ispoljavaju samo u 20—30%, ređe u 50% riba. Oboleli primerci su manje aktivni, slabije uzimaju hranu i zaostaju u rastu. Samo kod manjeg broja riba zapaža se opšte ili delimično povećanje obima trbuha.

Vrlo iscrpne podatke patomorfoloških promena kod ove bolesti daju Aršanica (1969.) i Kokuričeva (1969.), bazirajući ih na brojnim obdukcijama uginulih i bolesnih riba. Jahnel (1938.), Gevkan, Ivasik, Karpenko (1966.), Griščenko (1967.), Szakolezai (1967.), Kanaev i dr. (1963), Metelev (1963), Braun (1969.), Kulow i Mattheis (1969.) pružili su, takođe, vredan doprinos poznavanju ove bolesti.

Patološke promene u akutnoj formi bolesti uglavnom su lokalizovane na ribljem mehuru i manifestuju se deformitetom njegovog oblika, hiperemijom, krvavljenjem, zamućenjem i zadebljanjem zida mehura. U hroničnoj formi, pored znatnog zadebljanja, izražava se i nekrotizovanje zida mehura kao i njegovo srašćenje sa okolnim organima. Prema Kulow-u (1969.), tačkasta krvavljenja na zidu ribljeg mehura patognomonična su za ovu bolest; nalaz pigmentnih područja dokaz su već preležane bolesti, a samo hiperemija i zamućenje zida zahteva potvrdu laboratorijskih ispitivanja.

Kulow i saradnici (1969.) su, prema patomorfološkim promenama na ribljem mehuru, podelili bolest u 5 stadijuma:

I a — tačkasta krvavljenja u spoljašnjem sloju mehura, kao klinički znak početka bolesti ili lakog oboljenja,

I b — mrke do crne tačke ili mrlje u zidu ribljeg mehura (pigment hemohromogen), kao izraz preležanog lakog stadijuma bolesti bez ostalih komplikacija,

II — delimično ili potpuno zadebljanje zida ribljeg mehura usled izrazitih eksudacija, kao znak napredovalog oboljenja,

III — delimično razaranje zida ribljeg mehura usled nekrobioze i nekroze, kao znak teškog aerocistita, i

IV — formiranje cista ispod ribljeg mehura, pri čemu sekundarni peritonit dominira u odnosu na zapaljenje ribljeg mehura.

U pogledu dijagnostike ZRMŠ, bakteriološka i parazitološka ispitivanja ne mogu da pruže decidan odgovor. Rezultati hematoloških analiza (procenat limfocita, monocita, hemoglobina) takođe nemaju siguran dijagnostički značaj. Takozvane »krupne ćelije« koje je našao kod ove bolesti, Čečina (1969.) nije ustanovila u krvi obolelih riba, tako da se i ovaj laboratorijski metod ne može sa sigurnošću prihvatiti. Ostaje da se dijagnoza ZRMŠ mora oslanjati na epizootičke podatke, kliničke simptome i kao najpouzdanije patomorfološke nalaze.

## SOPSTVENA ZAPAZANJA

Laboratorija za bolesti riba Veterinarskog fakulteta u Beogradu prati niz godina povremeno, a poslednjih i sistematski, zdravstveno stanje riba u ribnjacima različitih regiona SR Srbije. Tako smo u razdoblju od skoro 10 godina, na osnovu epizootičkih podataka, kliničke slike, obdukcijskih nalaza i patohistoloških promena u zidu ribljeg mehura uginulih i obolelih riba, ustanovili ZRMŠ u tri maha.


Prvu pojavu evidentirali smo u SR Srbiji maja meseca 1961. godine, na jednom novopodignutom ribnjaku za uzgoj šaranskog mlada, koji se nalazi u blizini Beograda. Pri odabiranju riba za jedan eksperimenat zapaženo je, da se među dvogodišnjim šaranima (remontni materijal) neke ribe sporije kreću. Kod njih smo konstatovali povećan obim trbuha i zacrvenjen analni otvor (sl. 1.). Sekcijom smo utvrdili da su riblji mehuri kod većine obdukovanih riba povećani, zidovi znatno zadebljali, zamućeni, neprozirni i sa nepravilno rasutim crvenkasto-mrkim ili sivkasto-žutim mrljama (sl. 2.). U nekih šarana riblji mehur sadržavao je bistru, svetlo-žutu tečnost u količini 7—13 ml.

Po slobodnoj oceni klinički simptomi bili su izraženi samo u oko 1,5% riba, a zapažen je neznatan broj uginuća.

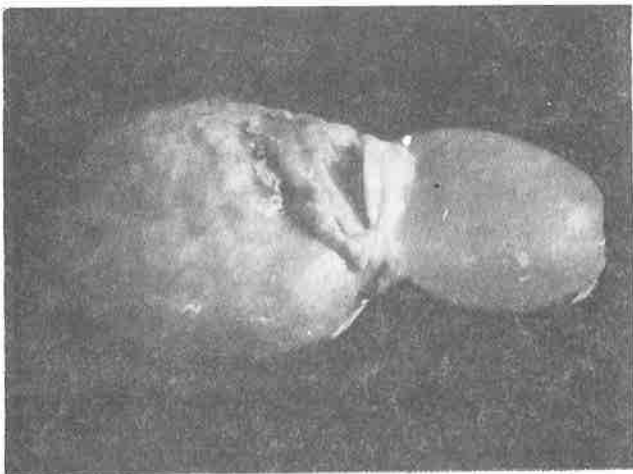
Iste godine, prilikom jesenjeg pregleda mlada, kod izvesnog broja obdukovanih šarančića primetili smo povećanje obima i nepravilne oblike ribljeg mehura sa mestimičnim zadebljanjem i zamućenjem njegovog zida, kao tačkasta do mrljasta crvenkasto-smeđa pigmentovanja (sl. 3.).

Drugu pojavu ove bolesti sreli smo aprila meseca 1966. godine na jednom banatskom ribnjaku, koji se nalazio tek u drugoj godini proizvodnje. Ovog puta je klinička slika bila veoma upečatljiva. Na površini ribnjaka video se veći broj uginulih i živih riba (dvogodišnjih šarana) u bočnom položaju, sa proširenim abdomenom iznad ogleđala vode. Manji broj riba plivao je okrenute glave na dole. Obdukcijom uginulih i žrtvovanih riba sumnjivih na oboljenje, konstatovali smo promene na ribljem mehuru kao u bolesnih primeraka iz prethodne pojave (1961. godine).

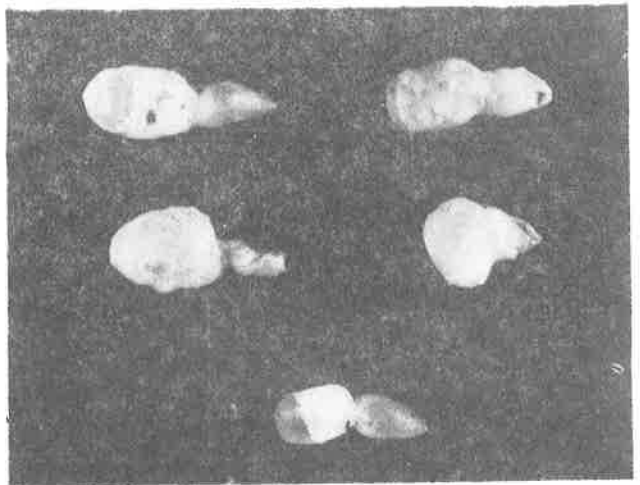
Treću pojavu zapazili smo na jednom od ribnjaka, na kome smo već ranije ustanovili ovu bolest. Sistematskim praćenjem zdravstvenog stanja riba u tamošnjim uslovima i redovnim jesenjim pregledom mlada, otkrili smo 1972. i 1973. godine, prilikom probnih sekcija pregleda, promene na ribljem mehuru u 30% mladunaca. Kod najvećeg broja obdukovanih jedinki uočena su mestimična zadebljanja i zamućenja, nešto ređe mrljasta krvavljenja, a samo kod nekih nepravilna smeđe-tamna pigmentovanja zida ribljeg mehura. Klinički simptomi, kao i veći gubici nisu bili primećeni u toku 2 godine posmatranja. Međutim, histološkim pregledom mehurova našli smo promene karakteristične za ovu bolest, i tako po treći put potvrdili njenu pojavu.



Sl. 1.



Sl. 2.



Sl. 3.

## RAZMATRANJE

Zapaljenje ribljeg mehura šarana, mada etiološki još nerazjašnjeno, po svojim osnovnim epizootiološkim karakteristikama označava se kao samostalno vrlo kontagiozna bolest. Mada ZRMŠ u susednim zemljama već decenijama predstavlja veoma značajan zdravstveni problem u ribarstvu, mi je nismo ustanovili sve do 1961. godine, svakako zbog toga, što se bolest ne manifestuje uvek izrazito karakterističnim simptomima. Ovo pogotovu zbog toga, što se ZRMŠ javlja uglavnom letnjih meseci, kada je temperatura vode preko 18 — 20° C, a mi smo je zapazili u proleće (aprila i maja). Ovo se može objasniti specifičnim ambijentom, odnosno uslovima u našim ribnjacima. Pošto su tada klinički znaci bolesti bili vrlo markantni i patoanatomski nalazi na ribljem mehuru karakteristični, dijagnozu smo postavili klinički i obdukcijski. Prema poznatim kriterijumima iz literature (Kulow) u pitanju je bio akutan tok Ia, Ib i II stadijuma. U nešto delikatnijoj situaciji bili smo 1972. i 1973. godine, jer je ZRMŠ otkrivena u okviru redovnih jesenjih pregleda šaranskog mlada prilikom probnih obdukcija, znači na osnovu patomorfoloških nalaza. Tom prilikom bolest je bila bez kliničkih simptoma, kako je opisano i u literaturi, mada su i u ovim slučajevima histološkim pregledom utvrđene promene na mehuru različitog intenziteta. Osim inicijalnih alteracija, kao početne faze procesa, ustanovili smo,


takođe, i markantne promene, kao izraz već dužeg toka bolesti. Nalaz žuto-smeđih pigmentnih mrlja na zidu ribljeg mehura služi kao potvrda da su neke jedinke već prezdravile.

Pri razmatranju naših slučajeva — zanimljivo je još i to, da ova bolest u našim prilikama nije imala nikad enzooske razmere, niti je prouzrokovala veći procenat uginuća. Kako je ranije naglašeno, obdukcijski nalazi dokazuju da se u svim slučajevima radilo o relativno lakšoj formi bolesti, koja je po intenzitetu procesa dosegala najdalje do II stadijuma. Teške forme, kao nekrotizovanje zida ribljeg mehura i srašćivanje sa okolnim organima, koje karakterišu III i IV stadijum, nismo nalazili.

U pogledu etiologije ZRMŠ, bez ikakvih pretenzija da damo neko decidnije mišljenje, smatramo da je od značaja činjenica, što se u našim ribnjacima koriste za ishranu smeše, koje sadrže bar neki od antibiotika, makar i u manjoj koncentraciji. Ovakvo permanentno tretiranje antibioticima (u profilaktične svrhe protiv kompleksa ZVBS) nesumnjivo utiče na niz saprofitskih bakterija, koje ako ne prouzrokuju, ono sigurno komplikuju ovu bolest, a to se uostalom slaže i sa mišljenjem onih autora, koji u saprofitskim mikroorganizmima vide primarne ili sekundarne uzročne agense ZRMŠ. Upotrebom antibiotika učinjeno je da su se u našim ribnjacima za sada pojavljivali uglavnom lakši oblici bolesti.

## LITERATURA

- Szakolczai, J. (1967), Untersuchungen der Schwimmblasenentzündung bei Karpfen anhand von zwei Fällen in Ungarn. Zeit. f. Fischerei, Band XV. Heft 1/2.
- Arshaniza, N. M., O. N. Bauer and V. L. Vladimirov. (1968), Air bladder disease of carps; its aetiology, epizootiology and control. Office intern. des éizooties. Bull. Tome LXIX.
- Kulow, H. and Th. Mattheis. (1969), Untersuchungen zur Pathologie und Therapie der Schwimmblasenentzündung des Karpfens. Zeit. f. Fischerei, Band 17. Heft 1—4.
- Mattheis, Th., (1969), Ansichten zur Äiologie der Schwimmblasenentzündung des Karpfens (Cyprinus carpio). Zeit. f. Fischerei, Band 17. Heft 1—4.
- Aršanica, N. M. (1969), Materialy po epizootologii, diagnostike i profilaktike bolesti plavatelnog puzyra karpa. Izv. Gos NIIORH. Tom 69. Leningrad.
- Čečina, A. C., R. Z. Ekelčik, (1969), Pokazateli krovi karpa pri bolesti plavatelnog puzyra. Izv. GosNIIORH. Tom 69. Leningrad.
- Kukuričeva, M. P., (1969), Gistologija plavatelnog puzyra karpa v norme i pri bolesti. Izv. GosNIIORH. Tom 69. Leningrad.
- Kudencova, R. A., (1969), Ob etiologii bolesti plavatelnog puzyra karpa. Izv. GosNIIORH. Tom 69. Leningrad.



### OBAVIJEST ČITAOCIMA!

Iz štampe je izašla nova stručna knjiga o ribarstvu — »ABC ribnjačarstva« od mađarskih autora Antal Antalfi-a i Ištvana Tölga u hrvatsko-srpskom (srpsko-hrvatskom) prijevodu. Knjiga se može naručiti preko redakcije časopisa »Ribnjačarstvo Jugoslavije« i može se poslati pouzećem. Cijena knjige 100 dinara.

Redakcija