

Interdisciplinarni pristup rješavanju problema oligodoncije

Želimir Muretić¹
Marija Magdalenić-
Meštrović²
Damir Žarković²

¹Zavod za ortodonciju
Stomatološki fakultet
Sveučilišta u Zagrebu
²Stomatološka poliklinika
Perkovčeva 3, Zagreb

Sažetak

Uvodno su definirani pojmovi hipodoncije, oligodoncije i anodoncije te se navodi njihova čestota i daje opis pratećih pojava. Posebno se ističe potrebitost interdisciplinarnoga pristupa u rješavanju te anomalije. Slijedi prikaz pacijenta s dijagnosticiranom oligodoncijom kojemu, osim umnjaka, nedostaje 8 trajnih zuba, zatim prikaz načina ortodontskog liječenja te završne protetske rehabilitacije. Pacijent je liječen mobilnim i fiksnim ortodontskim napravama sa svrhom da se postigne najbolji raspored zuba i međučeljusni odnos kao pretpostavka za uspješnu protetsku rehabilitaciju. Protetska je konstrukcija izvedena keramičkim mostovima u objema čeljustima sa zadovoljavajućim funkcijskim i estetskim rezultatom. Zaključno se raspravlja o teoretskim mogućnostima ortodontskog liječenja i alternativnim protetskim rješenjima u dijagnoza koje su obilježene manjim brojem zuba.

Ključne riječi: oligodoncija, liječenje.

Acta Stomat Croat
2001; 109-115

PRIKAZ SLUČAJA
Primljeno: 3. listopada 2000.

Adresa za dopisivanje:

Prof. dr. sc. Želimir Muretić
Zavod za ortodonciju
Stomatološki fakultet
Sveučilišta u Zagrebu
Gundulićeva 5, 10000 Zagreb

Uvod

Hipodoncija je kongenitalni nedostatak jednog ili više zuba mliječne ili trajne denticije (1). Prevalencija hipodoncije u mliječnoj je denticiji rjeđa i javlja se u 0,1% - 0,9%, a u trajnoj denticiji zastupljenost je 2% - 10% (2).

Oligodoncija (multipla aplazija) je definirana kao kongenitalni nedostatak 6 ili više zuba, isključujući treće molare, a njezina prevalencija varira između 0,25 - 0,7% (3,4).

Ekstremni oblik manjka zuba je anodoncija ili ageneza svih zuba, mliječnih i trajnih; ona se javlja veoma rijetko (1).

Oligodoncija se može pojaviti samostalno, kao dio nekog sindroma ili u težim sustavskim poremećajima, kao što je npr. ektodermalna displazija. Ako je oligodoncija pridružena nekom od sindroma, obično se javlja uz promjene na koži, noktima, očima, ušima ili na skeletu. Sastavni je dio više od 120 sindroma (6, 7). Najčešći sindromi uz koje se javlja oligodoncija jesu Riegerov sindrom, Otopalato-digitalni sindrom, Oro-facial-digitalni sindrom, Oculo-facial-cardio-dentalni sindrom i dr. (8).

Oligodoncija je, prema najnovijim istraživanjima, u većini slučajeva genetski uvjetovana, što ne isključuje postojanje vanjskih i unutarnjih čimbenika kao što su rentgensko zračenje, primjena po-

nekih lijekova, infektivne bolesti, traume i endokrini i intrauterini poremećaji (4,6,7,9).

Anomalije broja zuba (hipodoncija, oligodoncija) povezane su u velikom broju slučajeva s anomalijama oblika i veličine zuba. U osoba s oligodoncijom česta je mikrodoncija (3, 10). Danas se smatra da je genetska podloga za mikrodonciju i hipodonciju identična (1). Oligodonciju često prati taurodontizam, poremećaji mineralizacije i zakašnjeni razvoj zuba, posebice drugih pretkutnjaka (10).

Dok se pacijenti s hipodoncijom pojedinog ili dvaju zuba mogu isključivo ortodontski liječiti oni u kojih je dijagnosticirana oligodoncija, često praćena i opisanim pojavama, zahtijevaju interdisciplinarni ili multidisciplinarni pristup.

U ovome radu prikazujemo interdisciplinarni pristup liječenju dječaka s oligodoncijom u trajnoj denticiji, od prvog ortodontskog pregleda do završene protetske rehabilitacije.

Prikaz pacijenta

Četrnaestogodišnji dječak, kao prvo od troje djece u obitelji, javio se je na Zavod za ortodonciju Stomatološkog fakulteta u Zagrebu 1997. godine. Nakon anamneze i kliničkog pregleda učinjen je ortopantomogram, izrađeni su studijski odljevi obiju čeljusti i izvršena gnatometrijska i kraniofacijalna raščlamba.

Iz anamneze doznajemo da je rođen sa syndactyliom 2. i 3. prsta na objema nogama. Nicanje mliječnih zuba proteklo je uredno, bez znakova hipodoncije. U dobi od 6 godina operirao je adenoidne vegetacije. Do operacijskog zahvata disao je na usta, no sada ima normalnu, nazalnu respiraciju. Govor je uredan. Pacijent ima dva brata, u dobi od 4 i 1,5 godina, za sada bez znakova hipodoncije u mliječnoj denticiji. Hipodoncija nije zabilježena ni u roditelja ili bliže rodbine.

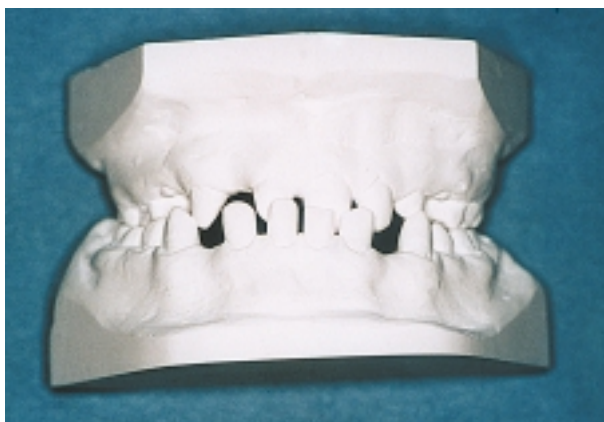
Kraniofacijalni indexi

Index lubanje iznosi 71,7, te je glava procijenjena dolihokefalnom. Index lica je 87,02, što ga razvrstava u skupinu mezopropozopa.

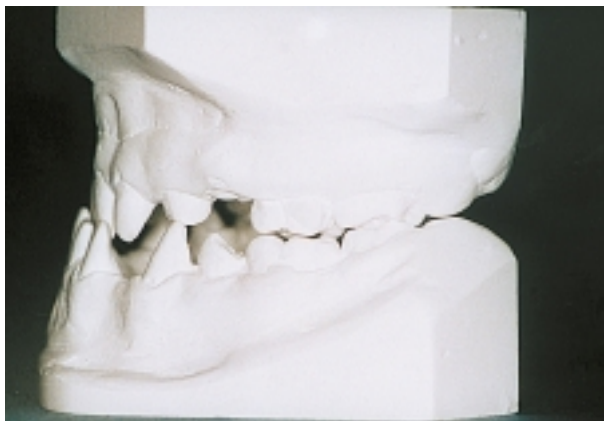Lokalni status usne šupljine

Frenulum labii je u granicama normalnog. Gingiva i parodont su zdravi. Jezik je normalne veličine, no opaženo je infantilno gutanje. Higijena usne šupljine veoma je dobra. Pacijent nema karijesa. Krune zuba su smanjene u meziodistalnom promjeru (gornji desni i lijevi prvi incizivi, gornji drugi lijevi inciziv, te donji drugi premolari). Gornji i donji očnjaci izrazito su koničnog oblika (klinasti zubi).

U pacijenta je utvrđen maksilarni retrognatizam. Zbog opsežne hipodoncije gornja je čeljust smanjena u transverzalnom i sagitalnom smjeru. U frontalnom segmentu opažen je obrnuti prijeklop i pozitivna incizalna stepenica (1,5 mm), dok u lateralnom segmentu obostrano postoji križni zagriz (Slike 1 i 2).

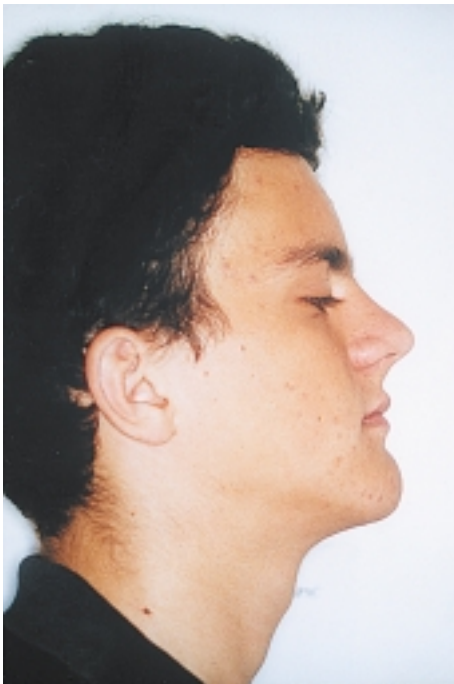

Slika 1. Početno stanje - okluzija s frontalne projekcije
Figure 1. Initial condition - frontal view



Slika 2. Početno stanje - okluzija s lateralne projekcije
Figure 2. Initial condition - lateral view

Inspekcijom lica opažen je blago konkavan izgled lica, s naglašenijom nazolabijalnom brazdom (Slika 3).



Slika 3. *Profil pacijenta*
Figure 3. *Patients' profile*

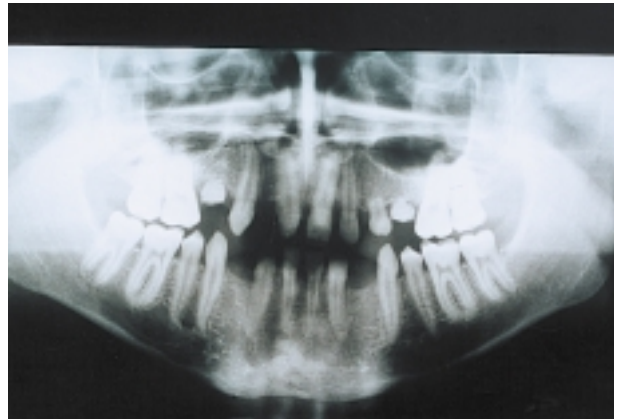Rentgenska dijagnostika

Pregledom ortopantomograma ustanovljen je nedostatak zametaka osam trajnih zuba (isključujući treće molare) u objema čeljustima, tj. šest zubi u gornjoj čeljusti i dva zuba u donjoj čeljusti (15, 14, 12, 23, 24, 25, 34, 44), uz perzistirajuća tri mliječna zuba u gornjoj čeljusti (55, 64 i 65). Korijeni navedenih mliječnih molara bili su gotovo potpuno resorbirani, premda nije bilo zubi nasljednika. Pacijent je bio upućen na ekstrakciju mliječnih zuba. Korijeni trajnih zuba normalne su veličine i oblika (Slika 4).

Gnatometrijska raščlamba

Stražnja širina gornjega zubnog luka je 43,5 mm, što je za 5,5 mm manje od prosječne vrijednosti koja vrijedi za dječake odgovarajuće dobi (11).

U sagitalnoj dimenziji, na prvim molarima nalazimo klasu II, (rekonstrukcijom I) te obrnuti prijelom sjekutića.



Slika 4. *Ortopantomogram - dentalni status*
Figure 4. *Panoramic X-ray*

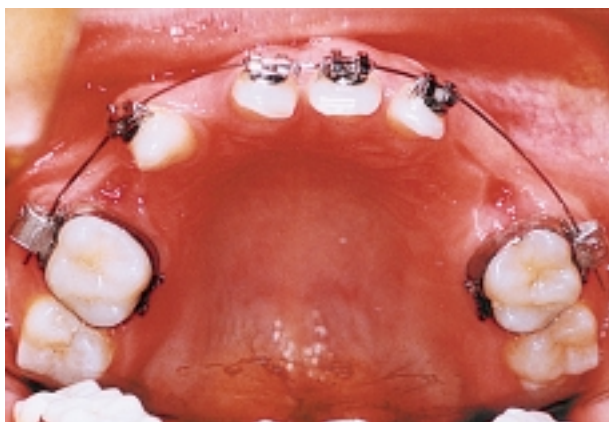U okomitoj raščlambi mjerenjem dobivamo visinu zubnoga luka 11 mm, što uz indeks nepca 29,6 upućuje na srednje visoko nepce.

Liječenje

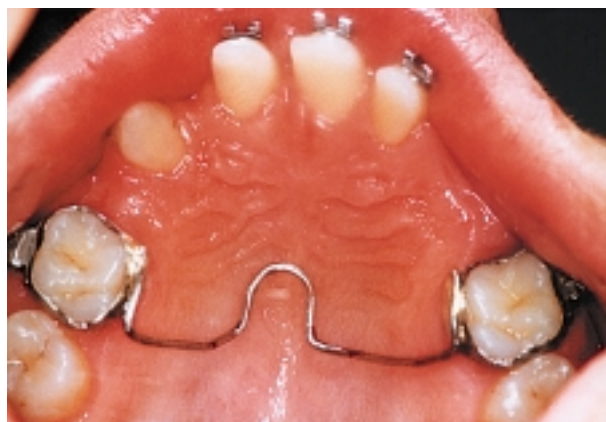Zbog posebnosti dijagnoze, koja je rezultirala nakon cjelokupnog dijagnostičkog postupka, unaprijed je bilo jasno da će nakon ortodontskog liječenja biti potrebna protetska rehabilitacija.

U početku je pacijentu učinjena gornja i donja aktivna ploča s vijcima kako bi se povećala širina čeljusti. Godinu dana nakon liječenja mobilnim aparatima liječenje se nastavlja fiksnom tehnikom ravnoga luka sustavom bravica Roth 0,018". Tri mjeseca nakon početka, iza završene faze nivelacije, postavljen je u gornjoj čeljusti protruzijski luk (0,016" x 0,022") u svrhu korekcije obrnutog prijeloma u fronti (Slike 5, 6 i 7). Pravilnim vođenjem zuba u objema čeljustima pokušao se dobiti njihov najbolji raspored za protetsku rehabilitaciju. Šest mjeseci nakon početka tretmana uzeti su studijski otisci u svrhu konzultacije sa specijalistom stomatološke protetike. Zbog stabilnosti okluzije, te pravilnosti opterećenja nosača fiksno-protetskog nadomjeska, predloženo je da se gornji lijevi drugi inciziv pomakne na mjesto očnjaka (koji nedostaje) te da se ispravi obostrani križni zagriz u području gornjih molara. U tu svrhu izrađen je transpalatinalni luk po Goshgarianu (Slika 8).

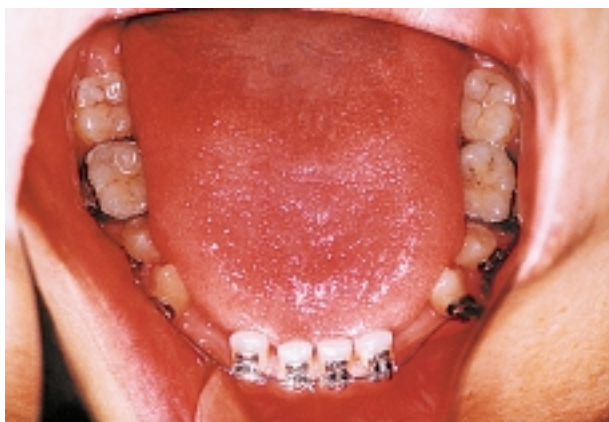U sljedeća četiri mjeseca drugi gornji inciziv pomaknut je u željeni položaj (na mjesto nepostojećeg očnjaka), transpalatinalnim lukom je do-



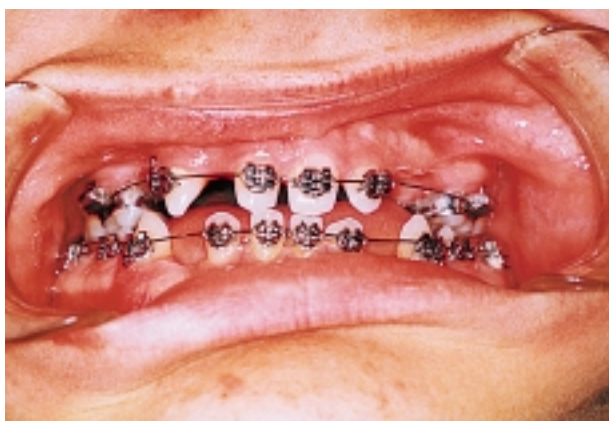Slika 5. Fiksni aparat - gornji zubni luk
Figure 5. Initial phase of treatment - upper fixed appliance



Slika 8. Palatinalni luk
Figure 8. Palatal arch



Slika 6. Fiksni aparat - donji zubni luk
Figure 6. Initial phase of treatment - lower fixed appliance



Slika 7. Fiksni aparat u oba zubna luka
Figure 7. Initial phase of treatment - appliance in both jaws

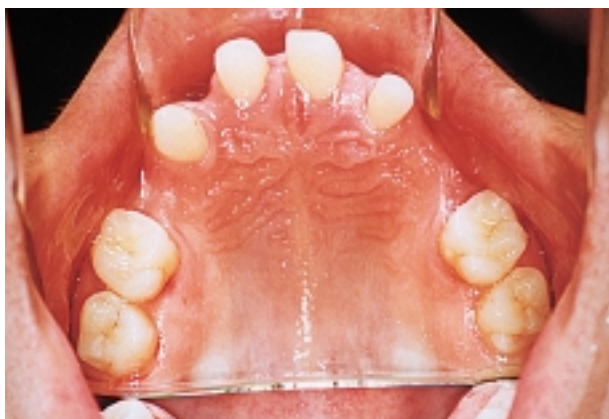biven kongruentni okluzijski odnos, a postignut je i normalni prijeklop sjekutića.

Prigodom sljedeće konzultacije sa specijalistom protetike, temeljem raščlambe u artikulacijski postavljenih odljeva obje čeljusti, zaključeno je da bi gornji desni očnjak trebalo postaviti bukalnije, radi mogućnosti normalne protetske rekonstrukcije latero-kluzije.

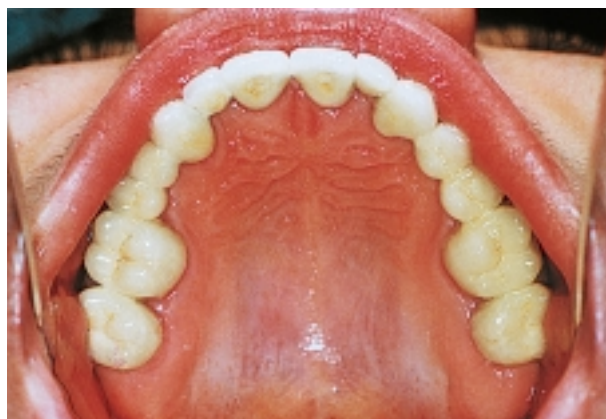Završetak ortodontskog liječenja i protetska rehabilitacija

Pošto je skinut fiksni ortodontski aparat (Slike 9,10), pacijentu je odmah započeta protetska rehabilitacija; isti dan pacijentu su izbrušeni svi zubi u donjoj čeljusti i postavljen je retainer izrađen biostar tehnikom. Istodobno, retainer je postavljen i na gornje, nebrušene zube kako bi se zadržalo postignuto stanje do protetske rehabilitacije. Nakon završene protetske rehabilitacije u donjoj čeljusti, brusili smo zube u gornjoj čeljusti te postavili nov retainer izrađen po modelu dobivenom nakon brušenja zuba. Time su izbrušeni zubi bili zaštićeni, a spriječen je i recidiv.

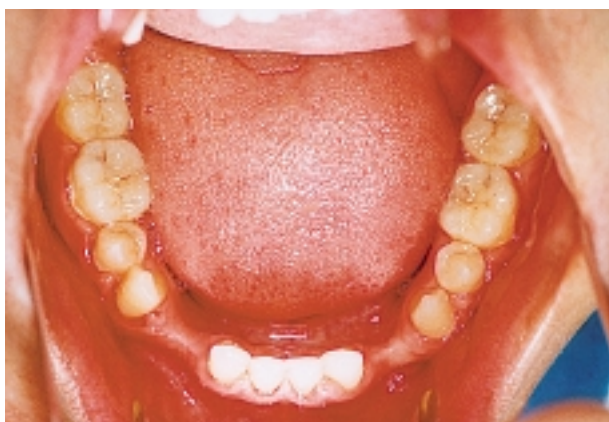Protetskom rehabilitacijom nadomješteni su zubi koji nisu iznikli, a estetski je saniran i neadekvatan oblik prednjih gornjih frontalnih zuba te gornjih i donjih očnjaka koji su bili koničnog oblika. Uz navedeno trajno je riješen i problem dijastema u frontalnom segmentu donje čeljusti. Protetsku konstrukciju čini keramički most u gornjoj čeljusti koji tvori 8 estetskih keramičkih krunica-nosača (17, 16, 13, 11, 21, 22, 26, 27) i šest međučlanova (14, 15,



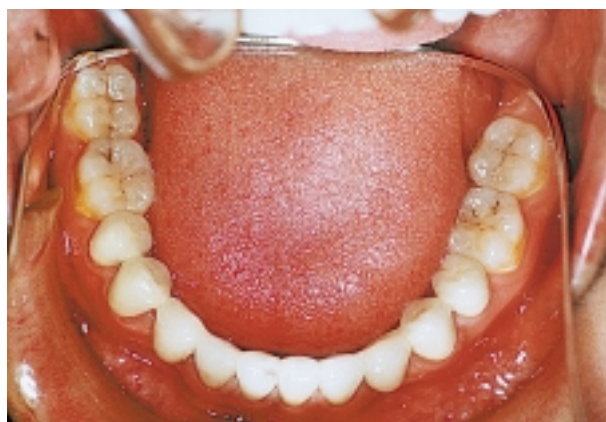Slika 9. Gornji zubni luk nakon što je aparat uklonjen
Figure 9. Upper jaw after orthodontic treatment



Slika 11. Protetska konstrukcija u gornjoj čeljusti
Figure 11. Prosthetic construction in the upper jaw



Slika 10. Donji luk nakon što je aparat uklonjen
Figure 10. Lower jaw after orthodontic treatment



Slika 12. Protetska konstrukcija u donjoj čeljusti
Figure 12. Prosthetic construction in the lower jaw

12, 23, 24, 25). Uključivanjem u most drugih molara obostrano dobivena je adekvatna visina zagriža i stabilnija okluzija u području molara (Slika 11).

U donjoj čeljusti konstrukcija se sastoji od 8 estetskih keramičkih krunica i dva međučlana. Donji su očnjaci svojim nicanjem gotovo zauzeli položaj donjih prvih pretkutnjaka, te su i fiksnim ortodontskim tretmanom dovedeni i zadržani u tome položaju, a između prednjih inciziva i tako smještenih očnjaka zaostao je i prostor koji je protetski riješen estetskim međučlanovima (Slika 12).

Mostovi su izrađeni od De Tray Carat keramike.

Zbog izrazito nepovoljnog oblika zuba (smanjenje krune zuba u mezi-distalnom smjeru) te koničnog oblika gornjih i donjih očnjaka, bilo je potrebno pažljivo preparirati zube-nosače radi moguće

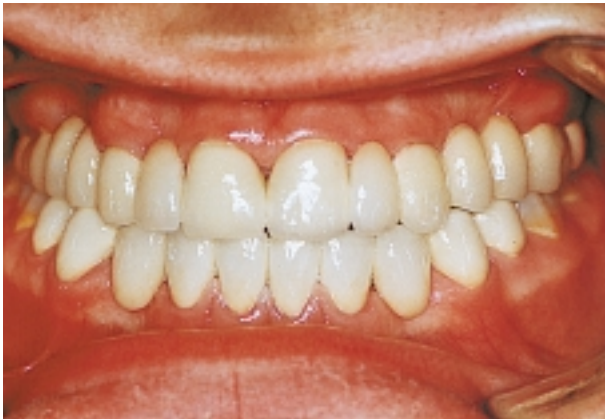komplikacije - prebrušavanja zuba i devitalizacije, što je izbjegnuto.

S gledišta estetike i funkcije ukupni rezultat ortodontskog postupka i protetske rehabilitacije može se procijeniti optimalnim (Slike 13,14 i 15).

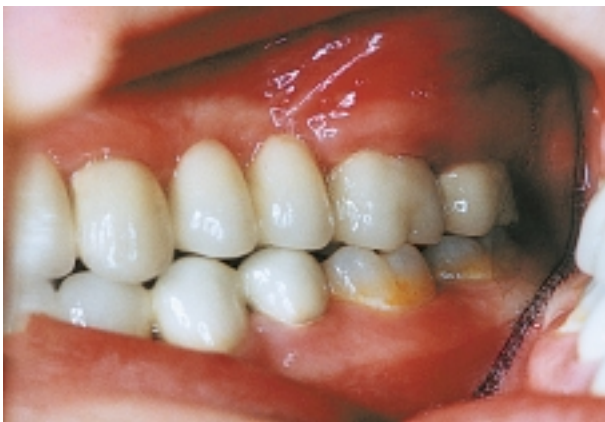Zaključci

Posljedice manjka zuba su mnogobrojne, a ovisе o broju i vrsti zuba koji nedostaju. Najčešće se javljaju oštećenja govorne i mastikatorne funkcije te estetski problemi uzrokovani poremećajem rasta i razvoja orofacijalnoga područja, što se može manifestirati i izvan usta (5, 6).

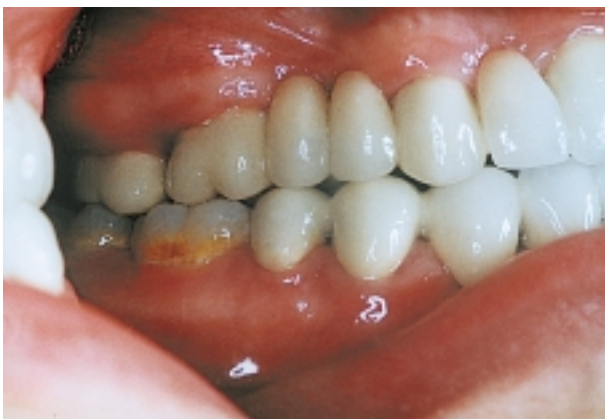Kod osoba s oligodoncijom potrebna je rana i točna dijagnoza, te pažljivo planirati liječenje s



Slika 13. Okluzija - frontalna projekcija
Figure 13. Complete prosthetic construction - occlusal view



Slika 14. Okluzija - lijeva postranična projekcija
Figure 14. Complete prosthetic construction - left lateral view



Slika 15. Okluzija - desna postranična projekcija
Figure 15. Complete prosthetic construction - right lateral view

vizijom konačnog rješenja. Ove je uvjete moguće zadovoljiti jedino multidisciplinarnom suradnjom u kojoj najčešće sudjeluju specijalisti: ortodont, pedodont, oralni kirurg i protetičar (5).

S ortodontskog motrišta, posljedice nedostatka zuba su mnogobrojne, a ovise o broju i vrsti zuba koji nedostaju. U slučajevima izrazite aplazije, visina donje trećine lica često je smanjena uz duboki zagriz, što licu može dati četvrtast izgled (11). U djece s aplazijom više od 4 trajna zuba u pravilu nalazimo maksilarni retrognatizam i anteriornu rotaciju mandibule sa smanjenim mandibularnim kutom (11). Retroinklinacija gornjih inciziva utječe i na smanjenje protruzije gornje usne. S obzirom na česte promjene u veličini kruna trajnih zuba, nalazimo višak prostora (spaceing), uz diasteme, rotaciju susjednih zuba ili gubitak medijalne linije. Slučajevi s aplazijom pokazuju neke probleme tijekom ortodontske terapije. Sa smanjenim brojem trajnih zuba sidrenje je slabije, pa sile treba prilagoditi. Zatvaranje prostora također može biti sporije, a mogu zaostati i slobodni prostori. Moguće objašnjenje potrebno je tražiti u oskudnijoj koštanoj supstanci te slabijim sidrišnim jedinicama, što otežava zatvaranje prostora.

U protetskoj rehabilitaciji djece i adolescenata primjenjuju se isti materijali i postupci kao i u odraslih, ali plan i provedba rehabilitacije moraju se prilagoditi trendovima rasta i razvoja. Opće je pravilo da valja izbjegavati konačna protetska rješenja dok nije završen rast i razvoj. U slučajevima gdje je rana protetska rekonstrukcija nužna, cilj bi trebao biti opskrbiti pacijenta privremenim izdjcima koji zadovoljavaju estetskim i funkcijskim zahtjevima te izbjeći nepotrebno oštećenje tkiva (5, 12). Protetski postupak koji zahtijeva opsežniju preparaciju zuba u mlađih osoba treba izbjegavati s obzirom na moguće oštećenje pulpe. Novim tehnikama cementiranja danas je moguće restaurirati pojedini zub s keramičkim onlej - krunicama, uz puno manju preparaciju, što omogućava estetska rješenja i u mlađih pacijenata. U mnogim slučajevima kompozitni onlay mostovi mogu dugotrajno služiti i kao retencija i kao privremena terapija, osobito u frontalnoj regiji (13). Dobri dugoročni rezultati postižu se i Maryland mostovima (5). Ako se planira alternativna terapija unutar nekoliko godina, preferira se Rochette-most, s obzirom na to

da je lakši za skidanje. Parcijalne lijevane proteze s bazom od kobalt-kroma, oblikovane u skladu s pripadnim zakonima na krutost i stabilnost, također dobro služe kod mladih adolescenata (4, 5).

Kirurška terapija u pacijenata s izrazitom aplazijom može uključivati različite aspekte; autotransplantat, ugradnju osteointegrirajućih implantata ili ortognatsku kirurgiju. Autotransplantat ima svoju uporabu najčešće u onim slučajevima gdje je aplazija lokalizirana uglavnom u jednoj čeljusti i mogu se upotrijebiti zubi iz druge čeljusti, npr. u osoba s asimetričnom aplazijom. Osteointegrirajući implantati mogu biti prikladna rješenja i u pacijenata s multiplom aplazijom, no iskustva o dugoročnim rezultatima u djece i adolescenata su ograničena (13, 14). Zbog svojega ireverzibilnog karaktera treba razmotriti različite aspekte njihove primjene, osobito u mladih pacijenata. Poznato je da implantati reagiraju kao ankilozirani zubi kada se ugrade prije završetka rasta alveolarnoga grebena. Zbog toga je uvriježeno mišljenje da se terapija implantatima može najranije primijeniti kada je rast i razvoj već gotovo završen. U rijetkim slučajevima potpune aplazije, kao npr. u ektodermalnoj displaziji, terapija implantatima može se preporučiti i u djetinjstvu.

Ako u vrijeme ortodontskog tretmana još postoji nesigurnost o vrsti protetske rehabilitacije, preporučljivo je stvoriti dovoljno prostora u meziodistalnim i okomitim dimenzijama kako bi se moglo uporabiti jedno od nabrojanih protetskih rješenja.

Literatura

1. ŠKRINJARIĆ I. Genetičke abnormalnosti zuba i orofacijalnih struktura. U: Zergollern-Čupak Lj. i sur. ur. Medicinska genetika 1. Zagreb: Školska knjiga 1991;
2. OOSHIMA T, SUGYAMA K, SOBUE S. Oligodontia in the primary dentition with permanent successors: report of case. *J Dent Child* 1988; 55(1): 151-6.
3. SCHALK - van der WEIDE Y, STEEN HA, BOSMAN F. Distribution of missing teeth and tooth morphology in patients with oligodontia. *J Dent Child* 1992; 59(2): 133-40.
4. TSAI PF, CHIOU HR, TSENG CC. Oligodontia - a case report. *Quintessence Int* 1998;29:191-3.
5. BERGENDAL B, BERGENDAL T, HALLONSTEN AL, KOCH G, KUROL J, KVINT S. A multidisciplinary approach to oral rehabilitation with osseointegrated implants in children and adolescents with multiple aplasia. *Eur J Orthod* 1996; 18: 119-29.
6. SCHALK - van der WEIDE Y, BEEMER F A, FABER J A J, BOSMAN F. Symptomatology of patients with oligodontia. *J Oral Rehabil* 1994; 21: 247-61.
7. GORLIN R J, PINDBORG J J, COHEN MM. Syndromes of the head and neck. New York: McGraw-Hill, 1976.
8. SILVA SOUSA YTC., KANAAN DM. The Oro-Facial-Digital Syndrome - Manifestations in the Oral Cavity - Case Report. *Braz Dent J* 1994; 5(1):71-4.
9. BROOK AH, EKANAYAKA NO. The etiology of oligodontia: A family story. *J Dent Child* 1980; 47: 32-5.
10. SCHALK - van der WEIDE Y, PRAHL-ANDERSEN B, BOSMAN F. Tooth formation in patients with oligodontia. *Angle Orthod* 1993; 63(1): 31-7.
11. GAŽI-ČOKLICA V. Prilog iznalaženju bioloških vrijednosti kraniofacijalnih mjera temeljenih na kefalometrijskim parametrima kod ispitanika u toku rasta. Zagreb: Sveučilište u Zagrebu 1984. Disertacija.
12. GAARD B, KROGSTAD O. Craniofacial structure and soft tissue profile in patients with severe hypodontia. *Am J Orthod Dentofacial Orthop* 1995;108:472-7.
13. LAWRENCE JD, ASCHAFFENBURG PH. Treating severe partial anodontia. *JADA* 1994;125:1612-4.
14. DIETSCHI D, SCHATZ JP. Current restorative for young patients with missing anterior teeth. *Quintessence Int* 1997; 4: 231-9.