

Karcinom koji je nastao iz branhiogene ciste – prikaz slučaja

Carcinoma originating from branchiogenic cleft cyst – case report

Andrea Dekanić^{1*}, Ante Lučev², Christophe Štemberger³, Gordana Zamolo¹, Nives Jonjić¹

Sažetak. Cilj: Prikazati rijedak slučaj pacijenta s karcinomom koji je nastao na bazi lateralne kongenitalne branhiogene ciste vrata, opisati dijagnostički postupak i konačni ishod nakon patohistološke analize. **Prikaz slučaja:** Osamdesetgodišnji pacijent primljen je na Kliniku za maksilofacijalnu kirurgiju zbog dijagnostike i terapije bezbolne otekline na lijevoj strani vrata, ispod donje čeljusti, koja se s vremenom povećavala. Ultrazvučni pregled ukazivao je na hipoehogenu promjenu, ispunjenu žučkastim sadržajem. Sadržaj je punktiran, a citološki razmaz ukazivao je na karcinoma pločastih stanica, te se u daljnjem tijeku ordinira operativni zahvat, a materijal proslijeđuje na patohistološku analizu. Patohistološka analiza potvrđuje branhiogeni karcinom koji je nastao na bazi kongenitalne branhiogene ciste. **Zaključak:** Kongenitalne branhiogene ciste vrata nisu česte, a pojava karcinoma unutar takve ciste je još rjeđa. Prikaz našeg slučaja ukazuje na važnost prepoznavanja branhiogenih karcinoma u sklopu cističnih lezija vrata. Dijagnoza se postavlja na temelju isključivanja u suradnji s kliničarima, odnosno na temelju literaturno opisanih kriterija za postavljanje dijagnoze branhiogenog karcinoma.

Ključne riječi: branhiogena cista; diferencijalna dijagnoza; pločasti karcinom

Abstract. Aim: To show a rare case of a patient with carcinoma originating from a lateral congenital branchiogenic cleft cyst, describe the diagnostic pathway, treatment and the final diagnosis confirmed by the pathohistological analysis. **Case report:** An 80-year-old patient came to the Department of Maxillofacial Surgery, for diagnosis and treatment of a painless, slow growing mass on the left side of the neck, below the lower jaw. Ultrasound examination indicated a hypoechogenic mass filled with yellowish content. The content was aspirated and cytological smear showed squamous cell carcinoma. Furthermore, after surgery, the pathohistological analysis of the surgical material indicated branchiogenic carcinoma originating from a congenital branchiogenic cleft cyst. **Conclusion:** Congenital branchiogenic cysts are uncommon and carcinoma occurrence within cysts is even rarer. Our case emphasizes the importance of recognizing branchiogenic carcinoma arising within the cystic lesions of the neck. Diagnosis is based on exclusion in collaboration with clinicians, and based on the literature describing the criteria for the diagnosis of branchiogenic carcinoma.

Key words: branchial cyst; differential diagnosis; squamous cell carcinoma

¹Zavod za patologiju,
Medicinski fakultet Sveučilišta u Rijeci,
Rijeka

²Klinika za maksilofacijalnu kirurgiju,
KBC Rijeka, Rijeka

³Centar za kliničku citologiju,
KBC Rijeka, Rijeka

Primljeno: 27. 3. 2014.

Prihvaćeno: 14. 4. 2014.

***Dopisni autor:**

Dr. sc. Andrea Dekanić, dr. med.

Zavod za patologiju

Medicinski fakultet Sveučilišta u Rijeci

Braće Branchetta 20, 51 000 Rijeka

e-mail: andrea.dekanic@medri.uniri.hr

<http://hrcak.srce.hr/medicina>

UVOD

Branhiogena cista vrata predstavlja prirodenu epitelnu cistu vrata koja nastaje kao posljedica nepotpunog „zatvaranja“ (iščezavanja) branhiogenog kanala, u cijeloj svojoj dužini, za vrijeme fetalnog života. Pojavljuje se na lateralnoj strani vrata duž prednjeg ruba sternokleidomastoidnog mišića. Unutarnja stijenka ciste obično je obložena stratificirajućim pločastim ili kolumnarnim epitelom. Zid stijenke tvori vezivna osnova s uključenim limfatič-

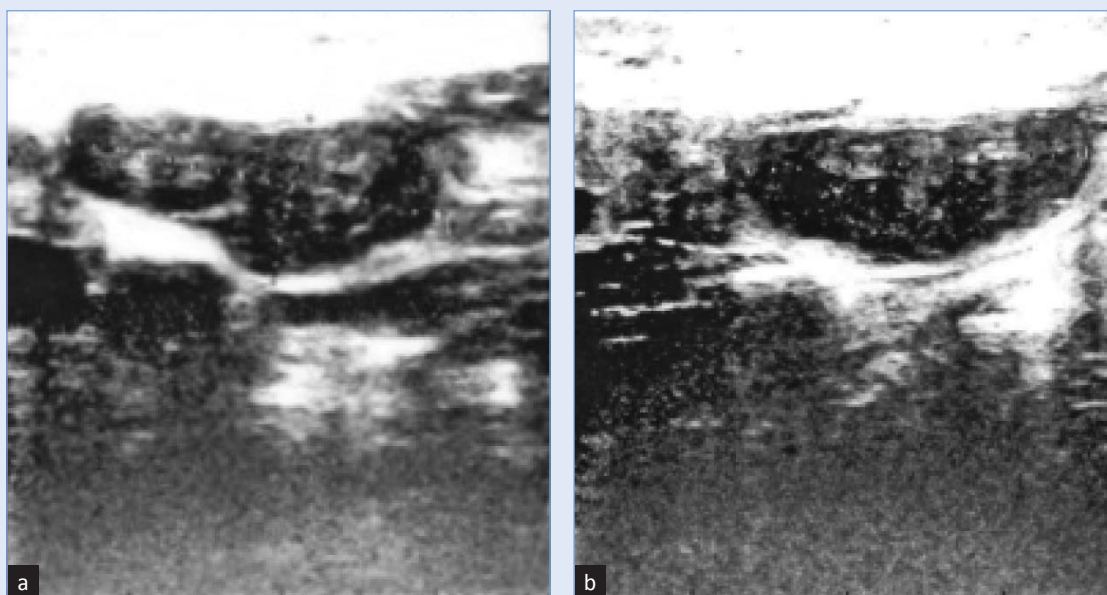
Postojanje primarnog branhiogenog karcinoma i dalje ostaje kontroverzno. Raspoloživa literatura nije uspjela pružiti dovoljno dokaza za razlikovanje ovog karcinoma od metastaza limfnih čvorova vrata s nepoznatim primarnim sijelom. Postojanje pravog branhiogenog karcinoma u budućnosti bi se moglo potvrđivati novim kliničkim i molekularnim metodama.

nim tkivom i izraženim centrima klijanja. Obično se pojavljuje u dobi od 20 do 40 godina života, bez spolne predominacije. Točna pojavnost branhiogenih cista nepoznata je, no ciste unutar anomalija aparata drugog škržnog luka, koje obuhvaćaju i fistule, sinuse te ostatke hrskavice, čine oko 95 % lezija u mlađoj dobnoj populaciji¹. Cista može persistirati sama za sebe, ali se iz epitela stijenke ciste

može razviti karcinom. Najčešće je karcinom koji nastaje unutar takve ciste podrijetlom pločastih stanica. Razvoj karcinoma iz postojeće branhiogene ciste je rijedak slučaj²⁻⁶ i još uvijek o njegovu nastanku među autorima postoje kontroverzni stavovi⁷⁻⁹. U ovom radu prikazujemo slučaj 80-godišnjeg pacijenta s rijetkom pojavom branhiogenog karcinoma koji je nastao na bazi kongenitalne branhiogene ciste. Opisuje se dijagnostički postupak, a u raspravi mogućnost boljeg prepoznavanja i razumijevanja branhiogenih karcinoma na temelju u literaturi opisanih kriterija.

PRIKAZ SLUČAJA

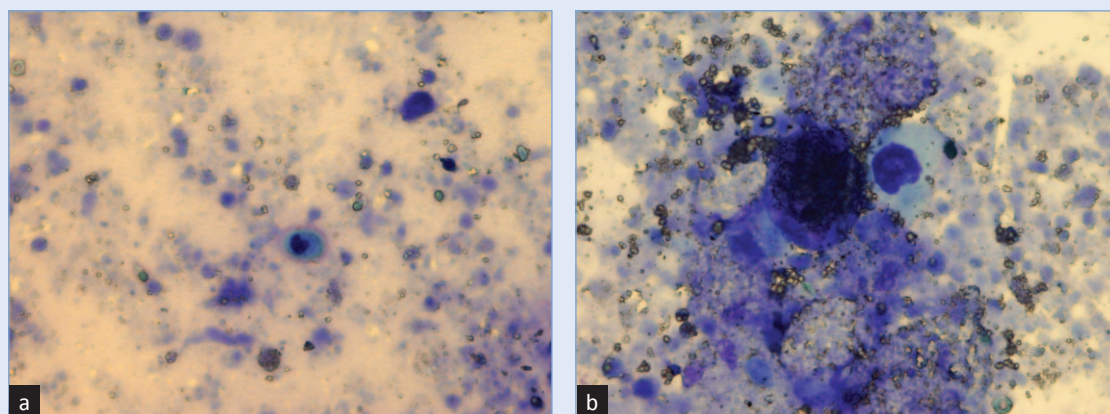
Muškarac u dobi od 80 godina javio se na Kliniku za maksilofacijalnu kirurgiju zbog otekline na lijevoj strani vrata, ispod ruba donje čeljusti. Naveo je da je promjena bezbolna i da se unatrag nekoliko mjeseci povećala. Iz lokalnog statusa doznaje se da se u gornjoj trećini lijeve strane vrata palpira tvorba promjera 30 mm, tvrđe konzistencije, bezbolna na dodir, nepomična u odnosu na podlogu. U području sluznice usne šupljine i orofarinksa nisu nađene promjene koje bi upućivale na tumor. Do tada pacijentu nije dijagnosticiran nikakav primarni tumor u području glave i vrata. U daljnjoj obradi razmotreni su pacijentovi laboratorijski nalazi koji nisu odstupali od normalnih vrijednosti. Iz anamneze se doznaje da pacijent



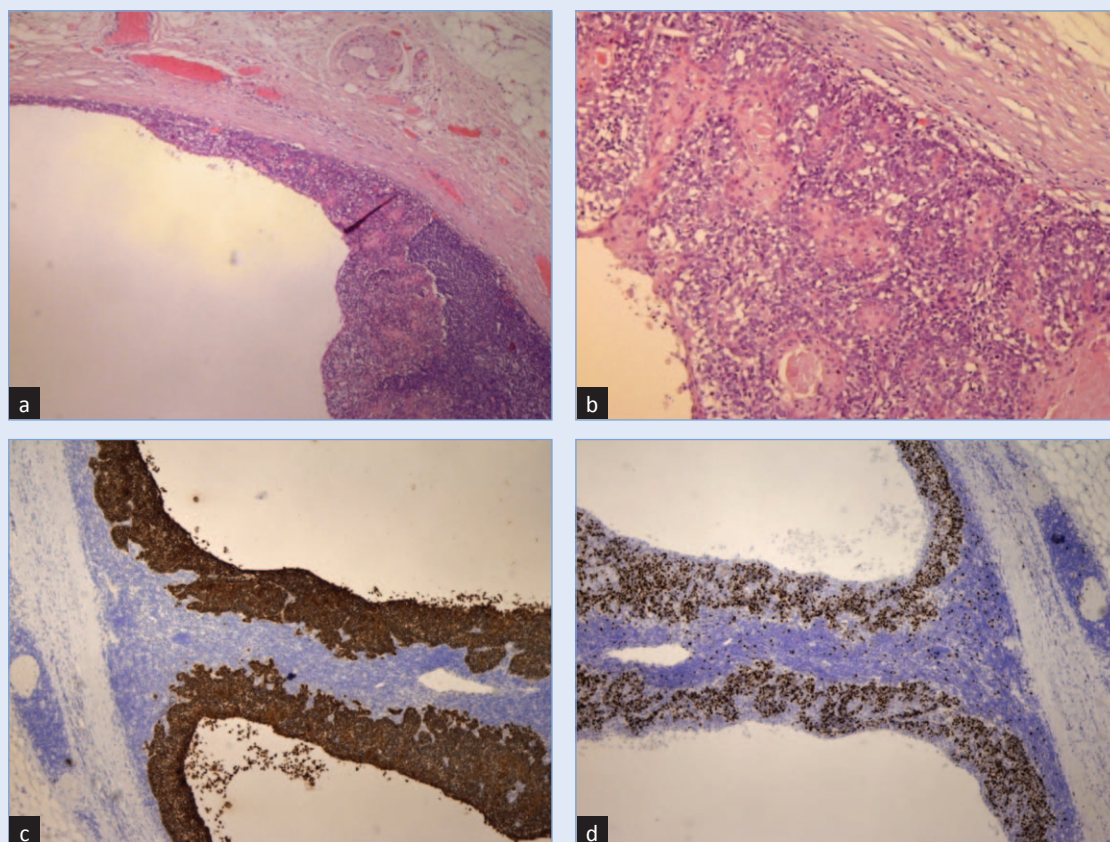
Slika 1. Ultrazvučni prikaz hipoehogene promjene u području vrata lijeve strane: a) prije i b) nakon punkcije.

boluje od esencijalne hipertenzije, nespecificirane kronične opstruktivne bolesti pluća i aterosklerotske kardiovaskularne bolesti. Klinički pregled nije pokazivao nikakva odstupanja, te je pacijent upućen na ultrazvuk vrata, pri kojem mu je citolog aspirirao sadržaj tvorbe. Ultrazvučno je

opisana hipoehogena promjena u području pod donjim polom lijeve podužne žlijezde koja nakon punkcije mjeri 25 x 11 x 23 mm (slika 1). Punkcijom je dobiveno 3 ml bistrog žućkastog sadržaja. Citološki nalaz je govorio u prilog karcinoma pločastih stanica s obilnom nekrozom (slika 2).



Slika 2. Citološki razmaz tekućeg sadržaja ciste: a) pojedine vijabilne atipične pločaste stanice u nekrotičnoj pozadini (MGG x 20); b) s nepravilnim hiperkromatskim jezgrama i srednje obilnim citoplazmama (MGG x 40).



Slika 3. Stijenke ciste s karcinomom: a) dio vezivne stijenke ciste obložene stratificiranim epitelom s prijelazom u karcinom *in situ* (HE x 4); b) dio stijenke ciste s pločastim karcinomom i formiranom roževinom (HE x 10); c) imunohistokemijsko bojenje na panCK sa snažnim pozitivitetom (IH x 4); d) imunohistokemijsko bojenje na Ki-67 proliferacijski indeks (IH x 4).

U odnosu na citološku dijagnozu planiran je operativni zahvat, disekcije svih 5 regija vrata lijeve strane, koji je izveden u općoj anesteziji. Na Zavod za patologiju proslijeđen je materijal označen kao „disekat s tumorom” koji se po protokolu preuzima. Isječak mekog tkiva bio je veličine 120 x 80 x 30 mm sa žlijezdom slinovnicom veličine 30 x 25 mm. Na prerezu kroz tkivo u središnjem dijelu prednje strane sternokleidomastoidnog mišića uočila se makroskopskim pregledom multicistična tvorba najvećeg promjera 30 mm, ispunjena bistrim sadržajem, a protezala se kroz 3 regije vrata, udaljena 18 mm od žlijezde slinovnice. Histološkim pregledom potvrdila se multicistična tvorba čija je debljina vezivne čahure mjerila 7 mm. U stijenci ciste nalazilo se obilno limfatično tkivo s vidljivim centrima klijanja. Unutrašnjost ciste prekrivao je pravilni stratificirajući pločasti epitel. U jednom dijelu epitel je pokazivao poremećaj stratifikacije sve do histološke slike karcinoma *in situ* koji je mjestimično formirao i oblagao papilarne izdanke. Stanice su postajale atipične, krupnije, obilnijih eozinofilnih citoplazmi, vakuoliziranih jezgara, izraženih jezgrica s vidljivim mitozama i apoptozama (slika 3A). Na jednom mjestu utvrdila se invazija tumora u stijenku ciste u vidu manjih otočića atipičnih epitelnih stanica s formiranjem roževine, koje su imunohistokemijskim bojenjem na panCitokeratin pokazivale snažan citoplazmatski pozitivitet te snažan nuklearni pozitivitet bojenjem na proliferacijski biljeg Ki67 (slika 3B, 3C, 3D). Invazija tumora u perifernim mekotkivnim dijelovima nije utvrđena.

Iz disektata se izoliralo ukupno 14 limfnih čvorova koji su pokazivali reaktivne promjene bez tumorskih elemenata, kao i pregledana žlijezda slinovnica. Na temelju histološke slike i imunohistokemijskog profila zaključilo se da se radi o primarnom branhiogenom karcinomu koji je nastao na bazi kongenitalne branhiogene ciste. Pacijent se nakon operativnog zahvata dobro oporavljao i pušten je nakon nekoliko dana na kućnu njegu.

RASPRAVA

Branhiogene ciste vrata su dobroćudne tvorbe koje nastaju zbog nepotpunog zatvaranja branhiogenog kanala¹. Branhiogena cista, drugog škržnog luka, u našem slučaju, razvila se kao kongenitalna

anomalija. Klinički se prezentirala kao bezbolna tvorba koja se s vremenom povećavala na lateralnoj strani vrata, ispod donjeg ruba donje čeljusti lijeve strane, uz prednji rub sternokleidomastoidnog mišića. Da se radilo o pravoj branhiogenoj cisti potvrdila je patohistološka analiza koja opisuje šuplju tvorbu obloženu stratificirajućim pločastim epitelom dok se u stijenci ciste vidjelo obilno limfatično tkivo s centrima klijanja. Tumor je podrijetlom pločastog epitela, što je dokazano imunohistokemijskim bojenjem. Histološki su se vidjela područja prijelaza pločastog epitela ciste poremećene stratifikacije u karcinom *in situ*, kao i prijelaz u invazivni karcinom. Ovakav nalaz govori u prilog mogućće maligne transformacije epitela ciste u karcinom, kao što je to i ranije opisano¹⁰.

Postoje kontroverzna objašnjenja o podrijetlu nastanka branhiogenoga karcinoma. Razlog ovakvih tumačenja ističe činjenica da je daleko češća pojavnost metastatskog karcinoma vrata cističnog načina rasta, podrijetla krajnika ili Waldeyerovog limfatičnog prstena, nego primarnog branhiogenog karcinoma. Osim toga, histološki je vrlo teško razlikovati metastaze u limfne čvorove vrata od branhiogenog karcinoma¹¹. Zbog tog su Martin i suradnici¹², a na temelju pregleda 250 slučajeva branhiogenog karcinoma, postavili stroge kriterije za postavljanje njegove dijagnoze koji su sljedeći:

1. Tumor vrata mora se nalaziti u području koje se proteže od točke s prednje strane tragusa uha, duž prednje granice sternokleidomastoidnog mišića prema ključnoj kosti.
2. Histološka slika tumora mora potvrditi podrijetlo tkiva škržnih lukova.
3. Pacijent bi morao preživjeti period od 5 godina kliničkog praćenja i u tom periodu se ne bi trebala pojaviti druga lezija koja bi eventualno bila primarni tumor ovog područja.
4. Histološki prikaz karcinoma koji nastaje iz stijenske ciste.

Od tada je broj objavljenih slučajeva koji zadovoljavaju gore navede kriterije relativno mali. Potkraj prošlog stoljeća Khafif i suradnici¹³ retrospektivno su pregledali slučajeve Martinove zbirke i objavili su da samo 12 slučajeva zadovoljava kriterije koje su autori postavili, te predlažu nove, proširene kriterije koji uključuju:

1. lokalizaciju tumora unutar anatomske regije definirane je Martinovim kriterijima

2. histološki izgled tumora mora potvrditi podrijetlo tkiva škržnih lukova
3. histološki se mora identificirati prisutnost karcinoma u stijenci ciste
4. potvrdu prijelaza normalnog pločastog epitela u karcinom
5. izostanak bilo kojeg primarnog malignog tumora u tom području nakon temeljitog kliničkog pregleda.

Liječenje vratnih cisti, displazija i karcinoma *in situ* u pravilu zahtijeva potpunu kiruršku eksciziju, dok se primarni branhiogeni karcinomi, koji su rijetki, liječe kombinacijom kirurške terapije i radioterapije. Podaci o prognozi branhiogenog karcinoma također su rijetki, ali se navodi duži period bez bolesti¹³.

U našem slučaju zadovoljena su 3 od moguća četiri „Martinova kriterija”¹² i 4 od mogućih pet kriterija koje su predložili Khafif i njegovi suradnici¹³. Pregledom dostupne literature naišli smo na svega nekoliko radova u slučajevima koji opisuju ovaj rijetki entitet kroz duži period objavljivanja, zato je takav slučaj kod nas pobudio interes.

ZAKLJUČAK

Postojanje primarnog branhiogenog karcinoma i dalje ostaje kontroverzno. Prema nekim autorima ova zloćudna bolest više je konceptualna nego pravi klinički entitet. Izvorno predloženi dijagnostički kriteriji branhiogenog karcinoma naknadno su dovedeni u pitanje. Raspoloživa literatura nije uspjela pružiti dovoljno dokaza za razlikovanje ovog karcinoma od metastaza limfnih čvorova vrata s nepoznatim primarnim sjelom. U novije vrijeme predlažu se i dodatne molekularne analize koje bi pomogle u diferencijalnoj dijagnostici, odnosno isključivanju metastatskog procesa. Tako se navodi Epstein-Barr virus (EBV) za utvrđivanje nazofaringelanog¹⁴, odnosno humani papiloma-virus (HPV) za orofaringelani karcinom¹⁵. Potrebne su daljnje studije koje bi utvrdile ulogu molekularnih analiza u razumijevanju primarnih

cističnih tumora vrata od metastaza nepoznatog primarnog sjela vrata.

Izjava o sukobu interesa: autori izjavljuju da ne postoji sukob interesa.

LITERATURA

1. Gnepp DR. Diagnostic Surgical Pathology of the Head and Neck. Philadelphia: Saunders 2001;650–4.
2. Ohri AK, Makins R, Smith CT, Leopold PW. Primary branchial cleft carcinoma – a case report. J Laryngol Otol 1997;111:80–2.
3. Tsuchida Y, Fukuda O, Arai E. A case of primary branchiogenic carcinoma. Ann Plast Surg 1997;38:439–40.
4. Girvigian MR, Rechdouni AK, Zeger GD, Segall H, Rice DH, Petrovich Z. Squamous Cell Carcinoma Arising in a Second Branchial Cleft Cyst. Am J Clin Oncol 2004;27: 96–100.
5. Lin YC, Fang SY, Huang RH. Branchiogenic squamous cell carcinoma: a case report. Int J Oral Maxillofac Surg 2004;33:209–12.
6. Chauhan A, Sangeeta T, Niloy P. Primary branchiogenic carcinoma: report of a case and review of the literature. J Can Res Ther 2013;9:135–7.
7. Jereczek-Fossa BA, Casadio C, Jassem J, Luzzatto F, Viale G, Bruschini R et al. Branchiogenic carcinoma – conceptual or true clinico-pathological entity? Cancer Treat Rev 2005;31:106–14.
8. Maturo SC, Michaelson PG, Faulkner JA. Primary branchiogenic carcinoma: the confusion continues. Am J Otolaryngol 2007;28:25–7.
9. Bradley PT, Bradley PJ. Branchial cleft cyst carcinoma: fact or fiction? Curr Opin Otolaryngol Head Neck Surg 2013;21:118–23.
10. Park S, Karmody CS. The first branchial cleft carcinoma. Arch Otolaryngol Head Neck Surg 1992;118:969–71.
11. Calabrese L, Jereczek-Fossa BA, Jassem J, Rocca A, Bruschini R, Orecchia R et al. Diagnosis and management of neck metastases from an unknown primary. Acta Otorhinolaryngol 2005;25:2–12.
12. Martin H, Morfit HM, Ehrlich H. The case for branchiogenic carcinoma (malignant branchioma). Ann Surg 1950;132:867–87.
13. Khafif RA, Prichep R, Minkowitz S. Primary branchiogenic carcinoma. Head Neck 1989;11:153–63.
14. Lee WY, Hsiao JR, Jin YT, Tsai ST. Epstein-Barr virus detection in neck metastases by in-situ hybridization in fine needle aspiration cytologic study: an aid differentiating the primary site. Head Neck 2000;22:336–40.
15. Gillison ML, Koch WM, Capone RB, Spafford M, Westra WH, Wu L et al. Evidence for a causal association between human papillomavirus and subset of head and neck cancers. J Natl Cancer Inst 2000;92:709–20.