

Hernije diska lumbalne kralježnice kod djece

Lumbar disc herniation in children

Dino Budrovac, Sanja Hadžić, Nikola Gotovac, Andrea Šimić Klarić*

Sažetak

Hernija diska lumbalne regije javlja se kod djece znatno rjeđe nego kod odraslih, a najčešće je zahvaćena razina L4-5. Naša bolesnica u dobi od 16 godina i 4 mjeseca hospitalizirana je zbog bolova u leđima i trnjenja u nogama unazad 2-3 godine. Pri neurološkom pregledu, tetivni refleksi su simetrični, a na nogama oslabljeni. Gruba mišićna snaga nogu je oslabljena. Lassequeov znak je obostrano pozitivan. Magnetskom rezonancom lumbosakralne kralježnice uočeno je suženje intervertebralnog prostora u segmentu L4-5, te fokalna dorzomedijalna protruzija intervertebralnog diska do 6 mm izvan koštanih okvira s kompresijom neuralnih struktura. Prisutan je i poremećaj senzibiliteta na nogama. Elektroneuromiografija pokazuje da se radi o kroničnoj neurogenoj leziji. Bolesnica je liječena konzervativno, uz djelomičnu regresiju tegoba. Hernija diska lumbalne kralježnice je entitet na koji je važno pomišljati i u dječjoj dobi, kako bi se pravovremeno provela odgovarajuća terapija i spriječile moguće komplikacije, te izbjegao invazivni način liječenja.

Ključne riječi: hernija lumbalnog diska, bol u donjem dijelu leđa, djeca, konzervativno liječenje

Summary

Lumbar disc herniation occurs more likely in adults than in children, with the most common pathology site at L4-L5 lumbar level. Our patient was a 16 years and 4 months old girl with pain in her lumbar region and numbness in her legs that occurred two to three years ago. During the neurological examination, decreased, symmetrical tendon reflexes of the lower extremities were found. Muscle power in the legs was reduced with bilateral positive Lasseque's sign. Magnetic resonance of lumbar spine showed narrowing of the intervertebral space at L4-L5 level with focal dorsomedial protrusion of the intervertebral disc within 6 mm outside of the bone frame and with neural structures compression. There was sensory impairment in the lower extremities. Electroneuromyography showed chronic neural lesion. The girl was treated conservatively, but with only partial response. Lumbar disc herniation is the entity that deserves more attention in children because early diagnosis provides adequate therapy and enables avoiding possible complications as well as invasive therapy.

Key words: lumbar disc herniation, low back pain, children, conservative treatment

Med Jad 2014;44(1-2):55-58

Uvod

Hernija intervertebralnog diska lumbalne kralježnice (LDH) je stanje do kojega dolazi nakon što se disk degenerativno promijeni, te njegov meki dio (nucleus pulposus) prolabira.¹ To je čest uzrok boli u leđima i radikularne boli u nogama.² Hernija diska lumbalne kralježnice je uglavnom bolest starije populacije, kod kojih nastaje zbog dobi pridruženih degenerativnih promjena.³ Ovo stanje javlja se kod djece i adolescenata, kao i kod odraslih, ali sa znatno

* Sveučilište „Josip Juraj Strossmayer“, Medicinski fakultet, Osijek (Dino Budrovac, student Sanja Hadžić, studentica); Opća županijska bolnica, Požega (Nikola Gotovac, dr. med., dr. sc. Andrea Šimić Klarić, dr. med.)

Adresa za dopisivanje / Correspondence address: Dr. sc. Andrea Šimić Klarić, dr. med., Opća županijska bolnica, Požega, Osječka 107, e-mail: andrea.simicklaric@po.t-com.hr

Primljeno / Received 2013-08-26; Ispravljeno / Revised 2013-10-02; Prihvaćeno / Accepted 2013-11-05

manjom učestalošću, jer imaju zdraviju kralježnicu u usporedbi s odraslima. Oko 3% ukupnoga broja djece koja se javljaju s boli u donjem dijelu leđa imaju LDH.³ Najčešće je zahvaćena samo jedna razina, L4-5, iako mogu biti zahvaćeni i L5-S1, kao i L3-4, a hernija se uglavnom širi u centrolateralnom smjeru i ostaje subligamentarna.³ U populaciji adolescenata najčešće se javlja u dobi između 12-17 godine.^{4,5} Svaka bol u leđima ili nozi kod djece ove dobi mora biti temeljito istražena, jer je spektar simptoma puno širi kod djece nego kod odraslih.

Za dijagnozu LDH potrebno je učiniti rendgensku snimku, kompjutoriziranu tomografiju ili magnetsku rezonancu lumbalne regije. Na radiogramu se LDH prikazuje kao suženje intervertebralnog prostora i izbočenje diska, no ova slikovna pretraga često nije dovoljna za postavljanje konačne dijagnoze, jer pokazuje abnormalnosti u 50-70% slučajeva s LDH. Budući da magnetska rezonanca kralježnice pruža izvrsnu rezoluciju neuralnih struktura i mekih tkiva, ona je postala metoda izbora u dijagnostici LDH, osim u slučajevima kada se sumnja na frakturu kralježnice, gdje veću ulogu ima kompjutorizirana tomografija.⁴

Identificirano je nekoliko čimbenika koji su najčešći uzroci LDH u pedijatrijskoj populaciji. Trauma (sportske ozljede, podizanje teškoga tereta, pad, ekstremna fleksija i ekstenzija, itd.) je najčešći uzrok. 30-60 % djece sa simptomatskom LDH imaju traumu kao anamnestički podatak prije pojave boli.⁶ Neke studije daju veću, neke manju važnost traumi kao uzročnom faktoru, dok neki autori smatraju da se inicijalno radi o mikrodegenerativnim promjenama, pri čemu trauma predstavlja okidač za razvoj ovoga stanja.⁷ Uzrok mikrodegenerativnih promjena je smanjena opskrba krvlju terminalnih dijelova diska.³ Važnu ulogu svakako ima genetska predispozicija. Istraživanja su pokazala da 13-57% adolescenata s LDH imaju rođaka u prvom koljenu s istom dijagnozom.⁶ Anomalije kralježnice, kao što su skolioza, te sakralizacija ili lumbalizacija, također su povezane s LDH.⁶ Skolioza je u ovom slučaju češće reaktivno stanje, nego strukturne prirode, a javlja se zbog težnje tijela da smanji bol rasterećenjem pritisnutog korijena živca, savijajući kralježnicu kontralateralno.⁴

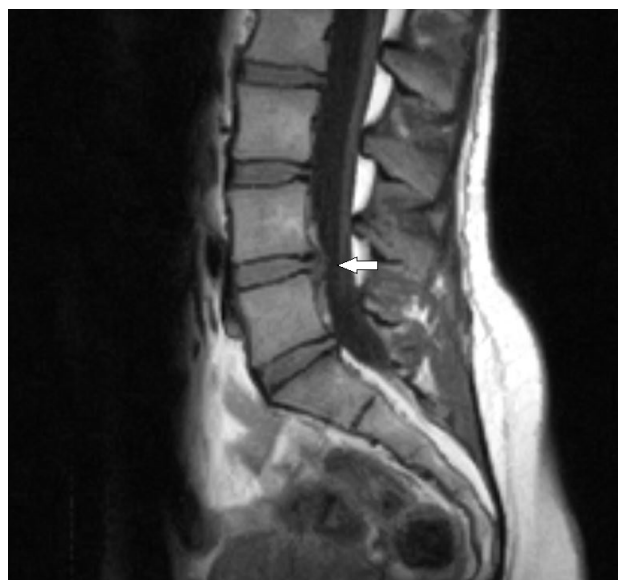
Klinička slika kod djece s LDH slična je onoj kod odraslih.⁶ Ono što je karakteristično za djecu je da više od 90% njih ima pozitivan Lasequeov znak, kao i činjenica da djeca i adolescenti imaju znatno manju učestalost neuroloških simptoma, kao npr. utrnulost i slabost.⁶ Zabilježeni su i slučajevi prednje protruzije diska s abdominalnim simptomima.⁸ Bol je uzroko-

vana uglavnom kompresijom jednog živčanog korijena, a simptomi traju relativno kratko.⁹

Prikaz slučaja

Djevojka u dobi od 16 godina i 4 mjeseca hospitalizirana je zbog bolova u leđima i trnjenja u nogama. Obiteljska anamneza je neupadljiva. Anti-rahitična profilaksa adekvatno je provedena. Psihomotorni razvoj protekao je bez poteškoća. U ranijem djetinjstvu imala je česte glavobolje. Sada se javlja liječniku zbog bolova u leđima koji se javljaju unazad 2-3 godine, a unazad godinu dana ima bolove duž obje noge, te slabost i trnce uz poremećaj senzibiliteta u nogama.

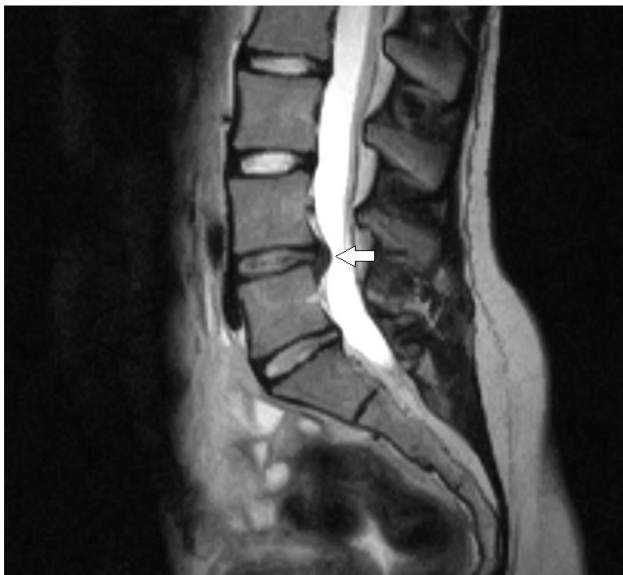Pri neurološkom pregledu, tetivni refleksi su simetrični, na nogama oslabljeni, površni refleksi prisutni, a patološki refleksi se ne izazivaju. Nema ispada kranijalnih živaca. Gruba mišićna snaga nogu je oslabljena. Testovi ravnoteže i koordinacije su uredni. Laseque je pozitivan na obje noge. Magnetnom rezonancom lumbosakralne kralježnice uočeno je u segmentu L4-5 vidljivo suženje intervertebralnih prostora i promjene signala u smislu osteohondroze, dok su ostali prikazani intervertebralni prostori primjerene širine i razine signala.



Slika 1. Magnetska rezonanca lumbosakralne kralježnice u T1 vremenu prikazuje promijenjeni signal intervertebralnog diska L4-L5, uz dorzomedijalni prolaps diska

Picture 1 Magnetic resonance of lumbosacral spine, sagittal T1 weighted image, showing signal changes in the intervertebral disc L4-L5, with dorsomedial disc protrusion

U navedenom segmentu prikazuje se fokalna dorzomedijalna ekstruzija intervertebralnog diska do 6 mm izvan koštanih okvira i kompresija neuralnih struktura. Ne nalaze se akutne traumatske promjene, niti ekspanzijske tvorbe. Elektroneuromiografija pokazuje da se radi o kroničnoj neurogenoj leziji.



Slika 2. Magnetska rezonanca lumbosakralne kralježnice u T2 vremenu prikazuje promijenjen signal intervertebralnog diska L4-L5, uz dorzomedijalni prolaps diska

Picture 2 Magnetic resonance of lumbosacral spine, sagittal T2 weighted image, showing signal changes in the intervertebral disc L4-L5, with dorsomedial disc protrusion

Kod naše pacijentice radi se o suženju intervertebralnog prostora u razini L4-L5 i L5-S1 zbog dorzomedijalne protruzije intervertebralnih diskova istih segmenata. Budući da je protruzija diska L4-L5 srednje opsežna, a L5-S1 blago izražena, započeto je konzervativno liječenje u vidu redukcije tjelesne aktivnosti kroz 3-4 tjedna, uzimanja protuupalnih i analgetskih lijekova, te primjene fizikalne terapije. Pacijentica je liječena fizikalnom terapijom koja uključuje vježbe smanjenog intenziteta na svim spravama i u više serija. Na navedenu terapiju, tegobe su se smanjile.

Rasprava

Naša pacijentica imala je radikularne tegobe uzrokovane suženjem intervertebralnog prostora zbog dorzomedijalne protruzije intervertebralnih diskova lumbalne kralježnice. Magnetna rezonancija je poka-

zala da se ne radi o akutnom posttraumatskom stanju, niti o lokalnom ekspanzivnom procesu.

Dilema je bila u odabiru prave terapije za našu pacijenticu. S obzirom na dob, započeto je konzervativno liječenje. Stopa uspješnosti konzervativnim načinom liječenja inače iznosi 25-50%.^{6,10} Iako konzervativno liječenje ne polučuje dugoročno zadovoljavajuće rezultate kod djece kao kod odraslih, to je ipak inicijalno liječenje u većini slučajeva, zbog toga što je kralježnica koja raste mnogo osjetljivija na kirurške manipulacije od kralježnice odraslih, koja je već u potpunosti formirana.^{11,5,12}

Kod djece koja ne odgovaraju na konzervativno liječenje, prije klasičnog kirurškog liječenja, može se pristupiti intradiskalnom liječenju, odnosno kemonukleolizi. Kemonukleoliza je minimalno invazivna metoda kirurškog liječenja prolapsa intervertebralnog diska. Sastoji se u injiciranju kimopapaina intradiskalno, što dovodi do otapanja prolapsiranog dijela diska, uz očuvanje fibroznog anulusa. Preporučuje se bolesnicima s radikularnim simptomima kod kojih je konzervativno liječenje bilo neuspješno.⁶ Ova metoda kod pacijenata mlađih od 20 godina uspješna je u 80-90% slučajeva.¹⁴ Kod slučajeva rezistentnih na sve oblike konzervativnog liječenja, pristupa se operativnom liječenju, koje daje zadovoljavajuće rezultate u 90% slučajeva.¹⁵

Klasično kirurško liječenje svakako je potrebno provesti ukoliko je prisutna teška bol refraktorna na konzervativno liječenje u trajanju 4-6 tjedana, sindrom kaude ekvine, progresivni neurološki deficit i udruženi spinalni deformiteti.⁶ Kirurško liječenje predstavlja prvu liniju liječenja u slučajevima koji se prezentiraju teškim neurološkim deficitima.⁵ Postoje brojne metode na raspolaganju, a neke od njih su: perkutana endoskopska discektomija, otvorena discektomija, discektomija s laminotomijom ili laminektomija i spinalna fuzija. Hemilaminektomija i discektomija su tehnike koje se kod djece preferiraju, jer svaka ekscesivna resekcija kosti i ligamenata u budućnosti može dovesti do nestabilnosti kralježnice.⁶ Na konzervativnu terapiju djeca reagiraju lošije od odraslih, dok rezultati kirurškog liječenja ostaju zadovoljavajući i deset godina nakon inicijalne operacije. Na primjer, uspješnost mikrokirurške discektomije kod djece je 95%.⁹

Zaključak

Dijagnostičkom obradom kod naše pacijentice postavljena je dijagnoza LDH, a postojala je terapijska dilema vezana za oblik liječenja. Zbog mlađe životne dobi i srednje opsežne protruzije

intervertebralnog diska, kao i odsutnosti težih neuroloških ispada, odlučili smo započeti liječenje konzervativnim načinom. U djece dajemo prednost konzervativnom liječenju zbog toga što je kralježnica koja raste puno osjetljivija na kirurške manipulacije od kralježnice odraslih. Na konzervativno liječenje, međutim, svi pacijenti ne reagiraju terapijskim uspjehom. Kirurško liječenje LDH kod djece, naprotiv, ima odlične dugoročne rezultate, tako da je potrebno individualno procijeniti, a zatim i pratiti tijek terapije svakog pacijenta, kako bi se donijela pravilna odluka o liječenju. Iako se LDH javlja puno češće kod odraslih, na ovu dijagnozu treba misliti i kod djece, s obzirom na bolje mogućnosti konzervativnog liječenja, ukoliko se bolest rano otkrije.

Literatura

1. Herniated Intervertebral Disc Disease. Dostupno na adresi: <http://www.columbianeurosurgery.org>. Datum pristupa informaciji 23. kolovoza 2013.
2. Takada E, Takahashi M, Shimada K. Natural history of lumbar disc hernia with radicular leg pain: Spontaneous MRI changes of the herniated mass and correlation with clinical outcome. *J Orth Surg (Hong Kong)*. 2001;9:1-7.
3. Kumar R, Kumar V, Das NK, Behari S, Mahapatra AK. Adolescent lumbar disc disease: findings and outcome. *Childs Nerv Syst*. 2007;23:1295-9.
4. Slotkin JR, Mislow JM, Day AL, Day AL, Proctor MR. Pediatric Disc Disease. *Neurosurg Clin N Am*. 2007;18:659-67.
5. Ozgen S, Konya D, Toktas OZ, Dacinar A, Ozek MM. Lumbar disc herniation in adolescence. *Pediatr Neurosurg*. 2007;43:77-81.
6. Dang L, Liu Z. A review of current treatment for lumbar disc herniation in children and adolescents. *Eur Spine J*. 2010;19:205-214.
7. Salminen JJ, Erkintalo MO, Pentti J, Oksanen A, Kormanen MJ. Recurrent low back pain and early disc degeneration in the young. *Spine (Phila Pa 1976)*. 1999;24:1316-21.
8. Wong-Chung JK, Naseeb SA, Kaneker SG, Aradi AJ. Anterior disc protrusion as a cause for abdominal symptoms in childhood discitis. *Spine (Phila Pa 1976)*. 1999;24:918-20.
9. Kuh SU, Kim YS, Cho YE, et al. Surgical treatments for lumbar disc disease in adolescent patients; chemonucleolysis /microsurgical discectomy/ PLIF with cages. *Yonsei Med J*. 2005;46:125-132.
10. Ippolito E, Versari P, Lezzerini S. The role of rehabilitation in juvenile low back disorders. *Pediatr Rehabil*. 2006;9:174-184.
11. Zhao P, Feng TY. Protruded lumbar intervertebral nucleus pulposus in a 12-year-old girl who recovered after nonsurgical treatment: a follow-up case report. *J Manipulative Physiol Ther*. 1997;20:551-6.
12. Li M, Rong W, Pan X, Yu L. Single-level calcified cervical disc herniation in a 13-year-old girl. *Orthopedics*. 2012;35:e1297-301.
13. Arendt Y, Schorling S, Scale D, Schmitt D, Kurth AA. Experiences with lumbar disc herniations in adolescents. *Z Orthop Ihre Grenzgeb*. 2002;140:644-51.
14. Lorenz M, McCulloch J. Chemonucleolysis for herniated nucleus pulposus in adolescents. *J Bone Joint Surg Am*. 1985;67:1402-4.
15. De Luca PF, Mason DE, Weiland R, Howard R, Bassett GS. Excision of herniated nucleus pulposus in children and adolescents. *Journal of Pediatric Orthopaedics*. 1994;14:318-322.