

Višnja Prus¹
Dražen Bedeković¹
Jasminka Milas-Ahić¹
Roberta Višević¹
Branko Šegec¹
Zlatica Jukić²
Ljiljana Perić³

¹Klinika za unutarnje bolesti
Klinički bolnički centar Osijek
²Odjel za dermatovenerologiju
Klinika za dermatologiju i venerologiju
Klinički bolnički centar Osijek
³Klinika za infektologiju
Klinički bolnički centar Osijek

Antisintetaza sindrom - prikaz bolesnice

Antisynthetase syndrome - a case report

Adresa za dopisivanje:

dr.sc. Višnja Prus
Klinika za unutarnje bolesti
Klinički bolnički centar Osijek
Josipa Huttlera 4 ♦ 31000 Osijek
prus1@net.hr

Sažetak

U dvadesetosmogodišnje bolesnice s dominirajućim znacima polimiozitisa i zahvaćanjem plućnog intersticija s pozitivnim nalazom anti-Jo1 protutijela postavljena je sumnja na antisintetaza sindrom. Tijekom sljedeća tri mjeseca pojavile su se ragade i ulceracije na vršcima prstiju. U kasnijem tijeku bolesti javila se slika miješane bolesti vezivnog tkiva udružene s intersticijskom plućnom bole-

sti uz dominirajuću sliku sistemske skleroze. Liječena je glukokortikoidima uz imunosupresivnu terapiju na koju je stanje uglavnom bilo stabilno, bez značajnije progresije plućnih promjena. Rana dijagnoza i liječenje antisintetaza sindroma utječu na povoljniji tijek i ishod bolesti. Preduvjet za navedeno su dobro definirani dijagnostički kriteriji uz procjenu stanja i adekvatan izbor terapije.

Ključne riječi

antisintetaza sindrom, polimiozitis, dermatomiozitis, miješana bolest vezivnog tkiva, anti-Jo1 antitijela

Summary

Twenty-eight year-old woman with predominant signs of polymyositis, pulmonary interstitium involvement and with positive anti-Jo1 antibodies was suspected for antisynthetase syndrome. Over the next three months sores and ulcerations have appeared at the fingertips. In the later course of the disease clinical picture of mixed connective tissue disease associated with interstitial lung disease, with a dominant picture of systemic scler-

osis have emerged. She was treated with glucocorticoides and immunosuppressive therapy. Patient condition was mostly stable, without significant progression of lung lesions. Early diagnosis and treatment antisynthetase syndrome significantly contributes to more favorable course and outcome of disease. A prerequisite for that are well-defined diagnostic criteria and an appropriate choice of treatment.

Keywords

antisynthetase syndrome, polymyositis, dermatomyositis, mixed connective tissue disease, anti-Jo1 antibody

Uvod

Antisintetaza sindrom je kao zaseban entitet opisan 1990. godine u bolesnika koji su bolovali od polimiozitisa i intersticijske bolesti pluća, a imali su antitijela usmjerena na aminoacil transfernu RNA sintetazu (1,2). Točne definicije antisintetaza sindroma nema, a klinička obilježja uključuju polimiozitis ili dermatomiozitis, difuznu intersticijsku bolest pluća, poliartritis, Raynaudov fenomen i pucanje zadebljale kože na vrhovima prstiju (mehaničarska ruka) (1-10). Među kliničkim obilježjima najčešća je intersticijska bolest pluća koja se javlja u više od 70 % bolesnika i predstavlja glavno kliničko obilježje koje je uz pozitivna antitijela neophodno za postavljanje dijagnoze (1-10). Intersticijska bolest pluća najznačajnije utječe na ishod i prognozu antisintetaza sindroma i njena nazočnost povezana je s 40 % većom smrtnosti bolesnika (1,3). Intersticijska bolest pluća u antisintetaza sindromu ne razlikuje se od intersticijske bolesti pluća

u drugim bolestima vezivnog tkiva (3). Za postavljanje dijagnoze antisintetaza sindroma nužno je dokazati postojanje antitijela usmjerenih na sintetaza enzime. Do sada je otkriveno najmanje osam antitijela koja su povezana s pojavom antisintetaza sindroma od kojih je najčešće anti-Jo1 antitijelo (1,3,11,12,13). 3-8 % bolesnika s antisintetaza sindromom manifestira se kao mješovita bolest vezivnog tkiva, koja uključuje reumatoidni artritis, sistemski eritemski lupus, sklerodermiju i Sjögrenov sindrom (10). Plućne komplikacije intersticijske bolesti pluća u polimiozitisu, dermatomiozitisu, miješanoj bolesti vezivnog tkiva i antisintetaza sindromu su vodeći uzrok komplikacija i smrtnosti, najčešće zbog zatajenja respiracije, sekundarne plućne hipertenzije i (ili) razvoja plućnog srca (4,5), stoga je od iznimne važnosti rano otkrivanje i liječenje intersticijske plućne bolesti u ovih bolesnika.

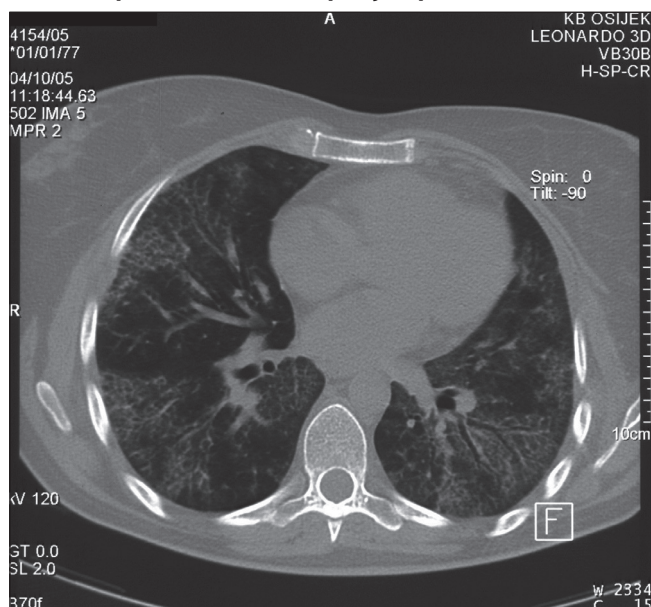
Prikaz bolesnice

Dvadesetogodišnja bolesnica, s pozitivnom obiteljskom anamnezom za bolest vezivnog tkiva, koja je do dolaska u našu ustanovu liječena radi primarnog steriliteta, hospitalizirana je na Odjelu za plućne bolesti KBC Osijek zbog sumnje na pneumoniju. Vodeći simptomi bili su: višednevni suhi kašalj, zaduha, febrilitet, brzo umaranje, značajan gubitak tjelesne mase, bolovi i slabost u mišićima gornjih i donjih udova uz hladnoću okrajina, periorbitalni edemi uz crvenilo vijeđa. Raynaudov fe-

nomen bio je tek naznačen. Radiogram torakalnih organa je potvrdio (otkrio) bilateralne infiltrate bazalnih područja pluća koji su tek djelomično regradirali na primjenu antibiotske terapije. Zbog sumnje na autoimunu bolest daljnja dijagnostička obrada i liječenje nastavljeno su u Kliničkom odjelu za reumatologiju, alergologiju i kliničku imunologiju.

Nalazi kod postavljanja dijagnoze bili su: sedimentacija eritrocita (SE) 43, C-reaktivni protein (CRP) 9,09, normalne vrijednosti crvenih krvnih stanica, diferencijalna krvna slika - nezreli neutrofilni 11 %, kreatin kinaza (CK) 1551, aldolaza 50, laktat dehidrogenaza (LDH) 353, aspartat amino transferaza (AST) 94, alanin amino transferaza (ALT) 84, antitijela na peroksidazu štitnjače (TPO) 1449, normalne vrijednosti hormona štitnjače (FT3, FT4, TSH); citološki nalaz štitnjače ukazuje na postojanje kroničnog limfocitarnog tireoiditisa, "anti-nuclear factor" (ANF) 1:100 točkaste i citoplazmatske florescencije, pozitivni "extractible nuclear antigene" (ENA) screening s visoko pozitivnom vrijednosti anti-Jo1 antitijela 42,2. Radiogram torakalnih organa: obostrano bazalno, više lijevo perzistirajuće inhomogeno zasjenjenje. Nalaz kompjutorizirane tomografije toraksa je pokazivao u području intersticija difuzno u bazalnim dijelovima te mjestično gotovo u dvije trećine pluća izrazito inhomogenu strukturu sa umnoženim vezivnim tkivom sa peribronhalnom fibrozom. (slika 1,2,3.) Nalaz spirometrije upućivao je na restriktivne smetnje ventilacije visokog stup-

Slika 1. CT pluća - horizontalni presjek: plućna fibroza



nja uz negativan Ventolinski test. Nalaz bronhoskopije je bio uredan. Nalaz elektromioneurografije je ukazivao na srednje tešku leziju korjena L5, S1 te umjerenu radikularnu leziju korjena C7, Th1; nalaz na gornjim i donjim udovima pokazivao je afekciju mišića u sklopu sistemske bolesti, te znakove polifazije. Bolesnica nije pristala na planiranu biopsiju mišića.

Obrada štitnjače pokazala je postojanje kroničnog limfocitnog tireoiditisa. Nije dokazan mogući paraneoplastični proces.

Na temelju kliničkih i laboratorijskih parametara uz EMNG mišića detektiran je polimiozitis uz intersticijsku bolest pluća, a uz prisutna anti-Jo1 antitijela postavljena je dijagnoza antisintetaza sindroma.

Uz antibiotsku terapiju uključeni su i glukokortikoidi u dozi od 1 mg/kg tjelesne težine. Na primjenjenu terapiju došlo je do poboljšanja općeg stanja, regresije kliničkih simptoma uz postupnu normalizaciju laboratorijskih parametara. Liječenje glukokortikoidima uz postupno snižavanje doze nastavljeno je ambulantno. Nastavljeno je praćenje plućnih promjena putem radioloških nalaza koji su potvrdili perzistiranje difuznih intersticijskih promjena u bazalnim dijelovima pluća (umnoženo intersticijsko vezivno tkivo s peribronhalnom fibrozom i zadebljanjem glavnih bronha).

Nakon tri mjeseca praćenja došlo je do pogoršanja bolesti uz pojavu ragada i ulceracija na vršcima prstiju - mehaničarske ruke, alopecije, kožnih promjena uz visoke upalne laboratorijske parametre i pozitivne imunološke laboratorijske parametre.

U fazi pogoršanja: anti Jo1 antitijela 77,8, CPK 3288, LDH 691, parcijalni tlaka kisika (pO_2) 60 mm Hg, saturacija hemoglobina (SaHgb) 90 %. Spirometrija: restriktivne poremećaji ventilacije visokog stupnja, forsirani vitalni kapacitet (FVC) 29 %, forsirani ekspiratorni volumen u prvoj sekundi (FEV1) 39, razidualni volumen (RV) 83 %. Ultrazvuk srca pokazao je održanu globalnu i segmentalnu sistoličku funkciju lijeve klijetke, pulmonalnu hipertenziju umjerenog stupnja - 50mm Hg, uredan perikard.

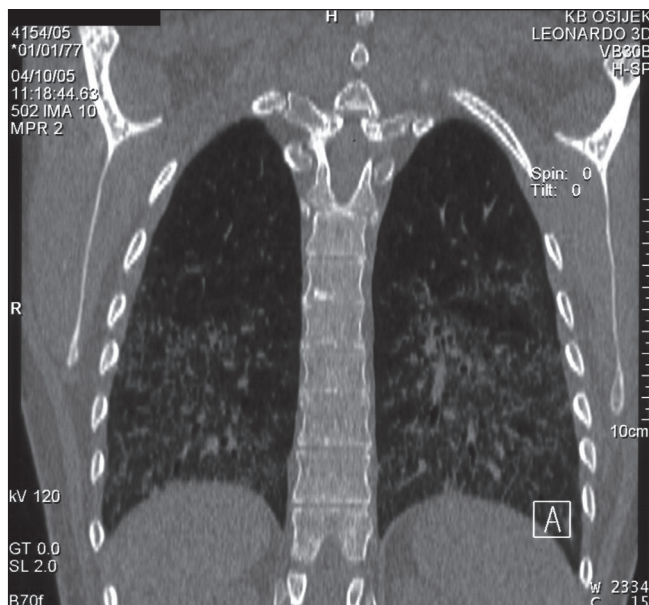
Zbog nedostatne imunosupresije uz glukokortikoide uključen je i azatioprim. Nakon primjenjene terapije došlo je postupno do remisije.

Nalazi u remisiji: SE 5, leukociti 15,8, LDH 258, CPK, AST, ALT, GGT su bili normalni, ANF negativan, anti ds-DNA antitijela 10, anti Jo1 antitijela 64. Radiogram torakalnih organa: blaža regresijska dinamika intersticijskih promjena obostrano, posebice u srednjim plućnim poljima. Desna

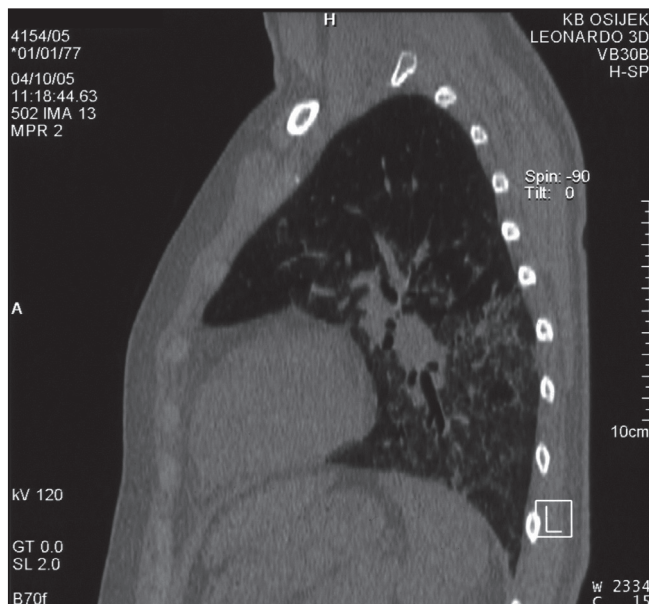
Rasprava

Najčešći oblik antisintetaza sindroma uključuje nazočnost anti-Jo1 antitijela, intersticijske bolesti pluća, upalne bolesti mišića i u brojnim slučajevima vrućicu, poliartritis, Raynaudov fenomen i zadebljanu ispucalu kožu na

Slika 2. CT pluća - horizontalni presjek frontalna rekonstrukcija: plućna fibroza



Slika 3. CT pluća - sagitalna rekonstrukcija: plućna fibroza



arterija pulmonalis doima se užeg lumena. Nalaz spirometrije: restriktivne smetnje ventilacije manjeg stupnja. Nastavljeno je redovito ambulantno praćenje kliničkog stanja, lab. parametara, rtg. nalaza i plućne funkcije. Uz odgovarajuću imunosupresiju stanje bolesnice je bilo stabilno, ali uz trajnu umjerenu ograničenost u obavljanju osnovnih tjelesnih aktivnosti uz perzistenciju umjerene plućne hipertenzije i restriktivnih ventilacijskih promjena.

prstima (mehaničarske ruke) (1-10). Intersticijska bolest pluća je glavno kliničko obilježje i uglavnom se opisuje kao "atipična intersticijska pneumopatija" slična intersticijskoj plućnoj fibrozi u progresivnoj sistemske sklerozi

i predstavlja glavni prognostički faktor ishoda bolesti (3-10). Patogenetski mehanizmi nastanka antisintetaza sindroma za sada su nepoznati (1,3). Do sada je otkriveno najmanje osam različitih autoantitijela usmjerenih na enzime sintetaze koje imaju ključnu ulogu u sintezi proteina putem kataliziranja acetilacije tRNA (1,3,11,12,12). Anti-Jo1 antitijelo je pronađeno u 10-40 % bolesnika s polimiozitisom, 2-10 % s dermatomiozitisom i 3-8 % bolesnika s miješanom bolesti vezivnog tkiva. Ostala antitijela povezana s antisintetaza sindromom nađena su u 1-5 % slučajeva ovih bolesti uključuju: anti-PL7, anti-PL12, anti-OJ, anti-EJ, anti-KS, anti-Ha i anti-Zo (1,3,7,8,11,12,13).

U prikazane bolesnice na temelju kliničke slike, laboratorijskih i radioloških pokazatelja, nalaza elektromiografije rano je postavljena dijagnoza antisintetaza sindroma s pozitivnim anti-Jo1 antitijelom. Vodeći simptomi pri javljanju u našu ustanovu bile su plućne manifestacije intersticijske bolesti pluća (do tada neprepoznate) komplicirane pneumonijom. Iako biopsija pluća nije učinjena, radiološki, spirometrijski i bronhoskopski nalazi, nakon razriješenja pneumonije, upućivali su na intersticijsku bolest pluća u sklopu antisintetaza sindroma. U kasnijem praćenju plućne manifestacije bile su glavni razlog komplikacija i hospitalizacija. Dijagnostičke testove na ostala antitijela povezana s antisintetaza sindromom nismo bili u mogućnosti učiniti.

Liječenje upalnog polimiozitisa i intersticijske plućne bolesti do sada još nije standardizirano u antisintetaza sindromu uz izuzetak glukokortikoida, za koje se čini da kontroliraju zglobne, mišićne i konstitucionalne simptome, kao i neke oblike plućne bolesti, uz dodatnu imunosupresivnu terapiju u težim slučajevima, a sporadično i biološku te-

rapiju (1,3,4). Inicijalo je započeto liječenje visokim dozama glukokortikoida uz postepeno smanjivanje doze. Zbog brzog razvoja plućnih komplikacija bilo je potrebno uvesti dodatnu imunosupresivnu terapiju azatioprimom. Joffe i sur. u studiji koja je obuhvaćala 143 bolesnika s idiopatskim upalnim miozitisom, od čega 34 s antisintetaza sindromom i pozitivnim anti-Jo-1, pokazali su nezadovoljavajući odgovor bolesnika na liječenje metotreksatom i azatioprimom uz glukokortikoide (3). U prikazane bolesnice kombinirano liječenje glukokortikoidima i azatioprimom postiglo je zadovoljavajuću remisiju bolesti, uz jednu egzacerbaciju s dominantnim plućnim simptomima tijekom tri godine liječenja. Zbog nuspojava tijekom liječenja azatioprim zamijenjen je s metotrexatom koji je također postigao zadovoljavajuću imunosupresiju.

Tijekom diferencijalno-dijagnostičke obrade plućnih bolesnika sa zahvaćanjem intersticija i kliničkom slikom koja upućuje na moguću bolest vezivnog tkiva, osobito uz postojanje polimiozitisa, dermatomiozitisa i elemenata preklapanja potrebno je isključiti (ili potvrditi) mogući antisintetaza sindrom. Rano prepoznavanje i liječenje antisintetaza sindroma, kao u prikazanoj bolesnici, ključno je za sprečavanje razvoja ireverzibilne plućne fibroze koja je glavni uzroka loše prognoze i smrtnog ishoda. Definiranje standardiziranog načina dijagnosticiranja i liječenja antisintetaza sindroma i dalje predstavlja izazov za budućnost. Pojavnost i dokazivanje specifičnih protutijela u antisintetaza sindromu te njihova detekcija i korištenje u rutinskom radu obećavaju točniju i bržu dijagnozu pojedinih kliničkih entiteta kao i bolje razumijevanje patoloških zbivanja (13), a uvođenje bioloških lijekova u terapiju otvara nove mogućnosti u liječenju i prognozi bolesti.

Literatura

1. Novak S. Antisintetaza sindrom. *Reumatizam* 2012;59(2):53-57.
2. Marguerie C, Bunn CC, Beyon HL. Polymyositis, pulmonary fibrosis and autoantibodies to aminoacyl-tRNA synthetase enzymes. *Q J Med* 1990;77(282):1019.
3. Imbert-Masseau A, Hamidou M, Agard C, Grolleau JY, Cherin P. Antisynthetase syndrome. *Joint Bone Spine* 2003;70:161.
4. Fathi M, Dastmalchi M, Rasmussen E, Lundberg IE, Torling G. Interstitial lung disease, a common manifestation of newly diagnosed polymyositis and dermatomyositis. *Ann Rheum Dis* 2004;63:297.
5. Fathi M, Lundberg IE. Interstitial lung disease in polymyositis and dermatomyositis. *Curr Opin Rheumatol* 2005;17(6):701.
6. Yang CJ, Sheu CC, Ou TT, Hwang JJ, Huang MS. Combined lung fibrosis and 'mechanic's hand': a clinical diagnostic clue to amyopathic antisynthetase syndrome. *Respirology* 2008 Jun;13(4):611.
7. Kalluri M, Sahn SR, Oddis CV. et al. Clinical profile of anti-PL-12 autoantibody. *Chest* 2009 Jun;135(6):1550.
8. Limaye VS, Cassidy J, Scott G, Roberts-Thompson PJ, Gillis D. Anti Ro52 antibodies, antisynthetase antibodies, and antisynthetase syndrome. *Clin Rheumatol* 2008 Apr;27(4):521.
9. Gomard-Menesson E, Fabien N, Cordier JF, Ninet J, Tebib J, Rousset H. Clinical significance of anti-histidyl-tRNA synthetase (Jo1) autoantibodies. *Ann N Y Acad Sci* 2007 Aug;1109:414.
10. Plastiras SC, Soliotis SC, Vlachoyiannopoulos P, Tzelepis GE. Interstitial lung disease in a patient with antisynthetase syndrome and no myositis. *Clin Rheumatol* 2007 Jan;26(1):108.
11. Hirakata M, Suwa A, Takada T. et al. Clinical and immunogenetic features of patients with autoantibodies to asparaginyl-transfer RNA synthetase. *Arthritis Rheum* 2007 Apr;56(4):1295.
12. Ghirardello A, Zampieri S, Tarricone E. et al. Clinical implications of autoantibody screening in patients with autoimmune myositis. *Autoimmunity* 2006 May;39(3):217.
13. Prus V, Bedeković D. Laboratorijska dijagnostika polimiozitisa/dermatomiozitisa. *Reumatizam* 2012(59):27-30.