

Dijana Perković¹
Sandra Mihaljević²
Daniela Marasović Krstulović¹
Katarina Borić¹
Dušanka Martinović Kaliterna¹

¹Odjel za kliničku imunologiju i reumatologiju
Klinika za unutarnje bolesti
Klinički bolnički centar Split
²Odjel interne medicine
Opća bolnica "Hrvatski ponos" ♦ Knin

Paraneoplastična hipertrofična osteoartropatija

Paraneoplastic hypertrophic osteoarthropathy

Adresa za dopisivanje:

dr. Dijana Perković

Odjel za kliničku imunologiju i reumatologiju
Klinika za unutarnje bolesti
Klinički bolnički centar Split
Šoltanska 1 ♦ 21000 Split
dijana.perkovic@hotmail.com

Sažetak

Hipertrofična osteoartropatija je klinički sindrom obilježen pojavom zadebljanih (batićastih) prstiju, povećanjem ekstremiteta, bolovima i oticanjem stopala te simetričnim periostitisom koji zahvaća duge kosti gornjih i donjih udova. Rijetko

se javlja kao paraneoplastički sindrom u sklopu primarnog ili metastatskog karcinoma pluća. Prikazujemo 39-godišnju bolesnicu s artritismom i paraneoplastičnom hipertrofičnom osteoartropatijom u sklopu adenokarcinoma pluća.

Ključne riječi

hipertrofična osteoartropatija, artritis, adenokarcinom pluća

Summary

Hypertrophic osteoarthropathy is a syndrome presenting with clubbing, limbs enlargement, pain and swelling of foot and long bones osteitis. Hypertrophic osteoarthropathy is a rare paraneoplastic syndrome in the pa-

tients with primary or metastatic lung cancer. We report 39-year old female patient who presented with arthritis and paraneoplastic hypertrophic osteoarthropathy revealing lung adenocarcinoma.

Keywords

hypertrophic osteoarthropathy, arthritis, lung adenocarcinoma

Uvod

Hipertrofična osteoartropatija (HOA) je klinički sindrom obilježen pojavom zadebljanih (batićastih) prstiju, po-

većanjem ekstremiteta, bolovima i oticanjem stopala te simetričnim periostitisom koji zahvaća duge kosti gor-

njih i donjih udova (1). Primarna HOA ili pahidermo-periostoza (sindrom Touraine-Solente-Golé) je rijetka nasljedna autosomno dominantna bolest koja se javlja većinom u pubertetu, rjeđe već u prvoj godini života. Uz navedeno, za primarnu HOA su karakteristične kožne promjene (tanko naborana koža- cutis verticis gyrata) i prekomjerno znojenje što u sekundarnim oblicima bolesti ne nalazimo. Daleko češća je sekundarna HOA ili hipertrofična pulmonalna osteoartropatija (sindrom Marie-Bamberger) koja je najčešće povezana s kongenitalnim kardiološkim bolestima, supurativnim plućnim bolestima (bronhiektazije, empijem, absces, cistična fibroza) i intratorakalnim malignomima, od kojih se 80 %

odnosi na primarni ili metastatski karcinom pluća. (2,3) Patogeneza primarne i sekundarne HOA nije razjašnjena. Novija istraživanja upućuju na značajnu ulogu čimbenika rasta porijeklom iz trombocita (platelet-derived growth factor, PDGF) koji zajedno s transformirajućim faktorom β stimulira fibroblaste potičući stanični rast i sintezu kolagena. U primarnoj i sekundarnoj HOA pronađena je povišena razina antigena von Willebrandova faktora (2,4). Najnovije istraživanje je identificiralo gen odgovoran za razgradnju prostaglandina E2 kao uzrok idiopatske HOA što bi u budućnosti moglo dovesti do prepoznavanja zajedničkih biomarkera uključenih u progresiju tumora i nastanak HOA (5).

Prikaz bolesnice

Bolesnica u dobi od 39 godina javila se na pregled u reumatološku ambulantu u srpnju 2008. godine zbog bolova i oticanja oba koljena i lijevog nožnog palca te bolova u kukovima praćenih tresavicom i porastom tjele-

sne temperature do 38°C. Preporučena joj je obrada koju nije prihvatila.

U lipnju 2009. godine ponovno se javlja na pregled zbog oticanja metakarpofalangealnih (MCP) zglobova obje ruke bez prethodno preporučenih pretraga. Ponovno je indicirana hospitalizacija i klinička obrada koju nije pristala zbog sumnje na trudnoću i obiteljske okolnosti.

U rujnu 2009. godine pristaje na hospitalizaciju.

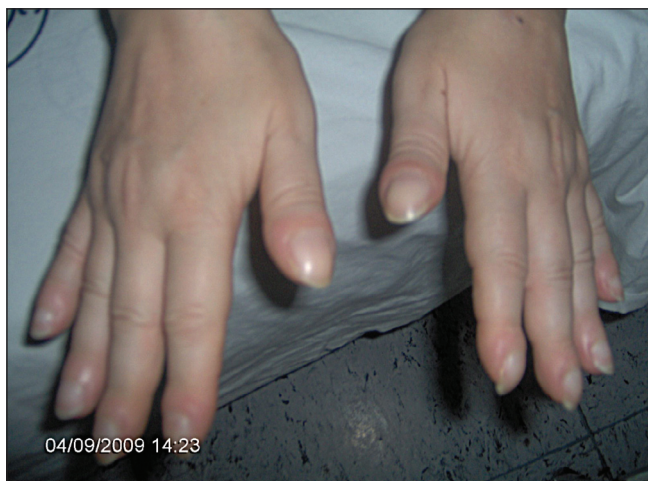U anamnezi navodi podatak o operaciji tetiva lijeve šake 2008. godine. Dugogodišnji je pušač. Menstrualni ciklus, stolica i mokrenje su bili uredni. U fizikalnom statusu kod prijema uz febrilitet od 38°C uočena je oteklina MCP zglobova, oba koljena te batićasti prsti ručja (slika 1).

U laboratorijskim parametrima bilježe se povišene vrijednosti reaktanata upale SE 55 mm (referentna vrijednost 4-24 mm/3,6 ks), CRP 131,6 mg/L (referentna vrijednost <5,0 mg/L), fibrinogen 7,9 g/L (referentna vrijednost 1,8-3,5 g/L) uz leukocitozu $L 21,49 \times 10^9/L$ (referentna vrijednost $3,4-9,7 \times 10^9/L$) i mikrocitnu anemiju s Hgb 98 g/L (referentna vrijednost 119-157 g/L), Hct 0,350 L/L (referentna vrijednost 0,356-0,470 L/L), MCV 74 fL (83,0-97,2 fL) te blagu hiperkalcijemiju Ca 2,66 mmol/L (referentna vrijednost 2,14-2,53 mmol/L). Ostali biokemijski parametri, imunoelektroforeza bjelančevina i komplement su bili uredni. Razina hormona štitnjače i parathormona su bile u granicama normale.

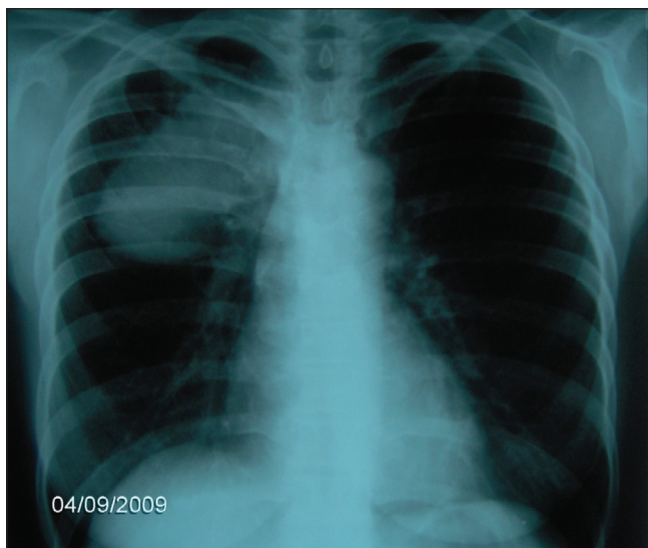
Osim povišenih vrijednosti CEA 11,9 $\mu\text{g/L}$ (referentna vrijednost 0-3,00 $\mu\text{g/L}$) nalaz ostalih traženih tumorskih biljega (NSE, CYFRA, CA 19-9) bio je u referentnim granicama. Odmah po prijemu učinjena je rendgenska snimka torakalnih organa na kojoj je opisano homogeno oštro ograničeno zasjenjenje promjera oko 5 cm u gornjem plućnom polju straga. (slika 2)

Potvrđena je klinička sumnja na zloćudno zbivanje te je nastavljena dalja pulmološka obrada. S obzirom da je bolesnica odbijala fiberbronhoskopiju učinjena je punkcija

Slika 1. Batićasti prsti ručja



Slika 2. Rendgenska snimka torakalnih organa



promjene pod kontrolom CT-a. Citološki nalaz je odgovarao adenokarcinomu. Ultrazvučno i CT-om trbuha su

potvrđene multiple presadnice u jetri. Bolesnica je odbila dalje liječenje.

Rasprava

Prikazana je bolesnica s hipertrofičnom osteoartropatijom u koje je zbog kliničkog tijeka postavljena sumnja na reaktivno upalno zbivanje. Zbog nesuradljivosti bolesnice dijagnostička obrada je obavljena sa zakašnjenjem, tj. kada su uočene promjene na rukama u smislu hipertrofične osteoartropatije. Na žalost sumnja na maligni proces pluća potvrđena je već pri rendgenogramu prsišta.

Maligne neoplazme su povezane sa širokim rasponom reumatoloških poremećaja. Hipertrofična osteoartropatija (HOA) je rijedak i još uvijek nedovoljno razjašnjen paraneoplastični sindrom u podlozi kojeg je u najvećem broju slučajeva primarni ili metastatski karcinom pluća. (3,6,7) Ovisno o studijama "batičasti prsti" kao samostalan nalaz ili u sklopu HOA nađu se u manje od 1 % do 5 % bolesnika s karcinomom pluća (8,9,10).

Zanimljivo je da se u naše bolesnice razvila klinička slika reaktivnog artritisa četrnaest mjeseci prije utvrđivanja konačne dijagnoze. Kasnija pojava simetričnih promjena na zglobovima šaka upućivala je na reumatoidni artritis. Očito je da su navedene manifestacije bile dio paraneoplastičkog zbivanja. Stoga je važno istaknuti da rano postavljanje nedovoljno čvrste dijagnoze upalne reumatske bolesti može odgoditi pravovremeno prepoznavanje zloćudne bolesti.

Maligne kao i virusne bolesti mogu prouzročiti brojne aberacije imunološkog odgovora te se prezentirati simptomima koji upućuju na upalno reumatsko zbivanje. Ovim prikazom smo htjeli naglasiti važnost detaljnog fizikalnog pregleda i potrebe evaluacije maligne bolesti i u mladih osoba s nedovoljno jasnom slikom upalne reumatske bolesti.

Literatura

1. Poantă L, Parasca I, Fazakas E, Porojan M, Pais R, Boian L. Paraneoplastic hypertrophic osteoarthropathy: evaluation at 25 years after pneumectomy. *Pol Arch Med Wewn* 2009 Sep;119(9):603-6.
2. Langford C, Gilliland B. Arthritis associated with Systemic Disease and other Arthritides. U: Fauci AS, ur. *Harrison's principles of internal medicine*. New York: McGraw-Hill Medical. 2008: 2181-3.
3. Albrecht S, Keller A. Postchemotherapeutic reversibility of hypertrophic osteoarthropathy in a patient with bronchogenic adenocarcinoma. *Clinical Nuclear Medicine* 2003 July;28(6):463-6.
4. Serafinella PC, Guarneri C, Borgia F, Vaccaro M. Pierre Marie-Bamberger syndrome (secondary hypertrophic osteoarthropathy). *Int J Dermatol* 2005 Jan;44(1):41-2.
5. Takiguchi Y. Osteoarthropathy. *Gan To Kagaku Ryoho* 2010 Jun;37(6):1011-4.
6. Hakkou J, Rostom, Bahiri R, Hajjaj-Hassouni N. Paraneoplastic rheumatic syndromes: report of eight cases and review of literature. *Rheumatol Int* 2012;32(6):1485-9.
7. Yao Q, Altman RD, Brahn E. Periostitis and hypertrophic pulmonary osteoarthropathy: report of 2 cases and review of the literature. *Semin Arthritis Rheum* 2009 Jun;38(6):458-466.
8. Izumi M, Takayama K, Yabuuchi H, Abe K, Nakanishi Y. Incidence of hypertrophic pulmonary osteoarthropathy associated with primary lung cancer. *Respirology* 2010;15(5):809-12.
9. Lommatzsch M, Julius P, Lück W, Bier A, Virchow JC. Hypertrophic pulmonary osteoarthropathy as a cue for NSCLC: four cases in the light of the current literature. *Pneumologie* 2012;66(2):67-73.
10. Ito T, Goto K, Yoh K. i sur. Hypertrophic pulmonary osteoarthropathy as a paraneoplastic manifestation of lung cancer. *J Thorac Oncol* 2010;5(7):976-80.