

Vesna Budišin<sup>1</sup>  
Dragica Vrabec-Matković<sup>2</sup>  
Višnja Milavac-Puretić<sup>3</sup>

<sup>1</sup>Poliklinika Medikol ♦ Zagreb  
<sup>2</sup>Specijalna bolnica za medicinsku rehabilitaciju  
Varaždinske Toplice  
<sup>3</sup>Klinika za kožne i spolne bolesti  
Klinički bolnički centar Zagreb

## **Eozinofilni fasciitis udružen s Parkinsonovim sindromom - prikaz bolesnika**

### **Eosinophilic fasciitis associated with Parkinson's syndrome - a case report**

Adresa za dopisivanje:

**dr. Vesna Budišin**  
Poliklinika Medikol  
Voćarska cesta 106 ♦ 10000 Zagreb  
budisin.vesna@gmail.com

#### **Sažetak**

Prikazujemo 67 godišnjeg bolesnika u kojeg se pojavio eritem i oticanje desne ruke. Dijagnosticiran je suspektni erizipel i limfedem na zaraznom odjelu u drugom mjesecu bolesti. Liječen je parenteralno antibioticima (klindamicin+kinolon). Nakon toga je hospitaliziran na reumatološkom pod dijagnozom limphedema desne ruke, stanja nakon erizipela, cervikobrahijalnog sindroma i ulnarnog epikondilitisa desnog lakta. Provedena je limfna drenaža desne ruke i lokalni nalaz ostao je nepromjenjen. U sedmom mjesecu bolesti postavljena je

dijagnoza eozinofilnog fasciitisa i započeto je liječenje kortikosteroidima. Usporedno se javlja vrtoglavica, tremor, smetnje ravnoteže, oslabljen sluh te bolovi u vratnoj i slabinskoj kralježnici. U terapiju je uvedena levodopa i ropanirol te dolazi do laganog poboljšanja neuroloških manifestacija ekstrapiramidnog sindroma. Nakon 18 mjeseci bolesti bolesnik ima kontrakturu desnog ramena, induracije i bolne kretnje desne podlaktice, izražen tremor glave i ruku, smetnje ravnoteže, bolove u vratu i križima, otežan hod.

#### **Ključne riječi**

eozinofilni fasciitis, bolesti vezivnog tkiva, ekstrapiramidalni sindrom, neurološke manifestacije

#### **Summary**

We present a 67 year old patient with erythema and swelling of the right arm. Suspected erysipelas and

lymphedema are diagnosed at infectious department in the second month of the disease. He was treated with

parenteral antibiotics (clindamycin + quinolon). After that, he was hospitalized at rheumatology department as right hand lymphedema, condition after erysipelas, cervicobrachial syndrome and ulnar epicondylitis of right elbow. Lymphatic drainage of right hand was performed, but with no effect. In the seventh month of the disease, the diagnosis of eosinophilic fasciitis was established and started treatment with corticosteroids. Besides mentioned, dizziness, tremor, balance disorders,

impaired hearing and pain in the cervical and lumbar spine were appeared. The therapy was introduced with levodopa and ropanirol and there is a slight improvement of neurological manifestations of extrapyramidal syndrome. After 18 months of disease the patient has a contracture of his right shoulder, induration and painful movements right forearm, pronounced tremor of the head and hands, balance disorders, neck pain and back pain, difficulty in walking.

## Keywords

eosinophilic fasciitis, connective tissue disease, extrapyramidal syndrome, neurological manifestations

## Uvod

Eozinofilni fasciitis prvi je opisao Shulman, 1974 godine, kao difuzni fasciitis s eozinofilijom i hipergamaglobulinemijom. To je rijetka bolest koja se češće javlja u bolesnika srednje životne dobi. Smatra se jedinstvenim kliničkim sindromom ili kao varijanta skleroderme, ali bez oštećenja visceralnih organa. Eozinofilni fasciitis karakterizira upala i zadebljanje kože, potkožnog tkiva i duboke fascije. Počinje s bolom i oteklinom ekstremiteta,

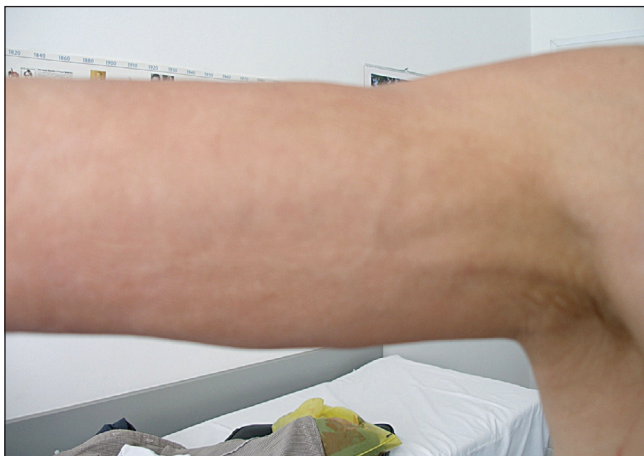nakon čega se razvije induracija kože i potkožnog tkiva. Ubrzo se javljaju kontrakture zglobova. Eozinofilija, hipergamaglobulinemija, autoimuna anemija i sedimentacija eritrocita pojavljuju se promjenljivo. Dijagnoza se potvrđuje biopsijom, koja mora zahvaćati kožu, potkožno tkivo, fasciju i mišić (1). U radu je po prvi puta prikazan bolesnik s eozinofilnim fasciitisom u kojega se razvio s Parkinsonovim sindromom.

## Prikaz bolesnika

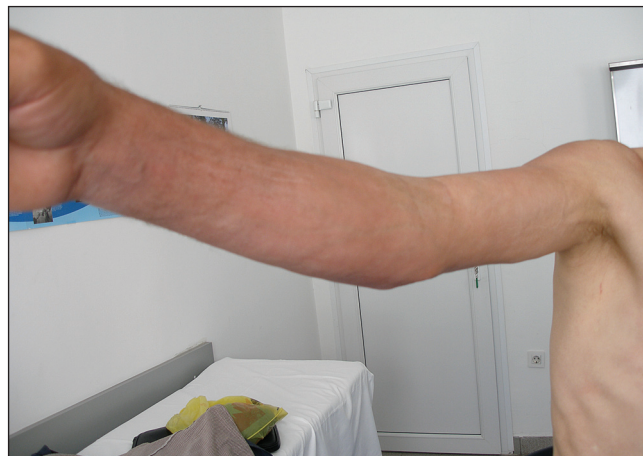U 67 godišnjeg muškarca bolest je počela pojavom otekline, bolnosti i crvenila kože desne ruke. Pregledom interniste i kirurga, kao i temeljem doplera vena desne ruke isključena je duboka venska tromboza. U trećem mjesecu bolesti hospitaliziran je na zaraznom odjelu pod dijagnozom suspektnog erizipela desne ruke i mogućeg limfadenitisa iste ruke. U kliničkom statusu desna ruka je bila u cjelosti napete muskulature, koža mjestimično lagano hiperemična i toplija. Laboratorijski nalazi su pokazali: SE 49, CRP 7,1 a u DKS eosinofili 16 %. U terapiju je uveden klindamicin + kinolon parenteralno. Serum je poslan na serologiju na trihinelozu. Primijenjeno liječenje

nije dovelo do poboljšanja. Liječenje je nastavljeno na reumatološkom odjelu pod dijagnozama limfedema desne ruke, stanja poslije erizipela, cervikobrahijalnog sindroma i ulnarnog epikondilitisa desnog lakta. Nalazi serološke obrade isključili su trihinelozu. Primijenjena je limfna drenaža, a ishod je bio lokalno nepromijenjen nalaz. Preporučena je limfoscintigrafija desne ruke kojom je u šestom mjesecu bolesti prikazan "dermal backflow" u desnoj ruci tj. vraćanje limfe u dermalnu limfnu cirkulaciju i u desnoj nadlaktici i podlaktici, što je scintigrafski znak za refluks limfe. Uredna je bila limfna drenaža u lijevoj ruci.


Slika 1. Desna nadlaktica - sedmi mjesec bolesti



Slika 2. Desna ruka - sedmi mjesec bolesti



Slika 3. Desna podlaktica - sedmi mjesec bolesti



Slika 4. Desna šaka - sedmi mjesec bolesti



U sedmom mjesecu, bolesti temeljem kliničke slike i uvida u nalaze postavljena je dijagnoza eozinofilnog fasciitisa (slike 1-4). Koža desne ruke je bila sjajna, s otvrdnućima veličine do nekoliko centimetara, blago eritematozna i jako indurirana, a indurirani areali nalaze su se i u presternalnom području. Iz nalaza: SE 54, eozinofili 15,5%, CRP 7,1, E 4,32, Hb 130. Kretnje u desnom ramenu bile su reducirane i bolne (fleksija 70°, abdukcija 45°, retrofleksija 25°, interna rotacija 35°, vanjska rotacija 25°), u desnom laktu (fleksija 90°, ekstenzija zaostaje 15°). Bolesnik je odbio predloženu fizikalnu terapiju. Započeto je liječenje prednisonom 20 mg i klorokinom 250 mg. Preporučena je duboka biopsija kože, koja zahvaća kožu potkožno tkivo, fasciju i mišić.

U 8 mjesecu bolesti javile su se vrtoglavice pa neurolog ukida klorokin zbog sumnje da su vrtoglavice nuspojava tog lijeka. Vrtoglavica je bila i dalje prisutna nakon ukidanja terapije klorokinom.

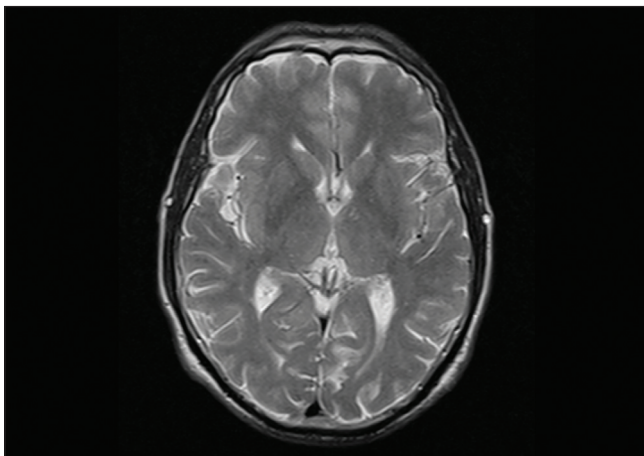
U devetom mjesecu bolesti bolesnik je hospitaliziran u Klinici za kožne i spolne bolesti KBC Zagreb. U statusu su bili prisutni blago eritematozna i izrazito indurirana koža desne ruke, lokalizirana cirkumskriptna otvrdnuća

veličine do nekoliko cm u sternalnom području, interskapularno desno i na trupu postranično lijevo. Laboratorijski nalazi: SE 22/40, eozinofilni gran. 12 %, IgM 2,53, gamma globulini 19,9 %. PHD nalaz biopsije kože potvrdio je fasciitis eosinophylica. U terapiju je uveden prednizon 60 mg uz postupnu redukciju doze do 40 mg pri otpustu, te ranitidin za zaštitu želuđane sluznice, lokalno je na kožu primjenjena betametazon krema. Na provedenu terapiju dolazi do djelomičnog omekšavanja induriranih žarišta. Doza prednizona se postepeno reducira, tako da je bolesnik u 12. mjesecu bio na 10 mg prednisolona.

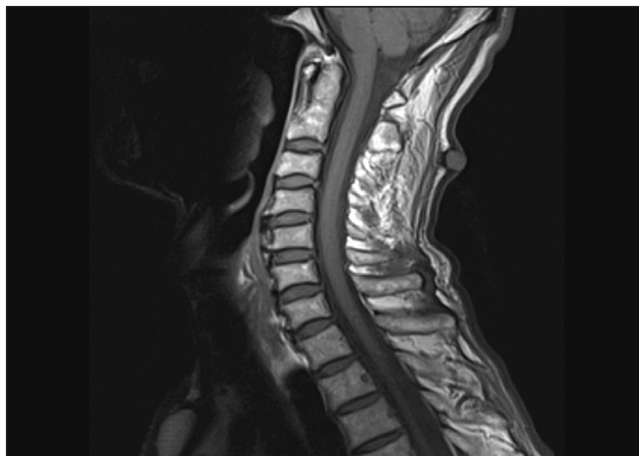
U 10. mjesecu bolesti u kliničkoj slici se javljaju tremor, smetnje ravnoteže i oslabljen sluh te bolovi u vratnoj i slabinskoj kralježnici, kao i stalna vrtoglavica. U laboratorijskim nalazima prisutna je anemija sa sideropenijom te povišena sedimentacija SE 70. CT mozga ukazuje na vaskularnu encefalopatiju. Bolesnik je bio na terapiji prednisonom 20 mg i diazepamom 2 mg x2, bez značajnijeg poboljšanja.

U 14. mjesecu bolesti, s obzirom na progresivni tremor desne polovice tijela, ubrzanu SE, eozinofiliju, nisko Fe i odsustvo poboljšanja na steroidnu terapiju postavljena je sumnja na paraneoplastički sindrom. U terapiju je

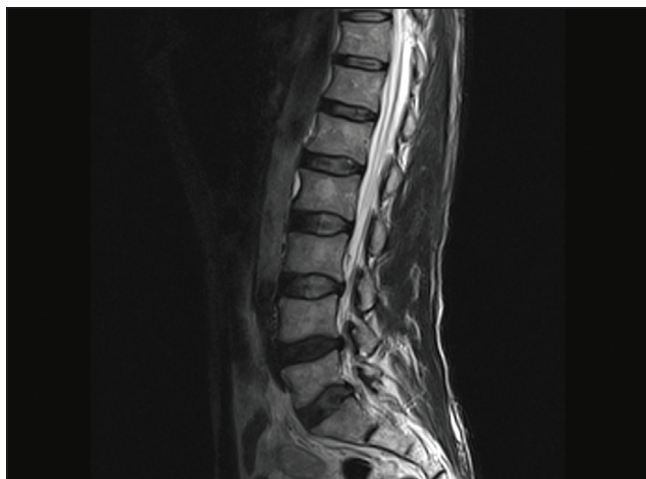
Slika 5. MR mozga otkriva vaskularnu encefalopatiju



Slika 6. Degenerativne promjene cervikalne kralježnice bez kompresivne mijelopatije



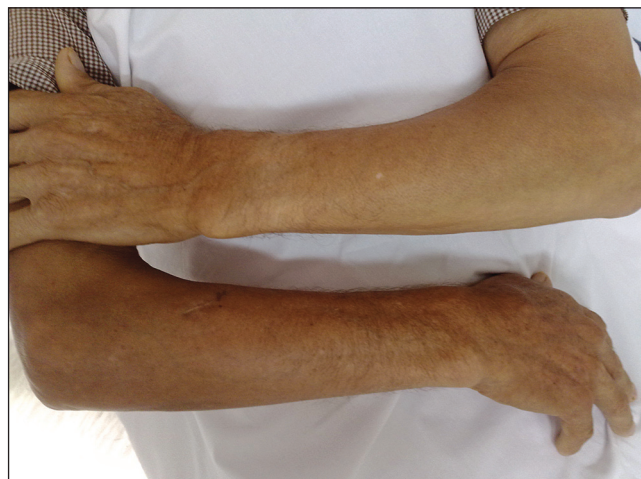Slika 7. Diskus hernija L4L5 i L5S1



uveden uz prednizolon 20 mg i azathioprin 2x50 mg, po preporuci imunologa. Opsežnom obradom (PSA, vitamin B12, folna kiselina, elektroforeza serumskih proteina, CEA, CA 19-9, TSH, FT3, FT4, UZV štitnjače, perifernih limfnih čvorova, stolica na okultno krvarenje, UZV abdomena, gastroskopija, irigografija, ORL pregled) isključen je paraneoplastični sindrom.

Nalaz elektromioneurografije (EMNG) ukazao je na blažu kroničnu radikularnu leziju C8Th1 desno, težu kronična radikularna lezija S1 desno, te umjernu S1 lijevo. Audiometrija je pokazala obostranu perceptivnu redukciju sluha, a vestibulometrija normotoniju lijevo, a hipotoniju desno. Neuroradiološka obrada nuklearnom magnetskom rezonancom pokazala je vaskularnu encefalopatiju (slika 5), degenerativne promjene cervikalne kra-

Slika 8. Kožne promjene na podlaktici - 18. mjesec bolesti



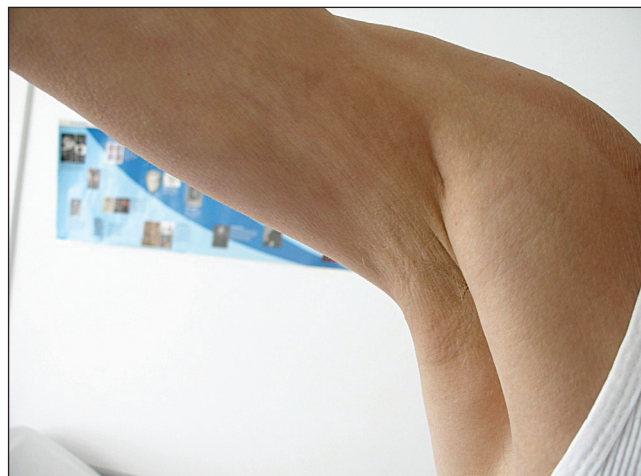lježnice bez kompresivne mijelopatije (slika 6) te diskus herniju L4L5 i L5S1 (slika 7).

U 16. mjesecu liječenja s obzirom na ekstrapiramidalne simptome u terapiju su uvedeni levodopa i ropinirol. Na provedenu terapiju dolazi do laganog poboljšanja neuroloških manifestacija od strane ekstrapiramidnog sindroma (lagano smanjenje tremora glave i ruku). Nakon 18 mjeseci bolesti bolesnik (slike 8-10) ima kontrakturu desnog ramena, induracije i bolne kretnje desne podlaktice, izražen tremor glave i ruku, smetnje ravnoteže, bolove u vratu i križima, otežan hod. Od lijekova uzima prednizon od 5 mg 1,0,0, levodopu + benzerazid od 125 mg 3x1, ropinirol od 2 mg 0,0,1, diazepam od 2 mg 1,1,2, betahistin od 24 mg 2x1, tramadol 37,5 mg + paracetamol 500 mg 3x1.

Slika 9. Kožne promjene na desnoj nadlaktici - osamnaesti mjesec bolesti



Slika 10. Kožne promjene na desnoj nadlaktici - osamnaesti mjesec bolesti



## Rasprava

Eozinofilni fasciitis s bolnim oteklinama i induracijom kože i mekih tkiva udova uz razvitek kontraktura te sindromom eozinofilije i hipergamaglobulinemije opisan

je uz neka hematološka oboljenja kao što je aplastička anemija, trombocitopenija, mijelodisplazija te maligna oboljenja limfocitne loze. Iako mu je etiologija nepozna-

ta povremeno se povezuje s izlaganjem pojedinim lijekovima (l-tryptophan, trichloroethylene, phytonadione, simvastatin), izrazitim fizičkim naporom te s infekcijom s *Borrelia burgdorferi*.

Od neuroloških manifestacija, najčešća je njegova udruženost sa sindromom karpalnog kanala zbog kompresije nervusa medianusa tendosinovitisom (4) i perifernom neuropatijom (5). Također su opisani slučajevi EF s toničko-kloničkim grčevima (2). Dokazana su oštećenja središnjeg živčanog sustava kod sindroma eozinofilne mijalgije s upalnim cerebrovaskularnim promjenama (6). U našeg bolesnika pokazalo se da je dijagnoza EF bila izazov za sebe i ostalo je otvoreno pitanje postoji li veza između EF i parkinsonovog sindroma, igra li EF ulogu u patogenezi neuroloških manifestacija i koji bi bio mehanizam njihova nastanka. U drugih bolesti

vezivnog tkiva kao što je sistemski eritemski lupus neurološki poremećaji se povezuju s prisustvom antifosfolipidnih antitijela (7).

Podaci iz literature (8,9) ističu moguću ulogu eozinofila u patogenezi centralnih i perifernih neuroloških poremećaja povezanih s bolestima s hipereozinofilijom. Otkriće neurotoksina i drugih toksičnih produkata eozinofila (9) potaknulo je hipotezu da ove tvari mogu biti povezane s hipereozinofilnim idiopatskim sindromom kao i s eozinofilija-mijalgija sindromom kod ingestije l-tryptofanma (10).

Bolesnici s eozinofilnim fasciitisom su rijetki, s obzirom na etiologiju i mogući komorbiditet složeni te predstavljaju izazov u liječenju. Eozinofilni fasciitis je opisan uz hematološka oboljenja i ne opisuje se uz neurološke manifestacije od strane središnjeg živčanog sustava.

## Zaključak

Eozinofilni fasciitis predstavlja dijagnostički i terapijski izazov za kliničara, a njegova udruženost s parkinsono-

vim sindromom, neovisno o mogućoj etiološkoj povezanosti, zahtijeva multidisciplinarni pristup u liječenju.

## Literatura

1. Shulman LE. Diffuse fasciitis with hypergammaglobulinemia and eosinophilia: a new syndrome? *J Rheumatol* 1974;11:569-70.
2. Vanucci P, Gacta P, Riccioni N. Association of eosinophilic syndrome and epileptic seizure. *Clin Rheumatol* 2001;20:223-224
3. Mosconi S, Streit M, Bronimann M, Braathen LR. Eosinophilic fasciitis (Shulman syndrome). *Dermatology* 2002;205:204-206.
4. Barnes L, Rodnan GP, Medsger TA, Short D. Eosinophilic fasciitis. *Am J Pathol* 1979;96:493-518.
5. Satsangi J, Donaghy M. Multifocal peripheral neuropathy in eosinophilic fasciitis. *J Neurol* 1992;239:91-2.
6. Haseler LJ, Sibbitt WL, Sibbitt RR jr, Hart BL. Neurologic, MR imaging, and MR spectroscopic findings

in eosinophilia myalgia syndrome. *Am J Neuroradiol* 1998;19:1687-1694.

7. Love PE, Santoro S. Antiphospholipid antibodies: anti-cardiolipin and the lupus anticoagulant in systemic lupus erythematosus and in non-SLE disorders: prevalence and clinical significance. *Ann Intern Med* 1990;112:682-98.

8. Moore PM, Harley JB, Fauci AS. Neurologic dysfunction in the idiopathic hypereosinophilic syndrome. *Ann Intern Med* 1985;102:109-14.

9. Durack DT, Sumi SM, Klebanoff SJ. Neurotoxicity of human eosinophils. *Proc Natl Acad Sci USA* 1979;76:1443-7.

10. Tolander LM, Bamford CR. Central and peripheral nervous system involvement in the l-tryptophan associated eosinophilia myalgia syndrome. *Int J Neurosci* 1991;61:69-75.