

Dječja bolnica Srebrnjak ♦ Srebrnjak 100 ♦ 10000 Zagreb

NEINVAZIVNA SLIKOVNA DIJAGNOSTIKA KRONIČNIH UPALNIH BOLESTI MIŠIĆA NON-INVASIVE IMAGING OF CHRONIC INFLAMMATORY MYOPATHIES

Miroslav Harjaček

Sažetak

Cilj svakog uspješnog dijagnostičkog postupka je postići što pouzdaniji rezultat u što kraćem vremenu, koristeći se pritom što manje invazivnom dijagnostikom. Neinvazivnim slikovnim pretragama možemo u mišiću utvrditi edem, kolekcije tekućina, infiltracije masnog tkiva, atrofiju, fibrozu i kalcifikate. Najosjetljivija neinvazivna slikovna dijagnostička metoda u današnjoj suvremenoj dijagnostici upalnih bolesti mišića je MR u T2 slikovnim prikazima sa supresijom masnog tkiva i/ili STIR prikazu. MR je vrlo korisna metoda i pri određivanju preciznog mjesta biopsije mišića. Nespecifičnost nalaza promjena na mišiću, dostupnost, cijena, kao i kontraindikacije za primjenu kod bolesnika s metalnim protezama ili pacemakerima, kao i način

izvođenja pretrage predstavljaju ozbiljna ograničenja te metode. Glavna prednost ultrazvuka mišića, u usporedbi s ostalim slikovnim metodama, je dostupnost i cijena pretrage. Pojačana vaskularnost mišića utvrđena pomoću PD-a korelira s dužinom trajanja miozitisa, a PD može biti i koristan za utvrđivanje pojačanog signala prokrvljenosti te isključivanje rupture mišića, bolesti poput cisticerkoze kao i apscesa mišića. Čini se da bi zbog dostupnosti i visoke osjetljivosti kvantitativni ultrazvuk s kontrastom (CEUS), metoda koja omogućuje procjenu pojačane vaskularnosti mišića u realnom vremenu, uz dodatak elastografije, uskoro mogao zauzeti važniju ulogu u potvrdi kliničke sumnje kronične upalne bolesti mišića.

Ključne riječi

kronične upalne miopatije, dermatomiozitis, polimiozitis, magnetska rezonancija, ultrazvuk, elastografija, PET scan

Summary

In patients with chronic inflammatory myositis noninvasive diagnostic modalities, such as magnetic resonance (MR) imaging, and ultrasonography (US), are able to demonstrate muscular edema, fluid collections, fatty infiltration, atrophy, fibrosis, and calcifications. Because MR imaging is sensitive to the presence of edema and offers better tissue differentiation, current MR imaging with fat suppressed T2-weighted techniques or STIR images appears to be more efficient than US in the diagnosis and management of inflammatory myopathies. MR imaging has also been proposed as a means to guide biopsy in an area of active disease, thereby reducing the problem of sampling error. These changes in signal intensity, howev-

er, are not specific for myositis. Although MR imaging is now the imaging modality of choice in this issue, reduced availability, patient discomfort, and exclusion of certain patients with indwelling metal objects, such as pacemakers, are disadvantages. The availability and ease of use of US makes it preferable to MR imaging. Real-time sonoelastography can be used for various musculoskeletal applications, but the clinical utility in diagnosis of myositis is yet to be established. On the other hand, the contrast-enhanced US is a feasible method for noninvasively demonstrating increased perfusion in the involved muscle groups, and most likely, will soon become preferable, noninvasive imaging method in patients with myositis.

Keywords

chronic inflammatory myopathies, dermatomyositis, polymyositis, magnetic resonance, ultrasound, elastography, PET scan

Uvod

Idiopatske upalne miopatije predstavljaju heterogenu skupinu akutnih, subakutnih i kroničnih bolesti skeletnih mišića. Zajedničko im je obilježje umje-

rena do teška progresivna mišićna slabost i miozitis, koji se razvijaju relativno sporo (tjednima i mjesecima). Na osnovi dobro definiranih kliničkih, histološ-

kih i imunopatoloških kriterija, kronične upalne mio-patije se dijele u tri osnovne skupine: dermatomiozitis, polimiozitis i miozitis s inkluzijskim tjelešcima. Kro-

nična upalna bolest mišića javlja se i u sklopu sindroma preklapanja i paraneoplastičkih sindroma kod odraslih bolesnika (1).

Dijagnoza kroničnih upalnih bolesti mišića

Cilj svakog uspješnog dijagnostičkog postupka je postići što pouzdaniji rezultat u što kraćem vremenu, koristeći se pritom što manje invazivnom dijagnostikom. Za dijagnozu kroničnih upalnih mio-patija koristimo nekoliko osnovnih vrsta pretraga. Manuelno testiranje mišića (MMT), koristi se za kvantifikaciju proksimalne mišićne slabosti, koja predstavlja dominantan simptom. Povećane koncentracije mišićnih enzima u serumu (CK, aldolaza, transaminaze), ukazuju na unutarstanični proces miocita, dok se promjena aktivacije mišića dokazuje elektromioneurografijom (EMNG). Biopsija mišića, kojom se utvrđuje prisutost

upalnih infiltrata, najvažnija je pretraga za potvrdu dijagnoze upalnih mio-patija, pri čemu priroda infiltrata, koja je nerijetko segmentalna, često zahtijeva serijske biopsije više različitih skupina mišića. Stoga se u današnje vrijeme sve više u dijagnostici koristi magnetska rezonancija, dok se druge neinvazivne dijagnostičke tehnike kao ultrazvuk ili funkcijske slikovne metode poput elastografije, rjeđe primjenjuju. CT je praktično napušten radi visoke doze zračenja. Neinvazivnim pretragama možemo u mišiću utvrditi edem, kolekcije tekućina, infiltracije masnog tkiva, atrofiju, fibrozu i kalcifikate (2,3).

Neinvazivne slikovne dijagnostičke metode

Magnetska rezonancija (MR)

Najosjetljivija neinvazivna slikovna dijagnostička metoda u današnjoj suvremenoj dijagnostici upalnih bolesti mišića je MR u T2 slikovnim prikazima sa supresijom masnog tkiva i/ili STIR (eng. *short tau inversion recovery*) prikazu (slika 1) (4,5).

MR se koristi rutinski za potvrdu dijagnoze ili precizno određivanje mjesta biopsije. Današnja tehnologija omogućuje MR cijelog tijela, pa tako i preciznu

vizualizaciju distribucije svih zahvaćenih mišića (3). Intenzitet T2 signala odlično korelira s aktivnosti bolesti i mišićnom slabosti, te se MR sve više koristi i u monitoriranju razvoja bolesti i odgovora na primijenjenu terapiju (slika 3) (4,5). MR, u T1 slikovnim prikazima, je korisna pretraga za diferenciranje masne degeneracije zahvaćenih mišića pri čemu masno tkivo ima pojačani signal u odnosu na mišić (slika 2) (5).

Zanimljivo je da se tijekom liječenja intenzitet upalnog infiltrata u mišiću, prikazan klasičnim imunohistokemijskim metodama, bitno ne mijenja, dok se intenzitet MR promjena značajno smanjuje (slike 3a i 3b) (7).

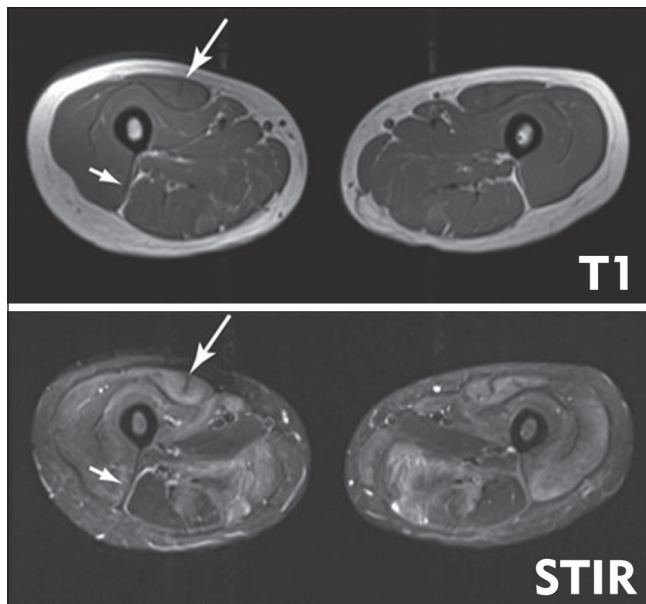
Infektivni miozitis bez apscesa ili nekroze, te denervacija mišića različitih etiologija (ali tek nakon 2-4 tjedna), može se prikazati samo kao edem na MR slikovnom prikazu. Patološka infiltracija mišića masnim tkivom obično se javlja uz upalni miozitis pri atrofiji mišića, nastaloj radi kroničnog nekorištenja mišića, primjene kortikosteroida ili teške mišićne ozljede.

Elastografijska magnetska rezonancija (MRE)

Današnji moderni MR aparati imaju modul za elastografiju; metoda se bazira na gubitku elastičnosti, odnosno pojavi krutosti u upalom zahvaćenim mišićima, a koristi se digitalnom detekcijom vibracionih valova (frekvencije od 50-500 Hz) (8). Metoda MRE je standardizirana i daje vrlo korisne kvantitativne podatke o krutosti mišića, bez obzira na dob bolesnika (9).

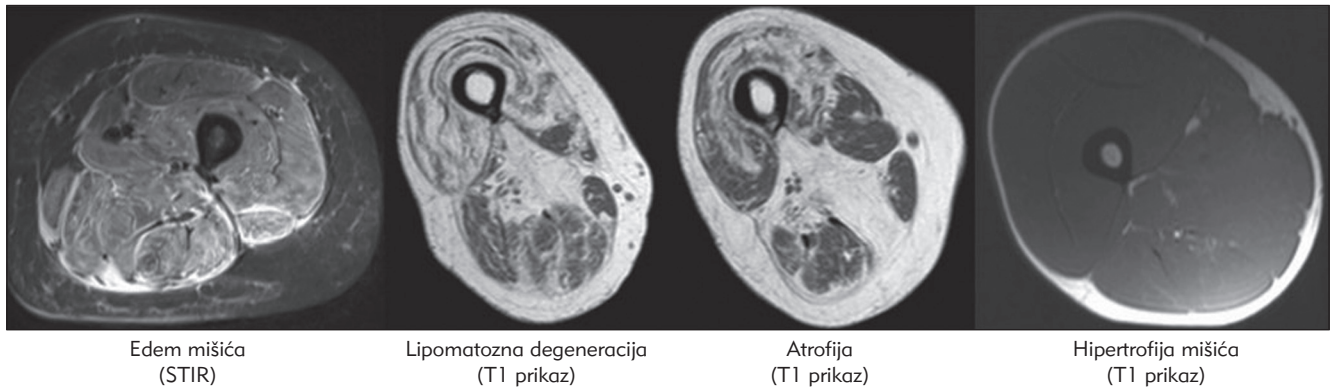
MR se za sada ne primjenjuje rutinski u kliničkoj praksi, jer navedene promjene u mišiću nisu specifične za kronični miozitis, a dostupnost, cijena, kao i kontraindikacije za primjenu kod bolesnika s metalnim protezama ili pacemakerima, te način izvođenja pretrage predstavljaju ozbiljna ograničenja metode. Mogućnost korištenja MRE bi magnetsku rezonanciju učinilo svakako atraktivnijom i vjerojatno osjetljivijom metodom.

Slika 1. MR mišića natkoljenica u bolesnika s dermatomiozitisom (6)
Figure 1. MR of upper leg muscles in patient with dermatomyositis (6)

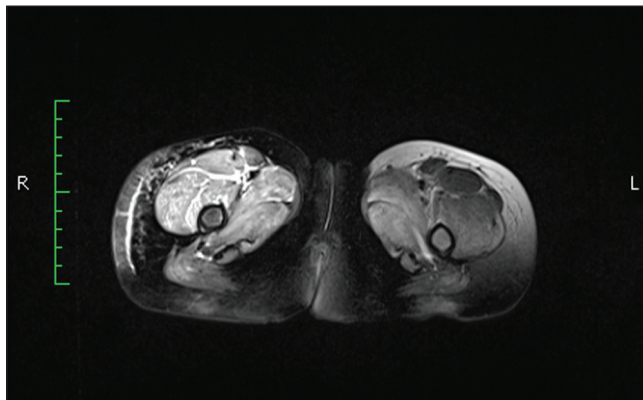


U T1 slikovnom prikazu, masno tkivo je svijetle, a mišić tamne boje. U STIR slikovnom prikazu normalni mišić je prikazan tamnom bojom, a upaljeni mišić je svijetle boje. Veća strelica prikazuje upaljeni desni m. rectus femuri. Manja strelica pokazuje desni m. biceps femoris; svijetli rub ukazuje na upalom zahvaćenu fasciju, dok sam mišić nije zahvaćen.

Slika 2. Prikaz MR najčešćih patoloških promjena mišića koje nalazimo kod bolesnika s kroničnim upalnim bolestima mišića (6)
 Figure 2. MR display of most common pathological muscle changes found in patients with chronic inflammatory muscle diseases (6)



Slika 3a. Pojačan signal (edem) u T2 slikovnom prikazu sa supresijom masnog tkiva desnog kvadricepsa bolesnice s juvenilnim dermatomiozitisom
 Figure 3a. Increased signal (edema) in T2 image with fatty tissue suppression of right quadriceps in female patient with juvenile dermatomyositis



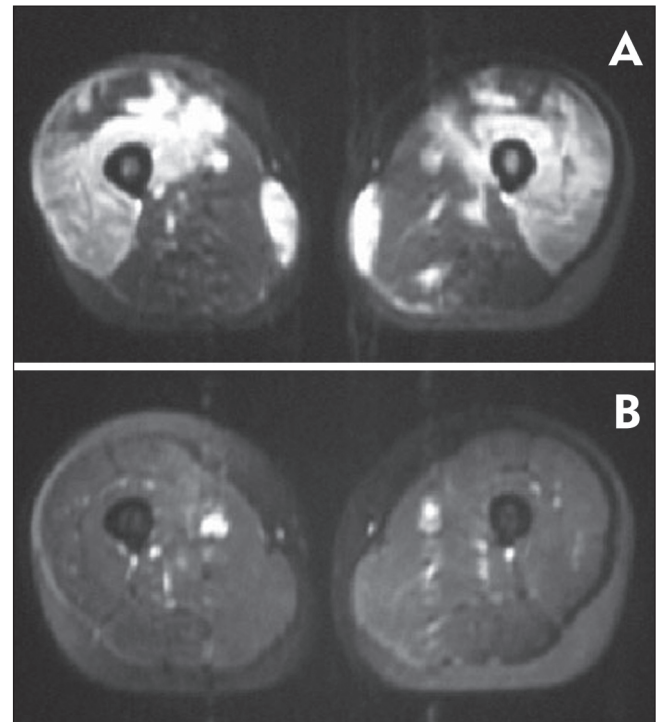
Ultrazvuk

Ultrazvuk je jeftina, lako dostupna metoda kojom, u slučaju kroničnih upalnih miopatija, čak i uz postojanje normalnih vrijednosti mišićnih enzima, možemo dokazati postojanje hiperehogenih zona u upalom zahvaćenim septama, odnosno edema mišića, gubitka hiperehogene fine fibrilarne strukture mišića, pojavu hipohogenih zona masnog tkiva, kao i povećani diameter mišića (10). U slučaju postojanja fokalne mijalgije ultrazvuk, uz obavezni dodatak “power dopplera” (PD), može biti koristan za utvrđivanje pojačanog signala prokrvljenosti i za isključivanje rupture mišića ili bolesti poput cisticerkoze, odnosno apscesa mišića (slika 4) (11). Glavna prednost ultrazvuka mišića, u usporedbi s ostalim metodama, je vizualizacija pokreta, odnosno kontrakcije i fascikulacije mišića. Pojačana vaskularnost mišića utvrđena pomoću PD-a korelira s dužinom trajanja miozitisa, no tipični patološki ultrazvučni nalaz se ne razlikuje između različitih podtipova upalnih mišićnih bolesti (10).

Ultrazvučna elastografija

Zbog nelinearne prirode mehaničkih obilježja mišića ultrazvučna elastografija se, slično MRE-u, koristi,

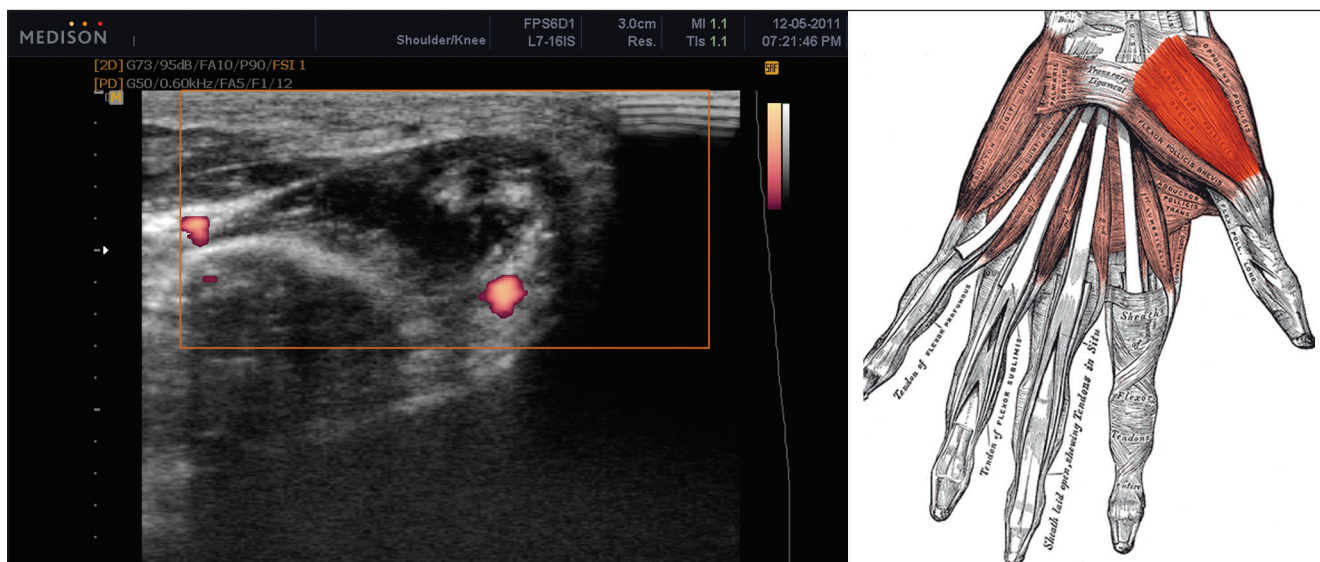
Slika 3b. Primjer MR T2 slikovnog prikaza mišića natkoljenice prije (A) i poslije (B) terapije bolesnika s juvenilnim dermatomiozitisom
 Figure 3b. Example of MR T2 image of upper leg muscles before (A) and after (B) the therapy of juvenile dermatomyositis patient



za ispitivanje mišićne krutosti i/ili elastičnosti pri procjeni snage za vrijeme kontrakcije mišića (12), Metoda se zasniva na usporedbi ultrazvučnih slika pri kompresiji mišića i vanjskom izvoru vibracije (frekvencije između 60-200 Hz) (13). Dobiveni pulsni val digitalno se pretvara u informaciju o krutosti mišića.

Većina modernih ultrazvučnih aparata uključuje danas i elastografski modul. Normalni mišić se na elastografskom slikovnom zapisu pokazuje kao čvrsta struktura (zelena boja), dok se kod miozitisa, bez značajne nekroze mišića, opisuje “mekoća” uslijed infiltracije mišićnog tkiva adipocitima (crvena boja), ili krutost mišića radi fibroze (plava boja) (slike 5a i 5b) (12,13,14).

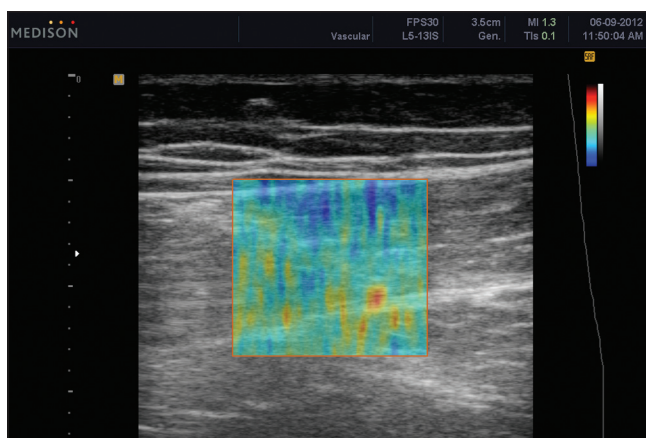
Slika 4. Palmarni prikaz parcijalne rupture m. abductor pollicis brevis
Figure 4. Palmar display of partial rupture of m. abductor pollicis brevis



Pojačan PD signal je vidljiv na mjestima ponovne revaskularizacije mišića.

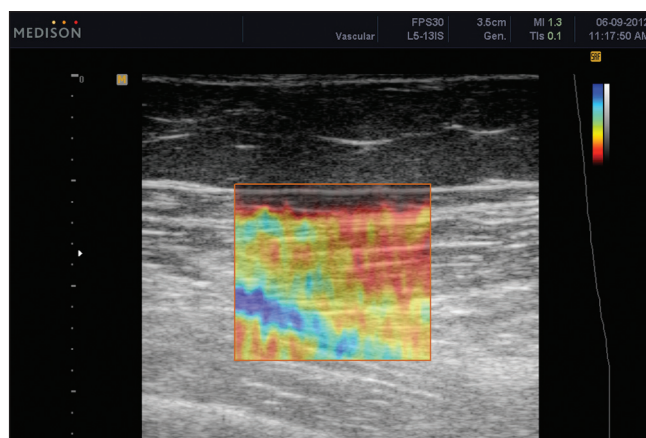
Slika 5a. Longitudinalni prikaz elastografije u realnom vremenu i "sivom" B modu zdravog mišića (m. vastus medialis)

Figure 5a. Longitudinal elastography display in real time and "gray" B mode of healthy muscle (m. vastus medialis)



Pretežito zelena boja upućuje na uobičajnu čvrstoću mišića.

Slika 5b. Longitudinalni prikaz elastografije u realnom vremenu i "sivom" B modu djevojčice s dugotrajnim juvenilnim dermatomiozitisom
Figure 5b. Longitudinal elastography display in real time and "gray" B mode in a girl with long-term juvenile dermatomyositis



Strelica označava m. vastus medialis., a pretežito zelena boja upućuje na uobičajnu čvrstoću mišića uz vidljive plave zone pojačane krutosti (fibroza) i crvene zone pojačane mekoće mišića (infiltacija masnim tkivom).

Kvantitativni ultrazvuk s kontrastom (CEUS)

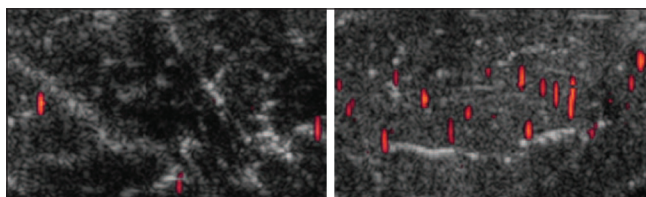
Kvantitativni ultrazvuk s kontrastom (CEUS) moderna je metoda koja omogućuje procjenu pojačane prokrvljenosti mišića u realnom vremenu (15). Vaskularna perfuzija mišića u mirovanju je vrlo niska, a korištenje kontrastnog sredstva s mikromjehurićima (galaktoza-palmitna kiselina; Levovist, Schering, Njemačka) omogućava vizualizaciju kapilarnog protoka, koji inače nije vizualno dostupan npr. kod rutinskih ultrazvučnih metoda, poput PD-a (15,16). PD na željenom mjestu (eng. *region of interest* - ROI) razbija mikro-mjehuriće, a njihovo kapilarno punjenje odnosno protok krvi, brzina protoka i volumen krvi prikazuje se slikovno (16). Kontrastno sredstvo se daje u bolusu, a slikovni prikaz se pojavljuje unutar dvije minute (slike 6 i 7).

Pojačan protok kod bolesnika s upalnim bolestima mišića, prikazan pomoću metode CEUS-a pokazao je velik stupanj podudarnosti s patološkim nalazima na MR T2 slikovnim prikazima (15).

Pozitronska emisijska tomografija (PET)

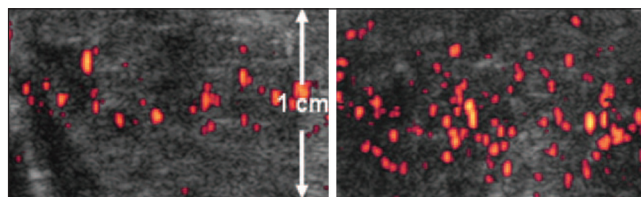
FDG-PET-scan (F-18-fluorodeoksglukozu) osjetljiva je metoda za otkrivanje povećanog metabolizma u mišiću, uz istovremeni probir u smislu maligniteta u sklopu mogućeg paraneoplastičkog sindroma odraslih bolesnika s dermatomiozitisom (17). S obzirom da je osjetljivost FDG-PET skena znatno niža od EMNG-a, MR i biopsije mišića, ova se metoda ne preporuča za primarno

Slika 6. Inicijalni porast signala poslije ponovnog punjenja mikro-mjehurića, nakon 30 sekundi u zdravog dobrovoljca
Figure 6. Initial signal increase after refill of micro-bubbles, 30 seconds later in a healthy volunteer



Maksimalni kapilarni protok vidljiv je nakon 75 sekundi.

Slika 7. Prikaz protoka krvi kod 45-godišnje bolesnice s biopsijom dokazanim polimiozitisom (15)
Figure 7. Blood flow display in 45 y.o. female patient with biopsy proven polymyositis (15)



Inicijalni porast signala poslije ponovnog punjenja mikromjehurića (nakon 30 sekundi), te izrazito pojačan signal mikro-mjehurića u području prethodne destrukcije mikro-mjehurića (75 sekundi nakon intravenoznog bolusa kontrastnog sredstva).

dijagnosticiranje upalnih kroničnih bolesti mišića (18).

Zaključci

Zbog svoje dostupnosti i cijene (ultrazvuk) ili osjetljivosti (MR), neinvazivna slikovna dijagnostika sve više preuzima primarnu ulogu u potvrdi dijagnoze kroničnih upalnih bolesti mišića. Ostale metode, poput elastografije, još čekaju finalnu potvrdu u kliničkoj praksi, iako su dosadašnji rezultati obećavaju-

ći. Čini se da bi zbog dostupnosti i visoke osjetljivosti kvantitativni ultrazvuk s kontrastom (CEUS), metoda koja omogućuje procjenu pojačane vaskularnosti mišića u realnom vremenu, uskoro mogao zauzeti važniju ulogu u potvrdi kliničke sumnje kronične upalne bolesti mišića.

Literatura

1. Rider LG, Miller FW. Deciphering the clinical presentations, pathogenesis, and treatment of the idiopathic inflammatory myopathies. *JAMA* 2011;305:183-90.
2. Reimers CD, Finkenstaedt M. Muscle imaging in inflammatory myopathies. *Curr Opin Rheumatol* 1997;9:475-485.
3. Walker U A. Imaging tools for the clinical assessment of idiopathic inflammatory myositis. *Curr Opin Rheumatol* 2008;20:656-661.
4. Tomasova Studynkova J, Charvat, F, Jarosova K and J. Vencovsky. The role of MRI in the assessment of polymyositis and dermatomyositis. *Rheumatology* 2007;46:1174-1179.
5. May D A, Disler, DG. Jones E A, Balkissoon AA, Manaster B J. Abnormal Signal Intensity in Skeletal Muscle at MR Imaging: Patterns, Pearls, and Pitfalls. *RadioGraphics* 2000;20:S295-S315.
6. Amarteifio E, Nagel AM, Kauczor HU, Weber MA. Functional imaging in muscular diseases. *Insights Imaging* 2011;2:609-619.
7. Mammen A L. Dermatomyositis and polymyositis. Clinical presentation, autoantibodies, and pathogenesis. *Ann NY Acad Sci* 2010;1184:134-153.
8. Mariappan YK, Glaser KJ, Ehman RL. Magnetic resonance elastography: a review. *Clin Anat* 2010;23:497-511.
9. Debernard L, Robert L, Charleux F, Bensamoun SF. Analysis of thigh muscle stiffness from childhood to adulthood using magnetic resonance elastography (MRE) technique. *Clin Biomech (Bristol, Avon)* 2011;26:836-40.
10. Adler RS, Garofalo G. Ultrasound in the evaluation of the inflammatory myopathies. *Curr Rheumatol Rep* 2009; 11:302-8.
11. Tripathy SK, Sen RK, Akkina N, Hampannavar A, Tahasildar N, Limaye R. Role of ultrasonography and magnetic resonance imaging in the diagnosis of intramuscular cysticercosis. *Skeletal Radiol* 2012;41:1061-6.
12. Botar-Jid C, Damian L, Duda SM, Vasilescu D, Rednic S, Badea R. The contribution of ultrasonography and sonoelastography in assessment of myositis. *Medical Ultrasonography* 2010;12:120-126.
13. Garra BS. Elastography: current status, future prospects, and making it work for you. *Ultrasound Q* 2011; 27:177-86.
14. Ballyns, Jeffrey J. Office-Based Elastographic Technique for Quantifying Mechanical Properties of Skeletal Muscle. *JUM* 2012; 31:1209-1219.
15. Weber MA, Krix M, Delorme S. Quantitative evaluation of muscle perfusion with CEUS and with MR. *Eur Radiol* 2007;17:2663-74.
16. Ballyns J J, Turo D, Otto P. et al. Supersonic shear imaging provides a reliable measurement of resting muscle shear elastic modulus. *Physiol Meas* 2012; 33:N19-28.
17. Al-Nahhas A, Jawad AS. PET/CT imaging in inflammatory myopathies. *Ann N Y Acad Sci* 2011; 1228:39-45. Review.
18. Pipitone N, Versari A, Zuccoli G, Levrini G, Macchioni P, Bajocchi G, Salvarani. 18F-Fluorodeoxyglucose positron emission tomography for the assessment of myositis: a case series C. *Clin Exp Rheumatol* 2012; 30:570-3.