

Klinika za reumatske bolesti i rehabilitaciju
Referentni centar MZSS RH za reumatoidni artritis
Klinički bolnički centar Zagreb ♦ Kišpatićeva 12 ♦ 10000 Zagreb

STANDARDIZIRANI ULTRAZVUČNI PREGLED RAMENA - NORMALAN NALAZ I PRIKAZ OSNOVNIH PATOLOŠKIH PROMJENA

STANDARDISED ULTRASOUND SCANNING OF THE SHOULDER - NORMAL AND BASIC PATHOLOGICAL FINDINGS

Nadica Laktašić-Žerjavić ♦ Porin Perić

Sažetak

Dijagnostički ultrazvuk (UZV) je neinvazivna, neionizirajuća i jeftina dijagnostička metoda oslikavanja. Korisna je u dijagnostici patoloških promjena mekih tkiva i zglobova, a rame je jedan od najčešće analiziranih zglobova. Dijagnostički UZV se smatra nadopunom kliničkom pregledu i ima veću osjetljivost i specifičnost u detekciji razdora rotatorne manšete od kliničkog pregleda. Za ultrazvučni pregled ramena koristi se linearna sonda visoke frekvencije (7,5-15 MHz) i visoke rezolucije. Ultrazvučni pregled ramena uključuje poprečni i uzdužni prikaz tetiva duge glave dvoglavog mišića nadlaktice, subskapularisa, supraspinatusa i infraspina-

te prikaz subakromijalne-subdeltoidne (SA/SD) burze, humeroskapularnog i akromioklavikularnog (AC) zgloba. Najčešće se UZV-om prikazuje izljev oko tetive duge glave bicepsa i u SA/SD burzi, tendinoza ili razdor u području tetive supraspinatusa i degenerativne promjene u AC zglobu. U upalnim artropatijama u ramenu se prikazuje izljev i sinovijalna hipertrofija humeroskapularnog zgloba. Za detekciju sinovijalne vaskularizacije koristi se power doppler (PD).

U ovom članku prikazana je standardizirana tehnika ultrazvučnog pregleda ramena kao i slike normalnog nalaza ramena i osnovnih patoloških promjena.

Ključne riječi

dijagnostički ultrazvuk, osteoartritis, sinovitis, tendinitis, rame

Summary

Diagnostic ultrasound (US) is noninvasive, nonionising and cost-effective imaging diagnostic technique. It has emerged as a useful imaging modality for the diagnosis of joint and soft tissue pathology. The shoulder is probably the most frequently analyzed joint. Diagnostic US can be considered as an extension of physical examination and has better sensitivity and specificity for the detection of rotator cuff tendon tear compared to the physical examination. A high frequency linear probe (7.5-15 MHz) with high resolution transducer should be used. US investigation of the shoulder includes scanning of the long head of the biceps, the subscapularis, the supraspinatus, and the infraspinatus ten-

don in longitudinal and transverse planes, and scanning of the subacromial-subdeltoid (SA/SD) bursa, glenohumeral (GH) and acromioclavicular (AC) joint. The most frequent US findings of the shoulder are effusion in the long head of the biceps tendon, and in the SA/SD bursa, tendinosis or tear of the supraspinatus tendon, and the degenerative changes of the AC joint. In inflammatory arthropathies synovial effusion and hypertrophy of the GH joint can be evaluated. Power Doppler sonography is used for detection of synovial vascularisation.

In this paper standardized technique for the US examination of the shoulder is described. Pictures of normal and some basic pathological findings are presented.

Keywords

ultrasonography, osteoarthritis, synovitis, tendonitis, shoulder

mr.sc. Nadica Laktašić-Žerjavić

Klinika za reumatske bolesti i rehabilitaciju ♦ Referentni centar MZSS RH za reumatoidni artritis

Klinički bolnički centar Zagreb ♦ Kišpatićeva 12 ♦ 10000 Zagreb

e-mail: nadica_laktasic@yahoo.com

Ultrazvučni pregled ramena predstavlja neinvazivnu i neionizirajuću metodu oslikavanja koja daje brzi uvid u mekotkivne strukture ramena. Predstavlja nadopunu kliničkom pregledu i trebao bi biti dostupan u svakoj reumatološkoj ambulanti uz krevet bolesnika (engl. bedside diagnostic modality). Posebice je koristan u detekciji promjena tetiva rotatorne manšete i duge glave dvoglavog mišića nadlaktice (muskulus biceps brachii - biceps) predstavljajući senzitivniju i specifičniju metodu u odnosu na klinički pregled (1). Obzirom na složenu anatomiju ramena za kvalitetan ultrazvučni pregled neophodno je dobro poznavanje anatomije i sonoanatomije ramena, tehnike pregleda te mogućih grešaka pri pregledu. Ultrazvučni pregled ramena uvijek uključuje i pregled akromioklavikularnog (AC) zgloba te suprotnog ramena. Samo rame se prikazuje s prednje, stražnje i aksilarne strane uz prikaz struktura u uzdužnom (engl. longitudinal scan) i poprečnom (engl. transversal scan) presjeku. Dinamički pregled nadopuna je statičkom i omogućuje bolji prikaz tetiva rotatorne manšete u području ispod akromiona, kao i prikaz subluksacije ili luksacije tetive duge glave bicepsa (2,3). Power Doppler (PD) pretragom može se detektirati prisutnost hiperemije odnosno protoka krvi u sinovijalnim strukturama koji indirektno ukazuje na upalnu aktivnost (npr. u sinovijalnoj ovojnici tetive duge glave bicepsa, u sinoviji humeroskapularnog zgloba ili subakromijalne/subdeltoidne burze - SA/SD), (2,4).

Za pregled ramena poželjno je koristiti linearnu sondu frekvencije 7,5 do 15 MHz. Za prikaz površno smještenih struktura koristi se viša frekvencija (npr. za prikaz AC zgloba) koja omogućuje dobru rezoluciju i kvalitetan prikaz površno smještenih mekih tkiva. Za pregled dublje smještenih struktura koristi se niža frekvencija od 7,5-10 MHz (npr. za prikaz stražnjeg recessa ramena), (2,3). Ultrazvučni pregled ramena mora biti standardiziran i sistematičan. Navedeno osigurava reproducibilnost pretrage u istog bolesnika kao i usporedbu s drugim bolesnicima te povećava osjetljivost i specifičnost metode za detektiranje promjena u ramenu. Standardizacija pretrage znači da se pojedine strukture prikazuju uvijek na isti način tj. u točno određenom položaju ultrazvučne sonde i bolesnika uz prikaz koštanih

struktura (glava humerusa, glenoid, korakoidni nastavak, akromion i klavikula) kao smjerokaza ili orijentacijskih točaka (engl. bony landmarks). Osnovno pravilo je da se pri sumnji na patološku promjenu ona uvijek mora prikazati u dva smjera. To znači da je uvijek potrebno u točki u kojoj je postavljena sumnja na patološku promjenu zarotirati sondu za 90 stupnjeva kako bi se potvrdila prisutnost abnormalnosti u dvije ravnine. Time se u velikoj mjeri uklanjaju pogreške uzrokovane artefaktima pri pregledu. Pregled ramena olakšava činjenica da su dvije najpovršnije strukture u ramenu uvijek koža s potkožnim masnim tkivom i deltoidni mišić ispod nje. Tako se tetive rotatorne manšete u pravilu nalaze u trećem sloju gledano od površine. Pregled ramena mora teći uvijek istim redosljedom tj. mora biti sistematičan. Također pregled ramena uvijek uključuje i pregled suprotnog ramena jer se uspoređivanjem sa suprotnim, najčešće zdravim ramenom, može olakšati postavljanje dijagnoze. Uvježbanom ispitivaču potrebno je oko 15-tak minuta za UZV pregled ramena. Kako je ultrazvučni pregled ramena semiobjektivna metoda (tj. nalaz uvelike ovisi o vještini i znanju liječnika te o kvaliteti UZV aparata) poželjno je da ultrazvučnom pregledu prethodi uzimanje anamneze i dobar klinički pregled ramena (2,3).

Ponekad je za postavljanje točne dijagnoze potrebno koristiti i druge metode oslikavanja (klasični radiogram ramena, kompjutoriziranu tomografiju - CT ili magnetsku rezonanciju - MR ramena). UZV i MR imaju podjednaku senzitivnost i specifičnost u detekciji razdora tetiva rotatorne manšete, posebice u detekciji kompletnog razdora (5), no MR ramena je superiornija metoda u odnosu na UZV u razlikovanju sinovijalne hipertrofije i izljeva u ramenu (6). Korištenjem PD UZV-a u velikoj mjeri je olakšano razlikovanje sinovijalne hipertrofije i izljeva u ramenu. Pri detekciji razdora tetiva rotatorne manšete korelacija ultrazvučnog nalaza i intraoperativnog nalaza je dobra i iznosi oko 90% za kompletni razdor tetiva rotatorne manšete i oko 70% za djelomičan razdor tetiva rotatorne manšete (5,7). Osim u dijagnostičke UZV ramena koristi se i u terapijske svrhe pri ultrazvučno vođenoj punkciji zgloba ili aplikaciji glukokortikoida (8), a opisana je i ultrazvučno vođena lapaža kalcifikata u području ramena (9).

Sistematski i standardizirani ultrazvučni pregled ramena

Akromio-klavikularni zglob

Bolesnik sjedi ispred ispitivača licem i trupom okrenutim prema ispitivaču. Ruka bolesnika položena je uz tijelo i flektirana u laktu pod kutem od 90 stupnjeva. Sonda se postavlja okomito na AC zglob s gornje strane paralelno s uzdužnom osovinom zgloba (engl. long-axis view in coronal plane), (slika 1a). Na UZV snimci jasno se razabire zglobna pukotina, a unutar zgloba nalazi se hiperhogeni trokutasti disk vezan za zglobnu čahuru i AC

ligament koji pojačava čahuru (slika 1b). Ovim prikazom mogu se vidjeti degenerativne promjene AC zgloba (osteofiti na obje strane zgloba), izljev u zglobu kod upale i distazata zglobnih tijela iza ozljede (10,11).

Tetiva duge glave

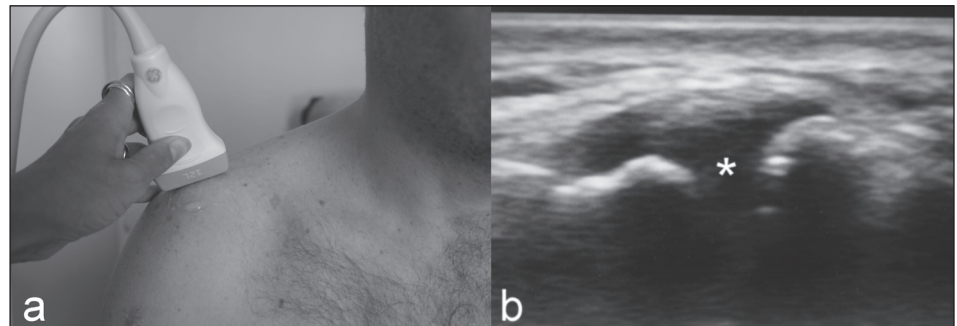
dvoglavog mišića nadlaktice - bicepsa

Tetiva bicepsa se prvo prikazuje poprečno tzv. prednjim transversalnim pristupom u neutralnom položaju (engl. transversal, axial or short-axis scan). Bo-

lesnik sjedi ispred ispitivača licem i trupom okrenutim prema ispitivaču. Ruka bolesnika položena je uz tijelo i flektirana u laktu pod kutem od 90 stupnjeva, pri tome je podlaktica blago usmjerena prema suprotnom koljenu kako bi se postigla blaga unutarnja rotacija u ramenu, a šaka je u položaju supinacije (slika 2a). Sonda se postavlja poprečno na uzdužnu osovinu nadlaktice kako bi se dobio transversalni prikaz tetive duge glave dvoglavog mišića nadlaktice u intertuberkularnom sulkusu (slika 2b). Tetiva se prikazuje kao okrugla, oštro ograničena, uglavnom hiperehogena struktura s gustim točkastim uzorkom (koji odgovara poprečnom presjeku tetivnih niti). Medijalna orijentacijska točka je mali tuberkul humerusa, a lateralna orijentacijska točka je veliki tuberkul humerusa između kojih se nalazi uložena tetiva. Površno od tetive nalazi se deltoidni mišić i koža s potkožnim tkivom. Prosječna debljina tetive na poprečnom presjeku iznosi u zdravih ljudi 5 mm (2,9-7,1 mm). Pomakom sonde prema proksimalno tetiva se prati u intraartikularnom dijelu, a prema distalno (3-4 cm) tetiva se prati sve do miotendinoznog spoja. Oko tetive u tetivnoj ovojnici obično nema izljeva. Izljev oko tetive ukazuje na tenosinovitis i prikazuje se kao anehogeni *halo* širi od 2 mm oko tetive, a obično je praćen drugim promjenama na ramenu (najčešće degenerativnim promjenama i/ili rupturom u području tetiva rotatorne manšete u sklopu sindroma subakromijalnog sraza i/ili izljevom u humeroskapularnom zglobu kod sinovitisa ramena u sklopu upalnih reumatskih promjena). Mala količina izljeva (1-2 mm) se ne smatra patološkim nalazom. Prazan bicipitalni sulkus ukazuje na rupturu ili dislokaciju tetive. U ovom položaju dinamičkom pretragom može se detektirati i subluksacija ili

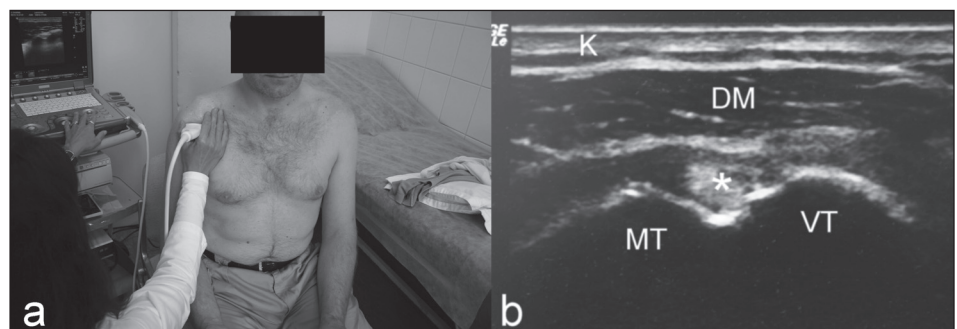
dislokacija tetive bicepsa iz bicipitalnog sulkusa. Kod dinamičke pretrage iz početnog položaja ruka se pokreće aktivno ili pasivno u unutarnju i vanjsku rotaciju u ramenu pri čemu je potrebno održati položaj fleksije u laktu od 90 stupnjeva i addukcije nadlaktice. Tetiva se najčešće pomakne iz žlijeba prema medijalno preko malog tuberkula što se može prikazati pomicanjem ruke iz nutralnog položaja prema vanjskoj rotaciji u ramenu i obrnuto kad se tetiva može vratiti na svoje mjesto.

Slika 1. Prikaz akromioklavikularnog zgloba
 a - položaj bolesnika i sonde b - ultrazvučni prikaz
 Figure 1. Image of the acromioclavicular joint
 a - position of the patient and probe b - ultrasound image



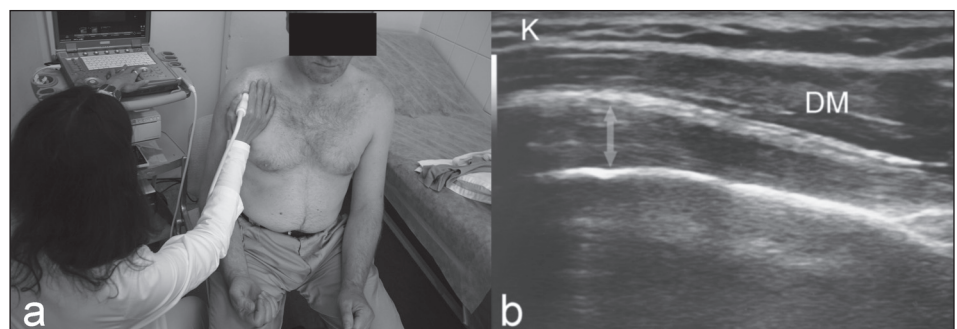
* - zglobna pukotina akromioklavikularnog zgloba

Slika 2. Poprečni prikaz tetive duge glave dvoglavog mišića nadlaktice
 a - položaj bolesnika i sonde b - ultrazvučni poprečni prikaz tetive
 Figure 2. Transverse image of the long head biceps brachii tendon
 a - position of the patient and probe b - transverse ultrasound image of the tendon



K - koža i potkožno tkivo DM - deltoidni mišić MT - mali tuberkul humerusa
 VT - veliki tuberkul humerusa * - tetiva duge glave bicepsa

Slika 3. Uzdužni prikaz tetive duge glave dvoglavog mišića nadlaktice
 a - položaj bolesnika i sonde b - ultrazvučni uzdužni prikaz tetive
 Figure 3. Longitudinal image of the long head biceps brachii tendon
 a - position of the patient and probe b - longitudinal ultrasound image of the tendon

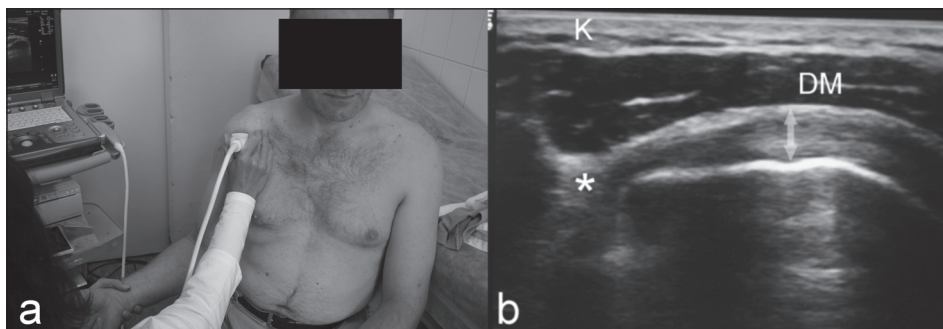


K - koža i potkožno tkivo DM - deltoidni mišić
 ↔ - tetiva duge glave bicepsa

Tetiva se zatim prikazuje uzdužno tzv. prednjim longitudinalnim pristupom u neutralnom položaju (engl. longitudinal, sagittal or long-axis scan). Kako bi se dobio longitudinalni prikaz tetive sonda se vraća u početni položaj i rotira za 90 stupnjeva (slika 3a) te se tetiva uzdužno prati prema distalno sve do prijelaza u mišić (slika 3b). Pri tome važno je cijelim putem dobiti oštar prikaz nadlaktične kosti. Kako bi se navedeno postiglo obično je potrebno distalni kraj sonde usmjeriti malo

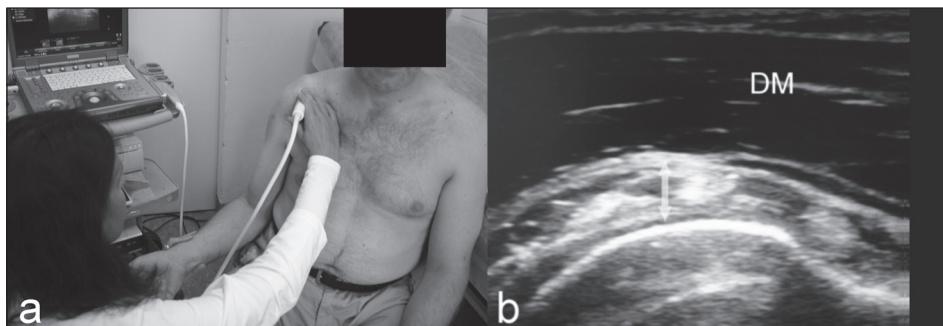
prema medijalnoj liniji, a malim nagibima sonde izbjeći anizotropiju. Na ekranu gledajući od površine prikazuje se koža i potkožno masno tkivo, deltoidni mišić, tetiva duge glabe bicepsa ispod koje je ehogena linja nadlaktične kosti u najdubljem sloju. Tetiva se pomicanjem sonde prema distalno prati do miotendinoznog spoja. Prosječna debljina tetive na uzdužnom presjeku u zdravih ljudi iznosi 2,6 mm (1,2-4,0 mm). Degenerativno promijenjena tetiva je deblja, hiperehogena i gubi normalnu fibrilarnu strukturu - tendinoza. Oko zdrave tetive nema izljeva. Izljev se prikazuje kao anehogeni sloj između tetivne ovojnice i tetive u kojem na PD-u nema znakova protoka - akutni tenosinovitis. Zadedbljana sinovijalna ovojnica tetive prikazuje se kao hipoehogeni sloj unutar tetivne ovojnice tj. između ovojnice i tetive u kojem se na PD-u registriraju znakovi vaskularizacije - kronični tenosinovitis (2,3,12,13).

Slika 4. Uzdužni prikaz tetive subskapularnog mišića
 a - položaj bolesnika i sonde b - ultrazvučni uzdužni prikaz tetive
 Figure 4. Longitudinal image of the subscapularis muscle tendon
 a - position of the patient and probe b - longitudinal ultrasound image of the tendon



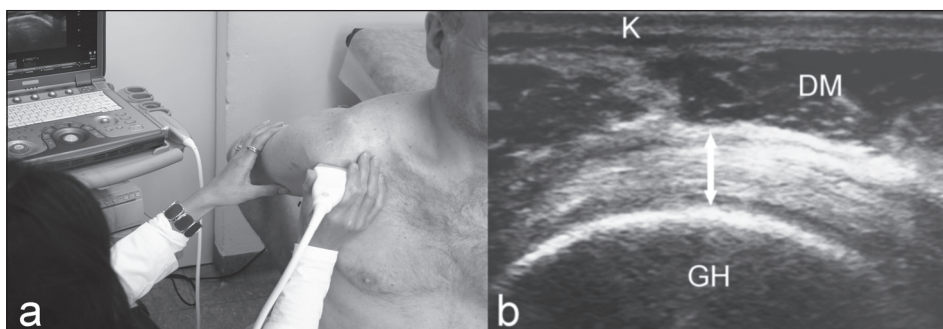
K - koža i potkožno tkivo DM - deltoidni mišić
 ↔ - tetiva subskapularisa * - poprečno prikazana tetiva bicepsa

Slika 5. Poprečni prikaz tetive subskapularnog mišića
 a - položaj bolesnika i sonde b - ultrazvučni poprečni prikaz tetive
 Figure 5. Transverse image of the subscapularis muscle tendon
 a - position of the patient and probe b - transverse ultrasound image of the tendon



DM - deltoidni mišić ↔ - poprečno prikazana tetiva subskapularisa

Slika 6. Poprečni prikaz tetive supraspinatusa
 a - položaj bolesnika i sonde b - ultrazvučni poprečni prikaz tetive
 Figure 6. Transverse image of the supraspinatus muscle tendon
 a - position of the patient and probe b - transverse ultrasound image of the tendon



K - koža i potkožno tkivo DM - deltoidni mišić
 ↔ - poprečno prikazana tetiva supraspinatusa GH - glava humerusa

normalnu fibrilarnu strukturu - tendinoza. Oko zdrave tetive nema izljeva. Izljev se prikazuje kao anehogeni sloj između tetivne ovojnice i tetive u kojem na PD-u nema znakova protoka - akutni tenosinovitis. Zadedbljana sinovijalna ovojnica tetive prikazuje se kao hipoehogeni sloj unutar tetivne ovojnice tj. između ovojnice i tetive u kojem se na PD-u registriraju znakovi vaskularizacije - kronični tenosinovitis (2,3,12,13).

Tetiva subskapularnog mišića

Subskapularni mišić i tetiva prvo se prikazuju longitudinalno tzv. prednjim transverzalnim pristupom u položaju vanjske rotacije. Pri ultrazvučnom pregledu bolesnik sjedi ispred ispitivača licem i trupom okrenutim prema ispitivaču. Ruka bolesnika položena je uz tijelo i flektirana u laktu pod kutem od 90 stupnjeva, pri tome je podlaktica usmjerena blago prema lateralno kako bi se postigla vanjska rotacija u ramenu, a šaka je u neutralnom položaju između supinacije i pronacije (slika 4a). Sonda se postavlja transverzalno na uzdužnu osovinu nadlaktice tako da se prvo prikaže intertuberkularni sulkus i tetiva bicepsa, kao orijentacijska točka, medijalno od kojeg se potom prikaže subskapularni mišić. Ovim pristupom mišić se prikazuje u uzdužnom presjeku (slika

4b). Pregled je dinamičan. Sonda je statična, a podlaktica se pomiče iz neutralnog položaja prema vanjskoj rotaciji i vraća u neutralni položaj kako bi se subskapularni mišić prikazao što većom dužinom. Potom se sonda pomiče kranialno i kaudalno kako bi se mišić uzdužno prikazao cijelom svojom širinom.

Potom se subskapularni mišić prikazuje transversalno tzv. prednji longitudinalnim pristupom u položaju vanjske rotacije. Za poprečni prikaz subskapularnog mišića potrebno je sondu rotirati za 90 stupnjeva iz početnog položaja (slika 5a). Na poprečnom presjeku subskapularni mišić ima karakterističan izgled poput poprečnog presjeka prstiju jer je podijeljen u veće snopove (slika 5b). Normalan mišić je homogena ehostrukture bez znakova fibroze, kalcifikacija ili rupture. Kalcifikacije se obično prikazuju u blizini hvatišta mišića za mali tuberkul humerusa, a vide se kao točkaste ili linearne hiperehogene promjene (intenziteta kosti) s akustičnom muklinom iza (jer u potpunosti reflektiraju UZV zrake). Uvijek ih je potrebno prikazati u dva smjera, a ukazuju na kronične degenerativne promjene u mišiću (2,3).

Tetiva supraspinatusa

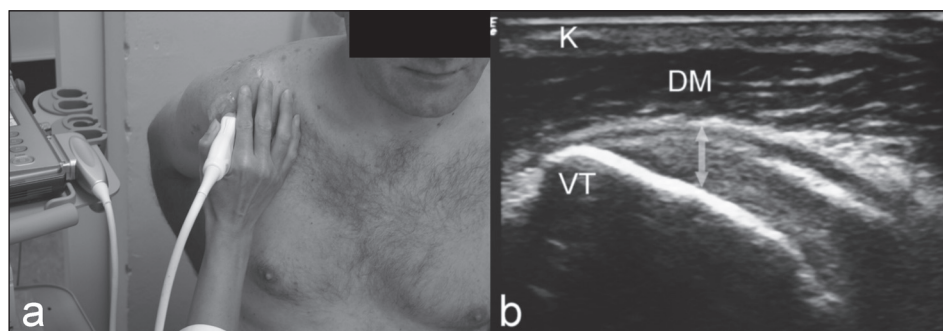
Za optimalan prikaz tetive supraspinatusa ruka se postavlja u poseban položaj kao da je šaka uložena u stražnji džep na hlačama dlanom okrenutim prema naprijed uz lakat flektiran i maksimalno usmjeren straga. Time se rame maksimalno ekstenzira i rotira prema unutra (slika 6a i 7a).

Tetiva supraspinatusa prikazuje se poprečno (slika 6b) i uzdužno (slika 7b).

Supraspinatus se prvo prikaže poprečno. Kao smjerokaz se ponovno koristi tetiva duge glave bicepsa lateralno od koje se nalazi tetiva supraspinatusa. Na poprečnom prikazu vidimo karakteristič-

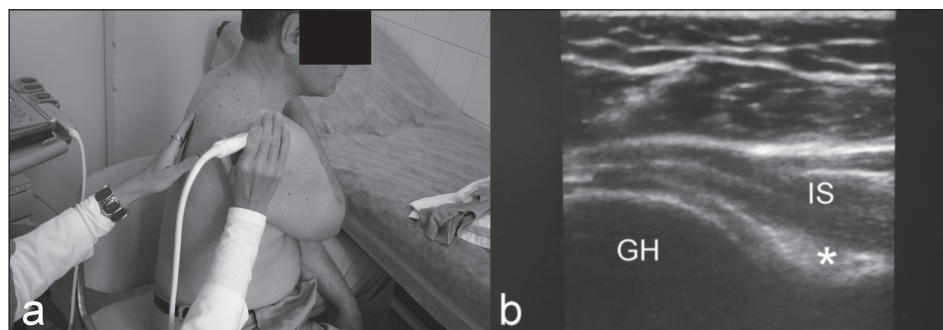
ne slojeve, tj. kožu i potkožno tkivo, deltoidni mišić i tetivu supraspinatusa koja prilježe uz glavu humerusa prekrivenu anehogenim slojem zglobne hrskavice. Zdrava tetiva je konveksnog gornjeg ruba prema deltoidnom mišiću, bez fokalnih stanjenja i homogena je ehostrukture (slika 6b). Na uzdužnom presjeku važno je prikazati hvatište supraspinatusa za veliki tuberkul humerusa jer su tu najčešće smještene promjene u tetivi (slika 7b). Tako su i kalcifikati u području tetiva rotatorne manšete najčešće smješteni u području tetive supraspinatusa bli-

Slika 7. Uzdužni prikaz tetive supraspinatusa
 a - položaj bolesnika i sonde b - ultrazvučni uzdužni prikaz tetive
 Figure 7. Longitudinal image of the supraspinatus muscle tendon
 a - position of the patient and probe b - longitudinal ultrasound image of the tendon



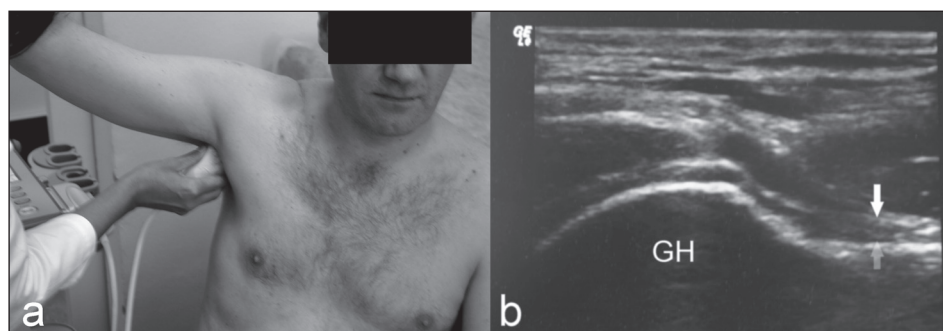
K - koža i potkožno tkivo DM - deltoidni mišić
 ↔ - uzdužno prikazana tetiva supraspinatusa VT - veliki tuberkul humerusa

Slika 8. Stražnji prikaz humeroskapularnog zgloba
 a - položaj bolesnika i sonde b - ultrazvučni prikaz
 Figure 8. Posterior image of the humeroscapular joint
 a - position of the patient and probe b - ultrasound image



GH - glava humerusa IS - infraspinatus * - triangularni labrum glenoida

Slika 9. Aksilarni prikaz humeroskapularnog zgloba
 a - položaj bolesnika i sonde b - ultrazvučni prikaz
 Figure 9. Axillary image of the humeroscapular joint
 a - position of the patient and probe b - ultrasound image



GH - glava humerusa ↓ - zglobna čahura ↑ - vrat humerusa

zu insercije za veliki tuberkul humerusa. Oni se ultrazvučno prikazuju kao oštre hiperehogene linije sa aku-

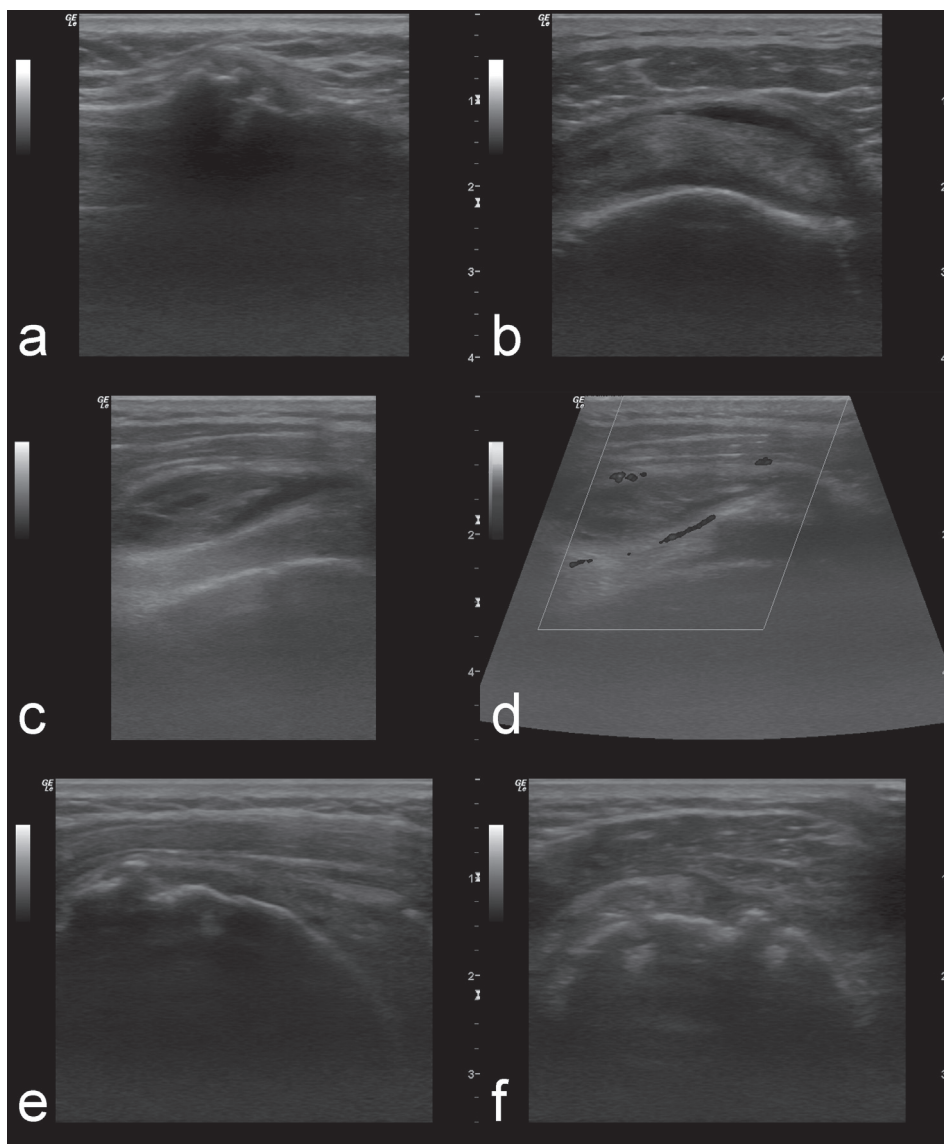
stičnom sjenom. Diferencijalno dijagnostički tako se rijetko ultrazvučno prikazuje djelomičan razdor tetive.

Slika 10. Osnovne patološke promjene u ramenu

- a - prikaz akromioklavikularnog zgloba
- b - poprečni prikaz tetive supraspinatusa
- c - uzdužni prikaz tetive duge glave bicepsa u bolesnika s reumatoidnim artritisom
- d - uzdužni prikaz tetive bicepsa u bolesnika s RA uz primjenu Power Dopplera
- e - uzdužni prikaz tetive supraspinatusa
- f - poprečni prikaz tetive supraspinatusa

Figure 10. Basic pathological changes in the shoulder

- a - image of the acromioclavicular joint
- b - transverse image of the supraspinatus tendon
- c - longitudinal image of the long head biceps brachii tendon in patient with RA
- d - longitudinal image of the biceps brachii tendon in patient with RA using Power Doppler
- e - longitudinal image of the supraspinatus tendon
- f - transverse image of the supraspinatus tendon



- a - uznapredovale degenerativne promjene uz rubne osteofite oba zglobna tijela
- b - iznad tetive supraspinatusa anehogena distendirana subakromijalna-subdeltoidna burza
- c - iznad tetive distendirana subakromijalna-subdeltoidna burza koja se spustila preko tetive duge glave bicepsa
- d - iznad tetive distendirana subakromijalna-subdeltoidna burza koja se spustila preko tetive duge glave bicepsa, a u kojoj se rubno prikazuje patološka vaskularizacija kao odraz upalnih promjena u sinovijalnoj ovojnici
- e - u blizini hvatišta tetive za veliki tuberkul humerusa linearni kalcifikat uz akustičku sjenu
- f - kompletan, masivan razdor tetive supraspinatusa uz ogoljelu glavu humerusa i izrazitu nepravilnost površine glave humerusa

Razdor tetive supraspinatusa je najčešće sjelo rupture u području tetiva rotatorne manšete i on nastaje obično bližu hvatišta za veliki tuberkul humerusa. Može biti djelomičan (engl. partial cuff tear) ili potpun (eng. full-thickness cuff tear). Djelomični razdor tetive supraspinatusa može biti u površnom (burzalnom) sloju, intratendinozno ili u dubokom artikularnom sloju. Potpuni razdor proteže se cijelom širinom tetive od artikularne do burzalne površine pa se može uspostaviti komunikacija između SA/SD burze i zgloba. Četiri ultrazvučna znaka za razdor tetive rotatorne manšete su hipoehogeno područje unutar tetive (djelomičan razdor), potpuni gubitak (neprikazivanje) strukture tetive uz prikaz samo rubova tetive (potpuni razdor), znak gole glave humerusa uz približavanje deltoidnog mišića glavi humerusa (masivni potpuni razdor) i fokalno stanje tetive (djelomičan razdor), (2,3). Uz razdor tetive često se vide i nepravilnosti površine glave humerusa. Razdor tetiva rotatorne manšete često je praćen izljevom u SA/SD burzi i oko tetive duge glave bicepsa (2,3,7,10,14).

Humeroskapularni zglob

Humeroskapularni zglob može se prikazati stražnjim i aksilarnim pristupom.

Stražnji pristup omogućuje prikaz stražnjeg recesa humeroskapularnog zgloba i detekciju izljeva u zglobu. Bolesnik se pozicionira u sjedeći položaj leđima okrenut od ispitivača s rukom na prsima i dlanom položenim na suprotno rame (postiče se

maksimalna addukcija i unutarnja rotacija u ramenu), (slika 8a). U tom položaju sonde prikazuje se glave humerusa prekrivena anehogenom hrskavicom, tetiva infraspinatusa koja je usmjerena prema svom hvatištu na veliki tuberkul humerusa i triangularni hiperehogeni labrum glenoida (slika 8b). Područje između glave humerusa, tetive infraspinatusa i labruma glenoida područje je stražnjeg recesususa u kojem se kod izljeva u humeroskapularnom zglobo nakuplja tekućina. Normalno se u tom području može nalaziti tek malena količina sinovijalne tekućine (2,3).

Aksilarni pristup omogućuje prikaz donjeg recesususa humeroskapularnog zgloba i detekciju izljeva u zglobo. Kod bolnog ramena ponekad je otežan pregled jer bolesnik mora abducirati ruku u ramenu. Sonda se postavlja uzdužno s osovinom nadlaktice (slika 9a). Prikazuje se glava humerusa prekrivena hrskavicom i vrat humerusa uz kojeg prilježe zglobna čahura prateći zakrivljenost kosti (slika 9b). Kod izljeva u humeroskapularnom zglobo zglobna čahura se odiže i više ne prati zakrivljenost kosti već se između nalazi sloj anehogene tekućine. Udaljenost između humerusa i kapsule zgloba je prosječno 2,4 mm, odnosno na izljev u zglobo treba posumnjati kada je ta udaljenost 3,5 mm ili više, ili ako je razlika između oba ramena veća od 1 mm (2,15).

Subakromijalna-subdeltoidna burza (SA/SD)

Tekućina unutar SA/SD burze se prikazuje kao anehogeni sloj umetnut između dvije tanke hiperehogene linije periburzalnog masnog tkiva, a položena je između deltoidnog mišića i tetive supraspinatusa (slika

10). Normalno se unutar burze može nalaziti 1-2 mm tekućine. Za prikaz burze koristi se isti položaj bolesnika kao za prikaz tetive supraspinatusa, tj. rame je u položaju ekstenzije i maksimalne unutarnje rotacije. Sondu je potrebno postaviti paralelno s osovinom humerusa na latealnu stranu ramena počevši od polazišta deltoidnog mišića na akromionu do distalnog hvatišta na humerusu - longitudinalni prikaz. Potom se sonda rotira za 90 stupnjeva kako bi se burza prikazala transverzalno. Izljev u burzi se smatra indirektnim znakom rupture tetiva rotatorne manšete no nespecifičan je i može biti prisutan u slučaju upalne artropatije ramena, bolesti odlaganja kristala, traume ili subakromijalnog sraza (engl. subacromial impingement), odnosno bez znakova rupture tetiva rotatorne manšete. Stoga je senzitivnost izljeva u SA/SD burzi za rupturu tetiva rotatorne manšete mala i iznosi 5-10%, no specifičnost je velika i iznosi oko 95%. Pozitivna prediktivna vrijednost (PPD) izljeva u burzi za rupturu tetiva rotatorne manšete je oko 50-60%. Senzitivnost i specifičnost te PPD se povećavaju u slučaju istovremenog prikaza izljeva u SA/SD burzi, oko tetive bicepsa i u glenohumeralnom zglobo. U slučaju upalne artropatije (npr. reumatoidng artritisa) unutar burze se može detektirati sinovijalna proliferacija uz prisutan signal na PD-u (2,3,16).

Slika 10 prikazuje neke od osnovnih patoloških promjena u ramenu (degenerativne promjene AC zgloba, izljev u SA/SD burzi uz zakove protoka na PD-u, tendinozu uz kalcifikat u tetivi supraspinatusa i rupturu tetive supraspinatusa).

Zaključak

Dijagnostički ultrazvuk je pouzdana metoda u detekciji pojedinačnih anatomskih struktura u ramenu i omogućuje identifikaciju sijela i vrste patološke promjene u bolesnika s bolnim ramenom.

Ultrazvučnom pretragom bolnog ramena u više od 90% slučajeva se detektiraju patološke promje-

ne. One najčešće zahvaćaju tetivu supraspinatusa i duge glave bicepsa te AC zglob (17). Visoka senzitivnost i specifičnost te neinvazivnost metode uz male troškove pretrage opravdava primjenu ultrazvuka u svakodnevnoj kliničkoj praksi dijagnostike i liječenja bolnog ramena.

Literatura

1. Kim HA, Kim SH, Seo YI. Ultrasonographic findings of painful shoulders and correlation between physical examination and ultrasonographic rotator cuff tear. *Mod Rheumatol* 2007;17:213-9.

2. Bruyn G. Shoulder. U: Wakefield RJ, D'Agostino MA, ur. *Essential applications of musculoskeletal ultrasound in rheumatology*. Philadelphia: EULAR Saunders Elsevier. 2010:237-48.

3. European society of musculoskeletal radiology - ESSR. Musculoskeletal ultrasound technical guidelines. I. Shoulder. Available at: http://www.essr.org/cms/web-site.php?id=/en/index/educational_material.htm. Accessed: 30 August 2010.

4. Bruyn GA, Naredo E, Möller I. i sur. Reliability of ultrasonography in detecting shoulder disease in patients with rheumatoid arthritis. *Ann Rheum Dis* 2009;68:357-61.

5. Iannotti JP, Ciccone J, Buss DD, Visotsky JL, Mascha E, Cotman K, Rawool NM. Accuracy of office-based ultrasonography of the shoulder for the diagnosis of rotator cuff tears. *J Bone Joint Surg Am* 2005;87:1305-11.

6. Alasaarela E, Takalo R, Tervonen O, Hakala M, Suramo I. Sonography and MRI in the evaluation of painful arthritic shoulder. *Br J Rheumatol* 1997;36:996-1000.

7. Wiener SN, Seitz WH Jr. Sonography of the shoulder in patients with tears of the rotator cuff: accuracy and value for selecting surgical options. *Am J Roentgenol* 1993;160:103-7.
8. Bruyn GAW, Schmidt WA. How to perform ultrasound-guided injections. *Best Pract Res Clin Rheumatol* 2009;23:269-79.
9. Lee KS, Rosas HG. Musculoskeletal ultrasound: how to treat calcific tendinitis of the rotator cuff by ultrasound-guided single-needle lavage technique. *Am J Roentgenol* 2010;195:638.
10. Lew HL, Chen CPC, Wang TG, Chew KTL. Introduction to musculoskeletal diagnostic ultrasound. Examination of the upper limb. *Am J Phys Med Rehabil* 2007;86:310-21.
11. Alasaarela E, Tervonen O, Takalo R, Lahde S, Suramo I. Ultrasound evaluation of the acromioclavicular joint. *J Rheumatol* 1997;24:1959-63.
12. Farin PU. Sonography of the biceps tendon of the shoulder: normal and pathologic findings. *J Clin Ultrasound* 1996;24:309-16.
13. Ptsznic R, Hennessy O. Abnormalities of the biceps tendon of the shoulder: sonographic findings. *AJR* 1995;164:409-14.
14. Arslan G, Apaydin A, Kabaalioglu A, Sindel T, Lüleci E. Sonographically detected subacromial/subdeltoid bursal effusion and biceps tendon sheath fluid: reliable signs of rotator cuff tear? *J Clin Ultrasound* 1999;27:335-9.
15. Koski JM. Axillar ultrasound of the glenohumeral joint. *J Rheumatol* 1989;16:664-7.
16. Van Holsbeeck M, Strouse PJ. Sonography of the shoulder: evaluation of the subacromial-subdeltoid bursa. *AJR* 1993;160:561-4.
17. Iagnocco A, Coari G, Leone A, Valesini G. Sonographic study of painful shoulder. *Clin Exp Rheumatol* 2003;21:355-8.