

<sup>1</sup>Klinika za reumatologiju, fizikalnu medicinu i rehabilitaciju  
Referentni centar MZSS RH za spondiloartropatije  
Klinička bolnica "Sestre milosrdnice" ♦ Vinogradska 29 ♦ 10000 Zagreb  
<sup>2</sup>Klinika za reumatske bolesti i rehabilitaciju  
Referentni centar MZSS RH za reumatoidni artritis  
Klinički bolnički centar Zagreb ♦ Kišpatićeva 12 ♦ 10000 Zagreb

## DIJAGNOSTIČKI ULTRAZVUK KUKA, KOLJENA I GLEŽNJA ULTRASONOGRAPHY OF THE HIP, KNEE AND ANKLE

Tomislav Nemčić<sup>1</sup> ♦ Porin Perić<sup>2</sup>

### Sažetak

Ultrasonografska (UZV) pretraga zgloba kuka, osim vizualizacije anatomskih struktura, omogućuje preciznu punkciju i aspiraciju sadržaja u području zgloba. Najčešći UZV nalazi u upalnim reumatskim bolestima su: intraartikularni izljev (patološki nalaz > 2 mm), hipertrofija sinovijalne membrane, oštećenje hrskavice i koštane erozije. UZV karakteristike osteoartritisa (OA) kuka su: prisutnost manje količine izljeva, gubitak hrskavice, prisutnost osteofita na zglobnim rubovima i eventualno blaga sinovijalna hipertrofija.

Zadnjih se godina UZV sve više koristi u dijagnostici velikog broja poremećaja koljena, uključujući lezije zglobne hrskavice, tetiva i ligamenata, meniska, sinovijalnog prostora i pripadajućih krvnih žila i mišića. UZV se može koristi-

ti za mjerenje debljine hijaline hrskavice i procjenu njezina integriteta u području femoralnih kondila i interkondilarnu udubine, uz uvjet da bolesnici mogu adekvatno flektirati koljeno. Brojne artropatije koje zahvaćaju koljeno također mogu biti evaluirane ultrasonografski, te je moguće dokumentirati prisutnost izljeva, sinovijalne hipertrofije, formiranje panusa, poplitealnih cista, intraartikularnih tjelešaca, stanjenje hrskavice i prikaz sinovijalne plike.

Suvremena tehnološka dostignuća u području ultrazvučne dijagnostike danas nam omogućuju i visoko kvalitetne prikaze manjih struktura poput nožnog zgloba, insercije Ahilove tetive za kalkaneus i pripadajućih mekih tkiva. Najvažnija dostignuća postignuta su u prikazu patologije Ahilove tetive u sklopu upalnih i degenerativnih bolesti.

### Ključne riječi

ultrasonografija, kuk, koljeno, gležanj

### Summary

Hip ultrasonography (US), besides visualization of anatomic structures, provides precise puncture and aspiration of the joint content. The most often US findings in inflammatory rheumatic diseases are intra-articular effusion (pathologic finding > 2 mm), hypertrophy of synovial membrane, cartilage damage and bone erosions. US characteristics of osteoarthritis (OA) are small amount of effusion, lost of cartilage, osteophytes on the articular edges and possible mild hypertrophy of synovial membrane.

Recently, US has been used in diagnostics of many knee disorders, including lesions of articular cartilage, tendons, ligaments, menisci, synovial joint and surrounding blood vessels and muscles. US could be used for measuring thickness of hyaline cartilage and for as-

essment of its integrity at the area of femoral condyles and intercondylar notch, but only if patients are enable to bend their knees. Numerous arthropathies that affect the knee could be evaluated by US too, so it is possible to document the presence of effusion, hypertrophy of synovial membrane, formation of pannus, popliteal cysts, loose bodies, cartilage thinness and synovial plica.

New technologic development of US diagnostics provides high-quality presentation of some smaller structures like ankle joint, calcaneal insertion of Achilles tendon and surrounding soft tissues. The most important achievement is demonstration of pathologic changes of Achilles tendon within inflammatory and degenerative diseases.

prim.mr.sc. Porin Perić  
Petrova 47 ♦ 10000 Zagreb  
e-mail: porin.peric@gmail.com

## Keywords

ultrasonography, hip, knee, ankle

### Ultrasonografija kuka

Zglob kuka je dublje smješten od ostalih zglobova, te je zbog toga teže dostupan kliničkom pregledu. Radiološka pretraga kuka omogućuje informacije vezane primarno uz koštanu patologiju zgloba kuka. S druge strane, ultrasonografija (UZV) kuka pruža vrlo dobar uvid u: ekstraartikularnu patologiju (meka tkiva: bursitis, tumori, kolekcije tekućine; mišići: hematomi, apscesi; kosti: frakture); intraartikularnu patologiju (izljeve; sinovitis kuka; oštećenja hrskavice, koštane erozije, osteofite) (1).

Za evaluaciju zgloba kuka obično se koriste sonde od 3.5 do 7.5 MHz. Najčešći je prednji uzdužni pristup, pri kojem bolesnik leži na leđima, a sonda prati prirodni tijek femoralnog vrata po uzdužnoj osovini (slika 1). Za vrijeme pregleda zglob kuka se može evaluirati i dinamički: pokretanjem noge naizmjenično u smjeru vanjske i unutarnje rotacije (2). Moguć je i stražnji pristup zglobu kuka kroz glutealne mišiće kojim se osobito dobro prikazuju i manje količine izljeva unutar zgloba. U tom slučaju sonda se postavlja u blizinu stražnjeg dijela velikog trohantera uz pomake kranijalno i kaudalno od početnog mjesta i paralelnu fleksiju koljena za vrijeme izvođenja pretrage. Potreban je osobiti oprez pri dokazivanju burzitisa, jer se prirodno nešto tamniji prikaz pripadajuće muskulature može pogrešno interpretirati kao burzitis (3). Kod lateralnog pristupa zglobu kuka bolesnik leži na kontralateralnom boku, a UZV sonda se pomiče kranijalno i kaudalno duž uzdužne osovine femoralnog vrata. Gledano s površine normalno se prikazuju slijedeće strukture: potkožno tkivo, glutealne tetive, veliki trohanter. Taj je pristup koristan u dijagnostici trohanternog burzitisa (4). UZV pretraga omogućuje i izrazito preciznu punkciju i aspiraciju sadržaja u području zgloba kuka (5).

Najčešći UZV nalaz u upalnim reumatskim bolestima predstavlja prisutnost intraartikularnog izljeva (patološki nalaz > 2 mm), hipertrofija sinovijalne membrane i oštećenje hrskavice uz prisutnost koštanih erozija (6,7). Normalna sinovijalna membrana ne može se

sonografski prikazati, već postaje vidljiva tek kada nastupi sinovijalna proliferacija. U ranom stadiju reumatoidnog artritisa (RA) ultrazvučno se može prikazati zadebljanje (edem) hrskavice. Debljina hrskavice preko 2.5 mm općenito se smatra patološkom (8). Sonografski je moguće detektirati čak i vrlo male količine izljeva (1 ml) (9). Debljinu sinovijalne membrane najlakše je mjeriti ukoliko se čvrstim pritiskom UZV sonde istisne sinovijalna tekućina iz zglobnih recusa. U slučaju artikulosinovitisa (posebice kod RA) može se vidjeti panus, koji je hipoehogen i ne može se pomaknuti tj. nestati ako ga pritisnemo sondom, za razliku od izljeva, koji je pomičan pod pritiskom (6). Koštane erozije na sonogramu izgledaju poput kratera koji prekidaju glatku konturu površine kosti (10). U razvijenijim stadijima upalnih reumatskih bolesti moguć je prikaz destrukcije zgloba s nejasno prikazanom i izbrzdanom zglobnom površinom, te stanjenjem hrskavice (11).

UZV karakteristike OA kuka su: prisutnost manje količine izljeva, gubitak hrskavice, prisutnost osteofita na zglobnim rubovima i eventualno blaga sinovijalna hipertrofija. Rjeđe je moguće verificirati prisutnost iliopsoasnog ili trohanternog burzitisa u obliku hipoehogenih do anehogenih struktura neposredno uz zglob kuka (12).

Patološke promjene okolnih tetiva i mišića obično se dijagnosticiraju kliničkim pregledom, ali je sonografija vrlo korisna jer omogućuje razlikovanje djelomičnih i potpunih ruptura, što je pak krucijalno za izbor liječenja (konzervativno/operativno). Tendinitis i rupture hamstringsa najčešće nastaju na hvatištu za ishidadičnu kost, gdje je moguće vidjeti i avulziju kosti. Tendinitis je karakteriziran zadebljanim i hipoehogenim hvatištem na grebenu ishidadične kosti i inhomogenošću same tetive (13). Vrlo slično izgleda i tendinitis aduktornih mišića natkoljenice. Parcijalne se rupture na UZV vide kao anehogene ili hipoehogene zone unutar tetive, dok se kod potpunih ruptura vidi prekid kontinuiteta i retrakcija tetive (14) (slika 2).

### Ultrasonografija koljena

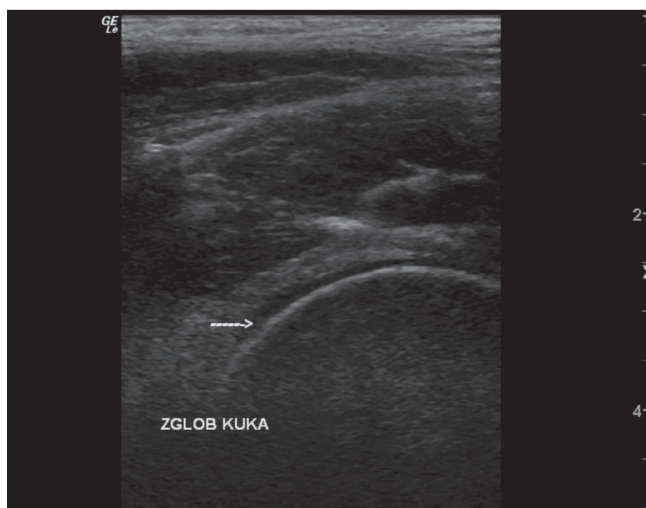Zadnjih se godina UZV sve više koristi u dijagnostici velikog broja poremećaja koljena, uključujući lezije hrskavice, tetiva i ligamenata, meniska, sinovijalnog prostora i pripadajućih krvnih žila i mišića (15).

#### Evaluacija zglobne hrskavice

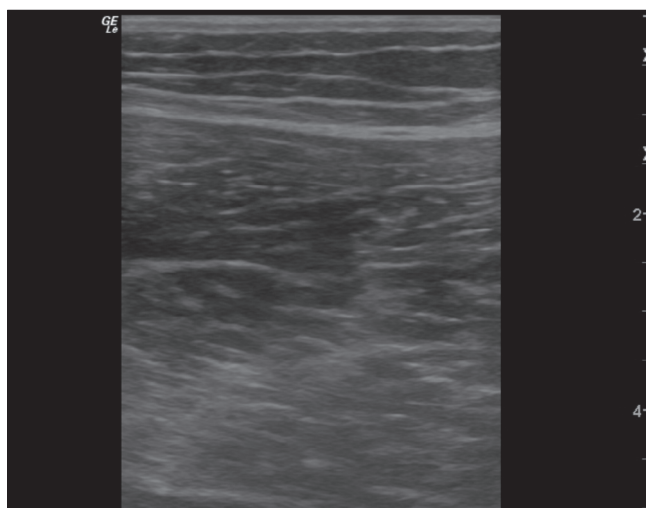
UZV se može koristiti za mjerenje debljine hijalinske hrskavice i procjenu njezina integriteta u području femoralnih kondila i interkondilarne udubine (16,17). Originalnu metodu mjerenja debljine hrskavice u OA kolje-

na, koja je danas široko prihvaćena, opisali su 1984.g. Aisen i sur. (18) (slika 3). Oni su koljeno skenirali u punoj fleksiji s ciljem što potpunijeg prikaza nosivog dijela hrskavice femoralnih kondila. Koštane ploštine femoralnih kondila i tibijalni plato prikazane su kao visokoehogene linije s akustičnom sjenom. U zdravih ljudi hrskavica femoralnih kondila i interkondilarne udubine prikazala se kao jasno ograničena hipoehogena vrpca s oštrim prednjim i stražnjim granicama, s hiperehogenijim prikazom

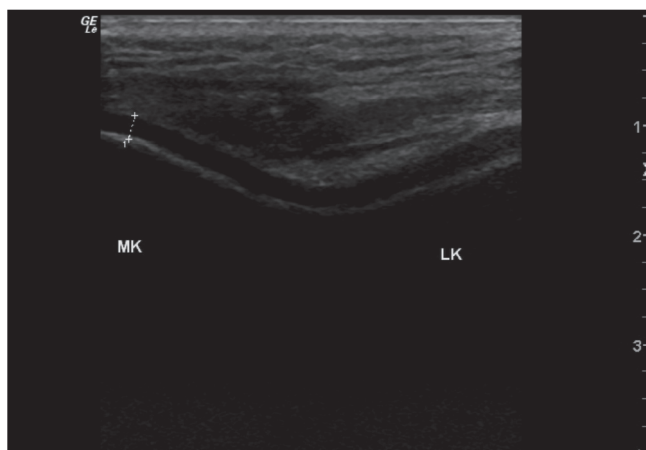
Slika 1. Zglob kuka - normalna zglobna hrskavica (→)  
Figure 1. Hip joint - normal articular cartilage (→)



Slika 2. Ruptura aduktora natkoljenice s gubitkom normalne fibrilarne strukture mišića (u sredini slike)  
Figure 2. Adductor muscles tear with loss of normal fibrous structure of muscle (in the center of the picture)



Slika 3. Poprečni prednji prikaz koljena s maksimalno flektiranim koljenima  
Figure 3. Transversal anterior view of knee joint with flexed knees



MK - medijalni kondil LK - lateralni kondil  
označena anehogena zona - normalna zglobna hrskavica koljena

granične plohe hrskavica kost u odnosu na plohu sinovijalni prostor-hrskavica. Normalna debljina hrskavice femoralnih kondila iznosila je prosječno oko 1.8 mm (raspon od 1.2-1.9 mm), s time da je najdeblja bila u području interkondilarne udubine, a najtanja u području medijalnog kondila femura, što je i razumljivo s obzirom na opterećenje u koljenskom zglobu. U bolesnika s OA ultrazvučni skenovi prikazali su smanjenje debljine zglobne hrskavice, smanjenje jasnoće ili potpuni nestanak jasnih granica hrskavice preko većeg dijela zglobne plohe koljena. Najvažniji UZV nalaz bila je "naborana" ili "izbrazdana" hrskavica (engl.rough), kakvu često vidimo u bolesnika s osteoartritisom i za koju se drži da prethodi uobičajenom stanjenju hrskavice u mnogih bolesnika.

U studiji Selbyja i sur. od ukupno 10 bolesnika kod trojice su artroskopijom nađene lezije hrskavice. Kod prvog bolesnika uočen je defekt u stražnjem dijelu zglobne hrskavice i na UZV i na artroskopiji. Kod drugog bolesnika, s prethodnom frakturom platoa tibije, sonografski su registrirani depresija i iregularnost stražnje zglobne plohe tibije. Treći bolesnik s artroskopski evidentnom hondromalacijom imao je uredan UZV nalaz (19).

Hrskavica femoralnih kondila pouzdano može biti prikazana samo u bolesnika koji mogu adekvatno flektirati svoja koljena, što nažalost često nije slučaj u bolesnika s OA. UZV isto tako nije prikladan za pregled bolesnika s patelarnim osteohondritis dissecansom ili hondromalacijom patele (20).

#### Evaluacija tetiva i ligamenata

U području koljena, tetiva kvadricepsa i patelarni ligament lako su dostupni za ultrazvučnu analizu (21,22), a opisan je i prikaz križnih ligamenata (23).

#### Tetiva kvadricepsa

Dillehay i sur. opisali su sonografsku evaluaciju tetive kvadricepsa. Tetiva kvadricepsa je površno smještena velika tetiva, dobro definirana s prednje i stražnje strane radi prisutnoga okolnoga mekog i masnog tkiva koje ima drugačije eho karakteristike od same tetive. Moguće je pratiti cijeli tijek tetive od njezina početka u distalnom prednjem dijelu natkoljenice do njezine insercije za patelu. Tetiva se bolje prikazuje u prisutnosti otekline u području suprapatelarnog recesusa koljena, radi istegnute zglobne čahure (24).

#### Patelarni ligament (tetiva)

Fornage i sur. opisali su ultrazvučne nalaze 32 normalna patelarna ligamenta, te u 33 bolesnika s fokalnim degenerativnim tendinitisom, difuznim distrofičnim promjenama, intraligamentarnim hematomom ili mukoidnom degeneracijom (22). Normalni patelarni ligament je jasno odijeljen od kože i potkožnog tkiva. Insercijska mjesta ligamenta za patelu i tuberozitas tibije lako su prepoznatljiva radi pojačanih koštanih akustičnih sjena na tim mjestima. Promjer hvatišta je nešto veći na proksimalnom dijelu i takav konični izgled teti-



ve viđamo češće u sportaša, dok je izgled poput jednolične vrpce tipičan za ljude koji uglavnom rade sjedeći. Ligament ima homogenu, nisku ili umjerenu ehogenost. Dorzalno od ligamenta prisutno je ehogenično masno tkivo, a iza donjeg dijela ligamenta često je prisutna serozna pretibijalna hipoehogena burza. Prepatelarna vlakna kvadricepsa rijetko se prikazuju (slika 4).

U slučajevima tendinitisa ultrazvučni nalaz pokazuje difuzno povećanu, hipoehogenu tetivu. U degenerativnom tendinitisu mogu se vidjeti male hipoehogene zone koje predstavljaju žarišne zone degeneracije. Djelomične rupture patelarnog ligamenta mogu se vidjeti kao hipoehogene zone ili diskontinuitet normalnog tijeka tetive. Korisna je primjena dinamičke pretrage pri kontrakciji kvadricepsa. Intratendinozni hematomi pojavljuju se kao lokalizirane hipoehogene zone. Područja mukoidne degeneracije mogu se pojaviti kao lagano eholucetne zone s otečenom ehogenom tetivom. Kalcifikacije unutar tetive prikazuju se kao izrazito ehogene zone. Slične nalaze 12 abnormalnih patelarnih ligamenata opisali su Laine i suradnici (23).

#### *Križni ligamenti*

Budući da 50-72% svih ozljeda križnih ligamenata nije praćeno kliničkim znakovima nestabilnosti koljena (25), postoji znatan interes u pogledu neinvazivne metode probira za evaluaciju križnih ligamenata u bolesnika s akutnim ozljedama koljena. Križni ligamenti ultrazvučno su vizualizirani u kadaveričnim preparatima (26) i uživo (27). Međutim, nema puno kvalitetnih studija koje bi potvrdile pouzdanost, senzitivnost i specifičnost metode ili uopće sposobnost za evaluaciju križnih ligamenata. Noviji radovi, osobito nekih japanskih autora, ukazuju i na mogućnost ultrasonografske detekcije ruptura prednjeg i stražnjeg križnog ligamenta (28).

#### *Kolateralni ligamenti*

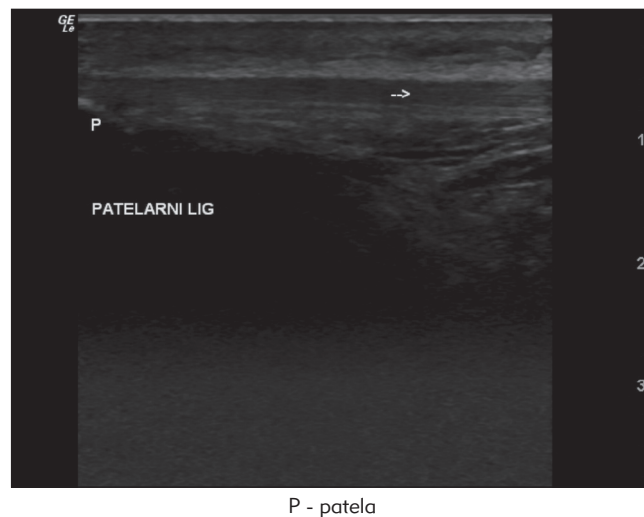
U jednoj ranoj kliničkoj studiji autori su vizualizirali ehogena područja na mjestima kapsularnih i kolateralnih ligamenata u bolesnika s bolnim koljenom. Kasnije su artroskopijom dokazane ruptуре navedenih ligamenata (19). Premda medijalni i lateralni kolateralni ligamenti leže praktički neposredno ispod kože i trebali bi teorijski biti lako prikazani, često to nije moguće zbog tzv. blizog UZV polja, te je korisna uporaba vode-nog jastučića (29).

#### **Evaluacija meniska**

Inicijalni izvještaj pokazao je da menisci mogu biti vizualizirani putem B-mode ultrasonografije, premda uz teškoće (30). U kasnijim kliničkim studijama s linearnim sondama od 5.0 MHz i real-time ultrazvukom bilo je moguće ne samo prikazati normalne meniske, već i ruptуре i degeneraciju meniska. Tako su Selby i sur. vizualizirali meniske u svih 10 asimptomatskih dobrovoljaca i 10 simptomatskih bolesnika (19). Normalni menisci prikazali su se kao homogene ehogene tro-

kutaste strukture, s vrškom trokuta usmjerenim prema sredini zgloba (slika 5). Hvatište meniska za njihove kapsularne ligamente također je bilo dobro vidljivo, bez ehogene prijelazne zone među njima. Stražnja polovica medijalnog meniska prikazana je kod svih ispitanih osoba. Međutim, prikaz stražnjeg roga lateralnog meniska bio je moguć u 8 od ukupno 10 osoba. Sredina i prednji rog oba meniska nisu bili konzistentno prikazani. Defekt kroz bazu lateralnog meniska čini tetiva m.popliteusa, koja se prikazuje kao hipoehogena zona u sredini stražnjeg roga lateralnog meniska, a nađena je u 6 od 10 osoba. Od 10 bolesnika tri osobe imale su jednostavnu rupturu stražnjih rogova (2 lateralnog, 1 medijalnog). U prva dva slučaja UZV je pokazao smanjenu ehogenost i pojačanu heterogenost zahvaćenih meniska, a u trećem slučaju prikazana je linearna ruptura meniskusa (slika 6).

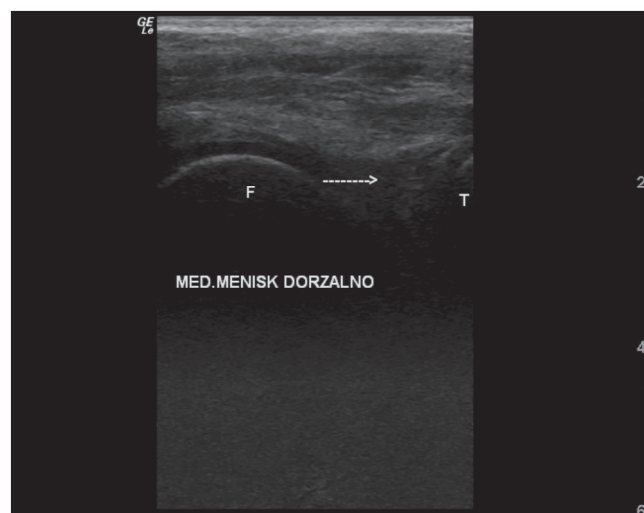
Slika 4. Normalni patelarni ligament (→)  
Figure 4. Normal patellar tendon (→)



P - patela

Slika 5. Uzdužni stražnji medijalni prikaz koljena s urednim medijalnim meniskom (→)

Figure 5. Longitudinal posterior medial view of knee joint with normal medial menisci (→)



F - femur T - tibia

U jednom in vitro pokusu s 20 kadaveričnih koljena (31) autori su proizveli različite tipove arteficialnih ruptura meniska i pokazali da je moguće sonografski prikazati i manje ruptore meniska: okomite koncentrične ruptore od najmanje 2 mm, vodoravne ruptore od barem 4 mm i okomite radijalne ruptore od 5 mm i više. Rupture smještene više tangencijalno u odnosu na ultrazvučni snop producirale su jače odjeka i bile su lakše prikazane.

### Evaluacija artropatija

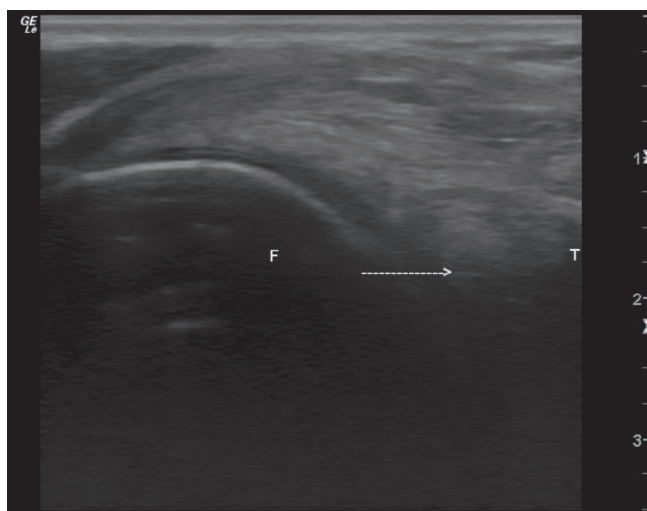
Brojne artropatije mogu biti evaluirane ultrasonografski, te je moguće dokumentirati prisutnost izljeva, sinovijalne hipertrofije, formiranje panusa, poplitealnih cista, intraartikularnih tjelešaca, stanjenje hrskavice i prikaz sinovijalne plike (32).

### Izljev

Intraartikularne kolekcije tekućine lako se razaznaju primjenom UZV, u eksperimentalnim uvjetima i kod bole-

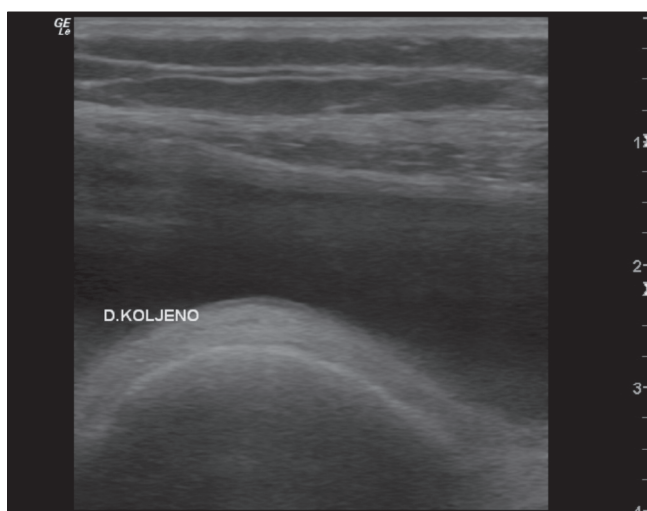
Slika 6. Uzdužni stražnji medijalni prikaz koljena s horizontalno rupturiranim medijalnim meniskom (→)

Figure 6. Longitudinal posterior medial view of knee joint with horizontal medial meniscal tear (→)



F - femur T - tibia

Slika 7. Suprapatelarni izljev u koljenu  
Figure 7. Suprapatellar effusion of the knee



snika (33). Lokalizaciju i proširenost periartikularnih kolekcija tekućine također je lako odrediti. Tekućina unutar suprapatelarne burze osobito je lako vidljiva, a pojavljuje kao dobro definirani tekućinom ispunjeni prostor poviše patete, iznad prednjeg distalnog dijela femura i posteriorno u odnosu na m.kvadriiceps (34) (slika 7). Općenito, prisutnost izljeva u koljenu može znatno olakšati vizualizaciju normalnih anatomskih struktura i patoloških stanja (6).

### Inflamatorni artritis

Dok konvencionalna radiografija koljena ne može razlučiti sinovijalnu oteklinu od zadebljanja sinovije, UZV omogućava jasnu distinkciju takva dva stanja, što je pokazano u studijama bolesnika s reumatoidnim artritisom (35), ankilozantnim spondilitisom (36), hemofiličnom artropatijom (37) i pigmentnim vilnodularnim sinovitisom (38). Zadebljanje sinovijalne membrane pojavljuje se kao iregularno ehogeno područje koje se projicira u suprapatelarnom recesusu od prednje do stražnje strane, osobito u prisutnosti većega izljeva. Premda se sinovijalno zadebljanje ili izljev mogu razlikovati i kliničkim pregledom, vrlo je teško kvantitativno i točno odrediti njihovu veličinu, a posebice usporediti različita stanja koljena tijekom liječenja. Zbog toga je UZV puno objektivniji način praćenja tijekom bolesti (1,35). Osim toga, UZV pretraživanje sinovijalne hipertrofije biti korisno u preoperativnom planiranju sinovijektomije (33,35).

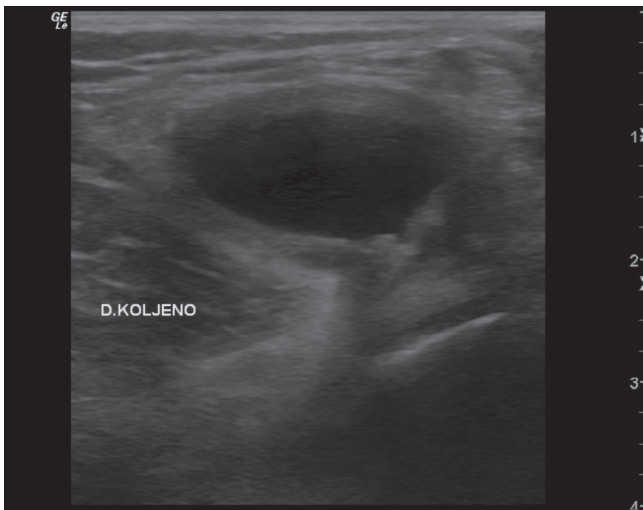
### Poplitealne ciste

Poplitealna (Bakerova) cista jest abnormalna distenzija gastroknemijus-semimembranosus burze koju nalazimo u različitim artropatijama, uključujući reumatoidni artritis, giht, Reiterov sindrom, Sjogrenov sindrom, ankilozantni spondilitis, gonokokni artritis, osteoartritis i ruptore medijalnih meniska (39). Bolesnici s poplitealnom cistom mogu biti asimptomatski ili mogu imati bolove uz poremećenu funkciju koljena. Cista može rupturirati prema potkoljenici (40). Klinička prezentacija rupturirane ciste, velike nerupturirane ciste ili duboke venske tromboze može biti potpuno jednaka. UZV može pomoći u postavljanju ispravne dijagnoze i izbjegavanju nepotrebne antikoagulantne terapije (slika 8). Takva cista tipično izgleda kao sonolucetna kolekcija tekućine u poplitealnoj fosi nalik zarezu, smještena između medijalne glave gastroknemijusa i tetive semimembranozusa, povremeno sa širenjem prema potkoljenici ili rjeđe prema natkoljenici (41). Često puta te ciste komuniciraju sa zglobnim prostorom. Drugi mogući uzroci hipolucetnih masa u poplitealnom prostoru uključuju aneurizmu poplitealne arterije ili vrlo homogenu neoplazmu mekih tkiva (42).

### Sinovijalna osteohondromatoza

Povremeno je moguće sonografski vidjeti i sinovijalnu osteohondromatozu. Opisan je i prikaz slučaja u kojem su intraartikularna tjelešca prikazana ultrazvučno kao intenzivne ehogene strukture u sinovijalnom prostoru s naglašenim akustičnim sjenama distalno (43).

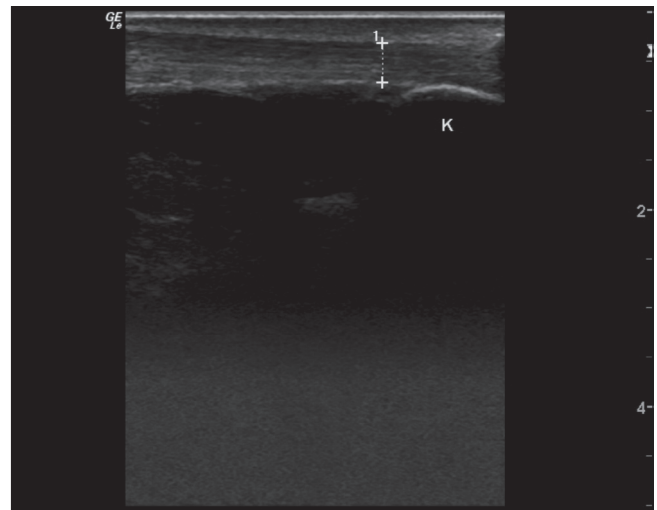
Slika 8. Uzdužni stražnji medijalni prikaz koljena s velikom poplitealnom cistom (anehogenom zonom)  
 Figure 8. Longitudinal posterior medial view of knee joint with large popliteal cyst (anechoic zone)



### Patelarni plika sindrom

Patelarna plika je embrionalni ostatak sinovijalne membrane koja u fetalnom životu odjeljuje medijalni od lateralnog dijela koljena kao i suprapatelarnu vreću. Kod većine ljudi plike nestaju tijekom fetalnog života, no kod 20% populacije mogu se u koljenu pronaći ostaci ove mem-

Slika 9. Uzdužni prikaz normalne Ahilove tetive (označeno) s hvatištem za kalkaneus (K)  
 Figure 9. Longitudinal view of normal Achilles tendon (selected zone) at insertion for calcaneus (K)



brane, koji su većinom asimptomatski. U nekih bolesnika zadebljanje ili impingement (sindrom sraza) plike između patele i medijalnog femoralnog kondila može biti uzrokom boli u koljenu. U studiji Derksa i sur. plika se pojavljuje kao izrazito ehogena zona koja ulazi u patelofemoralni prostor pri fleksiji koljena između 0-30 stupnjeva (44).

### Ultrasonografija nožnog zgloba i Ahilove tetive

Suvremena tehnološka dostignuća u području ultrazvučne dijagnostike danas nam omogućavaju i visoko kvalitetne prikaze manjih struktura poput promjena u području gležnja, na hvatištu Ahilove tetive za kalkaneus i pripadajućim mekim tkivima (45). Za UZV pregled gležnja neophodna je sonda visoke frekvencije (najmanje 7,5 MHz).

Najvažnija dostignuća postignuta su u prikazu patologije Ahilove tetive u sklopu upalnih i degenerativnih bolesti. Klinički se takva stanja najčešće manifestiraju kao sindrom bolne pete ili achillodynia i uključuju niz patoloških stanja od poremećaja unutar tetiva (peritendinitis, parcijalne ili totalne rupture Ahilove tetive ili subahilni burzitis), poremećaja tetivnih hvatišta ili koštanih dijelova (kalkanearni trn, kalkanearni apofizitis, prijelom zamora kalkaneusa ili Haglundova egzostoza s burzitisom) ili rijetkih patoloških stanja poput nestabilnosti talokalkanearnog zgloba, tumora, impingement os trigonum i dr.

Pri izvođenju pretrage s bolesnikom u ležećem položaju na trbuhu, sa stopalom u neutralnom položaju, zdrava Ahilova tetiva jasno se izdvaja od okolnog tkiva (slika 9). Duga je 5-6 cm s prosječnim antero-posteriornim promjerom od 4-6 mm na uzdužnom prikazu (46). Poprečni presjek tetive je uglavnom ovalan ili ravan u razini hvatišta tetive za kost, a u ostalom dijelu bubrežasto oblikovan snop s konkavitom okrenutim prema

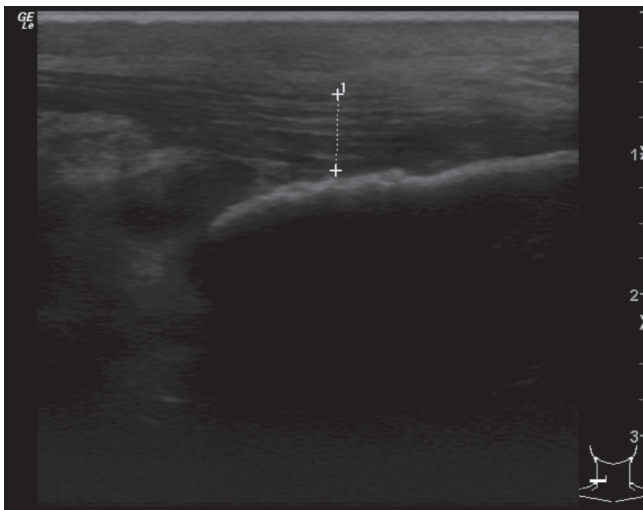
naprijed (47). Zbog površne lokalizacije tetiva je lako dostupna UZV pretraživanju. Pretraga se izvodi najčešće sa stopalom u neutralnom položaju, ali se povremeno koristimo i plantarnom i dorzalnom fleksijom omogućujući na taj način dinamički prikaz tijekom Ahilove tetive. Pri izvođenju pretrage s okomito postavljenom sondom na tetivu, vizualizira se 6-8 paralelnih internih odjeka unutar tetive koji odgovaraju unutarnjem peritendineumu, dok se na granici prema okolnim strukturama vidi uska kontinuirana vrpca koja odgovara vanjskom peritendineumu (48). Na svom hvatištu za kalkaneus Ahilova tetiva se širi prema kalkaneusu kroz nekalcificiranu zonu fibrozne hrskavice. Transverzalni prikaz koristimo samo radi potvrde hipoehogenih struktura u drugom smjeru (21).

Akutne upalne promjene tetive, najčešće uzrokovane sindromima prenaprezanja, a rjeđe u sklopu upalnih reumatskih bolesti, dominantno zahvaćaju tetivnu ovojnici i često su praćene burzitisom. Ultrazvučno se prikazuju hipoehogeni peritendinozni rubovi, tetiva je obično vretenasto zadebljana i uzdužni unutarnji odjeci ne mogu se više prikazati (49) (slika 10). Burzitis se manifestira kao priležeće anehogeno do hipoehogeno nakupljanje tekućine ispod tetive (50).

Rekurentna akutna upala ili kronična upala tetive u sklopu upalnih reumatskih bolesti dovodi u početku do distenzije kompletne tetive (do maksimalno 2 pro-



Slika 10. Uzdužni prikaz inflamirane i zadebljane Ahilove tetive tendinoza (označeno)  
 Figure 10. Longitudinal view of inflamed and thickened Achilles tendon tendinosis (selected zone)



mjera tetive), zadebljanja tetivne ovojnice i do moguće peritendinozne kalcifikacije, te ako stanje perzistira i do degeneracije Ahilove tetive.

Klinički i UZV nalaz ne moraju nužno biti u korelaciji. Tako je u više od 50% klinički asimptomatskih bolesnika s dijagnozom seronegativnog spondiloartritisa ultrazvučno verificiran tendinitis i entezopatija Ahilove tetive (51). Ti podatci ukazuju na veliku važnost ultrazvučnog probira vezano uz rizik rupture udružene s kroničnom rekurentnom tendinopatijom. U studiji usporedbe UZV, MR i konvencionalne radiografije u otkrivanju ahiloburzitisa udruženog s reumatoidnim i psorijatičnim artritismom UZV je bio superioran radiografiji u smislu primarne dijagnoze (52).

Prijelaz od kroničnih znakova upale oko tetive prema tetivnoj degeneraciji je neprimjetan. Prema UZV prikazu Kainberger i sur. razlikuju 4 oblika degeneracije Ahilove tetive: žarišni tendinitis, akutni edematozni peritendinitis, vretenasto zadebljanje i ekstenzivnu strukturnu inhomogenost (53). Opisani su i zadebljanje, ali i

stanjenje tetive s difuznim proširenjem intertendinoznih unutarnjih odjeka i općom hipoehogenom transformacijom tetive (50). UZV pretraga može prikazati mjesta najjačeg oštećenja vlakana tetive, upućujući na povećani rizik rupture, a mogu se otkriti i pridruženi burzitis, entezopatija tetive s malim kalcifikacijama na mjestu insercije, te erozije ili egzostoze u području kalkaneusa (54). Ultrazvučno vođena punkcija subahilne burze omogućuje izbjegavanje potencijalne rupture Ahilove tetive i aspiraciju sadržaja burze za daljnje analize, te primjenu lokalne kortikosteroidne terapije (5).

UZV omogućuje prikaz parcijalne rupture Ahilove tetive kao difuzno zadebljanje tetive s cirkumskriptnim hipoehogenim promjenama unutar same tetive uz održan kontinuitet tetive. Potpuna ruptura Ahilove tetive vrlo se lako dijagnosticira uočavanjem jasnog diskontinuiteta tetive, koji je osobito dobro vidljiv na dinamičkoj pretrazi (21).

Tetive m.peroneusa longusa i brevis analiziraju se s lateralne, a tetive m.tibialisa posteriora, m.flexora digitorum longusa i m.flexora hallucis longusa s medijalne strane gležnja. Tetiva m.tibialisa posteriora je najveća od tri medijalne tetive, uobičajenog promjera od 4-6 mm i s manjom količinom izljeva (do 4 mm) oko tetive (55). Kod tenosinovitisa vidljivo je ehogeno zadebljanje tetivne ovojnice s nepravilnim anehogenim područjem ispod toga sloja, a kod rupture vidi se prekid kontinuiteta tetive (56). UZV je također koristan za evaluaciju dislokacije i subluksacije peronealnih tetiva (57).

Lezije ligamenata, od kojih je najčešće oštećen prednji talofibularni ligament, sonografski se prikazuju kao zadebljanje i hipoehogenost ligamenta u usporedbi s kontralateralnom stranom. Eventualni izljev u nožnom zglobu najbolje se vizualizira s prednje strane zgloba (patološki nalaz > 3 mm) (56).

Rijetka stanja kod kojih UZV može biti od pomoći su: sinovitis nožnog zgloba s formiranjem retrokalkanearnih cista, kalcifikacije retrokalkanearnog masnog tkiva, apofizitis u adolescenata ili tumori (58).

## Literatura

1. Finlay K, Friedman L. Ultrasonography of the lower extremity. *Orthop Clin North Am* 2006;37(3):245-75.
2. Lin J, Fessell DP, Jacobson JA, Weadock WJ, Hayes CW. An illustrated tutorial of musculoskeletal sonography: part 3, lower extremity. *AJR Am J Roentgenol* 2000;175(5):1313-21.
3. Valley VT, Stahmer SA. Targeted musculoarticular sonography in the detection of joint effusions. *Acad Emerg Med* 2001;8(4):361-7.
4. Bierma-Zeinstra SMA, Bohnen AM, Verhaar JAN, Prins A, Ginai-Karamat AZ, Lameris JS. Sonography for hip joint effusion in adults with hip pain. *Ann Rheum Dis* 2000;59:178-82.
5. Koski JM. Ultrasound guided injections in rheumatology. *J Rheumatol* 2000;27(9):2131-8.
6. Grassi W, Cervini C. Ultrasonography in rheumatology: an evolving technique. *Ann Rheum Dis* 1998;57:268-71.
7. Koski JM. Ultrasonographic evidence of hip synovitis in patients with rheumatoid arthritis. *Scand J Rheumatol* 1989;18(3):127-31.
8. Grassi W, Filippucci E, Farina A i sur. Ultrasonography in the evaluation of bone erosions. *Ann Rheum Dis* 2001;60:98-103.
9. Marchal GJ, Van Holsbeeck MT, Raes M. i sur. Transient synovitis of the hip in children: role of US. *Radiology* 1987;162(3):825-8.

10. Sarazin L, Bonaldi VM, Papadatos D, Chhem RK. Correlative imaging and pattern approach in ultrasonography of bone lesions: a pictorial essay. *Can Assoc Radiol J* 1996;47(6):423-30.
11. Koski JM, Anttila PJ, Isomäki HA. Ultrasonography of the adult hip joint. *Scand J Rheumatol* 1989; 18(2):113-7.
12. Cho KH, Park BH, Yeon KM. Ultrasound of the adult hip. *Semin Ultrasound CT MR* 2000;21(3):214-30.
13. Kujala UM, Orava S, Järvinen M. Hamstring injuries. Current trends in treatment and prevention. *Sports Med* 1997;23(6):397-404.
14. Kälebo P, Karlsson J, Swärd L, Peterson L. Ultrasonography of chronic tendon injuries in the groin. *Am J Sports Med* 1992;20(6):634-9.
15. Brown AK, O'Connor PJ, Roberts TE, Wakefield RJ, Karim Z, Emery P. Recommendations for musculoskeletal ultrasonography by rheumatologists: setting global standards for best practice by expert consensus. *Arthritis Rheum* 2005;53(1):83-92.
16. Grassi W, Lamanna G, Farina A, Cervini C. Sonographic imaging of normal and osteoarthritis cartilage. *Semin Arthritis Rheum* 1999;28:398-403.
17. Adam C, Eckstein F, Milz S, Putz R. The distribution of cartilage thickness within the joints of the lower limb of elderly individuals. *J Anat* 1998;193(2):203-14.
18. Aisen AM, McCune WJ, MacGuire A. i sur. Sonographic evaluation of the cartilage of the knee. *Radiology* 1984;153:781-4.
19. Selby B, Richardson ML, Montana MA. i sur. High resolution sonography of the menisci of the knee. *Invest Radiol* 1986;21:332-5.
20. Kane D, Balint PV, Sturrock R, Grassi W. Musculoskeletal ultrasound - a state of the art review in rheumatology. Part 1: Current controversies and issues in the development of musculoskeletal ultrasound in rheumatology. *Rheumatology (Oxford)* 2004;43(7):823-8.
21. Grassi W, Filippucci E, Farina A, Cervini C. Sonographic imaging of tendons. *Arthritis Rheum* 2000; 43:969-76.
22. Fornage BD, Rifkin MD, Touche DH. i sur. Sonography of the patellar tendon: Preliminary observations. *AJR* 1984;143:179-82.
23. Laine HR, Harjula A, Peltokallio P. Ultrasound in the evaluation of the knee and patellar regions. *J Ultrasound Med* 1987;6:33-6.
24. Dillehay GL, Deschler T, Rogers LF. i sur. The ultrasonographic characterization of tendons. *Invest Radiol* 1984;19:338-41.
25. Wolfe RD. *Knee arthrography: A practical approach*. Philadelphia: WB Saunders. 1984.
26. Rohr E. Experimentelle Untersuchungen zur sonographische Darstellung der Kreuzbänder. *Fortschr Rontgenstr* 1985;143:467-8.
27. Rohr E. Die sonographische Darstellung des hinteren Kreuzbandes. *Rontgenblätter* 1985;38:377-9.
28. Suzuki S, Kasahara K, Futami T. i sur. Ultrasound diagnosis of pathology of the anterior and posterior cruciate ligaments of the knee joint. *Arch Orthop Trauma Surg* 1991;110:200-3.
29. Backhaus M, Burmester GR, Gerber T. i sur. The Working Group for Musculoskeletal Ultrasound in the EULAR Standing Committee on International Clinical Studies including Therapeutic Trials. Guidelines for musculoskeletal ultrasound in rheumatology. *Ann Rheum Dis* 2001;60:641-9.
30. Dragonat P, Claussen C. Sonografische meniskusdarstellungen. *Fortschr Rontgenstr* 1980;133:185-7.
31. Selby B, Richardson ML, Nelson BD. i sur. Value of sonography in the detection of meniscal injuries of the knees: Evaluation in cadavers. *AJR* 1987;149:549-53.
32. Grassi W, Filippucci E, Busilacchi P. Musculoskeletal ultrasound. *Best Pract Res Clin Rheumatol* 2004;18(6):813-26.
33. Seltzer SE, Weisman BN, Finberg HJ. i sur. Improved diagnostic imaging in joint diseases. *Semin Arthritis Rheum* 1982;11:315-30.
34. Cooperberg PL, Tsang I, Truelove L. i sur. Gray scale ultrasound in the evaluation of rheumatoid arthritis of the knee. *Radiology* 1978;126:759-63.
35. Hammer M, Mielke H, Wagener P. i sur. Sonography and NMR imaging in rheumatoid gonarthrit. *Scand J Rheumatol* 1986;15:157-64.
36. Wang SC, Chhem RK, Cardinal E, Cho KH. Joint sonography. *Radiol Clin North Am* 1999;37(4):653-68.
37. Wyld PJ, Dawson KP, Chisholm RJ. Ultrasound in the assessment of synovial thickening in the hemophilic knee. *Aust NZ J Med* 1984;14:678-80.
38. Gagnerie F, Taillan B, Bruneton JN. i sur. Three cases of pigmented villonodular synovitis of the knee. Ultrasound and computed tomographic findings. *Fortschr Rontgenstr* 1986;145:227-8.
39. Janzen DL, Peterfy CG, Forbes JR. i sur. Cystic lesions around the knee joint: MR imaging findings. *Am J Radiol* 1994;163:155-61.
40. Kainberger F, Helbich T, Youssefzadeh S. i sur. Sonographische Diagnostik der Fossa poplitea. *Radiologie* 1995;35:125-33.
41. Kransdorf MJ, Jelinek JS, Moser RP. Imaging of soft tissue tumors. *Radiol Clin North Am* 1993;31: 359-71.
42. Lee KR, Cox GG, Neff JR. i sur. Cystic masses of the knee: arthrographic and CT evaluation. *Am J Radiol* 1987;148:329-34.
43. Moss GD, Dishuk W. Ultrasound diagnosis of osteochondromatosis of the popliteal fossa. *J Clin Ultrasound* 1984;12:232-3.



44. Derks WH, de Hooge P, van Linge B. Ultrasonographic detection of the patellar plica in the knee. *J Clin Ultrasound* 1986;14:355-60.
45. Leeb BF, Stenzel I, Czemberek H, Smollen JS. Radiologic vignette: Diagnostic use of office-based ultrasound. *Arthritis Rheum* 1995;38:859-61.
46. Harcke HT, Grisson LE, Finkelstein MS. Evaluation of the musculoskeletal system with sonography. *Am J Radiol* 1988;150:1253-61.
47. Schweitzer ME. Magnetic resonance imaging of the foot and ankle. *Magn Res Quart* 1993;9:214-34.
48. Kainberger F, Engel A, Barton P, Huebsch P, Neuhold A, Salomonowitz E. Injury of the Achilles tendon: Diagnosis with sonography. *Am J Radiol* 1990;155:1031-6.
49. Zanetti M, Hodler J. Sonographie und Magnetresonanztomographie (MRT) der Tendinopathien. *Orthopadie* 1995;24:200-8.
50. Fessel DP, van Holsbeeck MT. Foot and ankle sonography. *Radiol Clin North Am* 1999;37(4):831-58.
51. Lehtinen A, Taavitsanen M, Leirisalo-Repo M. Sonographic analysis of enthesopathy in the lower extremities of patients with spondylarthropathy. *Clin Exp Rheumatol* 1994;12:143-8.
52. Mesaric P, Leeb B, Stenzel I, Stiskal M, Czemberek H, Smolen J. Achillobursitisdefekt (ABD) bei Patienten mit chronischer Polyarthritits (CP) und Psoriasisarthritis (PSA). *Z Rheumatol* 1994;53 (Suppl.1):P 55 (Abstract).
53. Kainberger F, Engel A, Trattinig S, Polzleitner D, Kutschera HP, Seidl G. Sonographische Strukturanalyse der Achillessehne und biomechanische Implikationen. *Ultraschall in Med* 1992;13:28-30.
54. Balint PV, Kane D, Wilson H. i sur. Ultrasonography of enthesal insertions in the lower limb in spondyloarthropathy. *Ann Rheum Dis* 2002;61:905-10.
55. Bianchi S, Martinoli C, Gaignot C, De Gaudard R, Meyer JM. Ultrasound of the ankle: anatomy of the tendons, bursae, and ligaments. *Semin Musculoskelet Radiol* 2005;9(3):243-59.
56. Morvan G, Busson J, Wybier M, Mathieu O. Ultrasound of the ankle. *Eur J Ultrasound* 2001;14(1):73-82.
57. Neustadter J, Raikin SM, Nazarian LN. Dynamic sonographic evaluation of peroneal tendon subluxation. *AJR Am J Roentgenol* 2004;183(4):985-8.
58. Girish G, Finlay K, Landry D. i sur. Musculoskeletal disorders of the lower limb - ultrasound and magnetic resonance imaging correlation. *Can Assoc Radiol J* 2007;58(3):152-66.