

Klinički zavod za dijagnostičku i intervencijsku radiologiju  
Klinički bolnički centar Zagreb ♦ Kišpatićeva 12 ♦ 10000 Zagreb

## OSLIKAVANJE METABOLIČKIH KOŠTANIH BOLESTI IMAGING OF METABOLIC BONE DISEASES

Kristina Potočki

### Sažetak

Osteoporoza je kronična progresivna bolest, najčešća metabolička koštana bolest koja može zahvatiti cijeli skelet. To je sistemska skeletna bolest karakterizirana niskom koštanom masom i promjenom u mikroarhitektici kosti koja dovodi do pojačane lomljivosti kosti. Klinički može biti nezamjetljiva do prve frak-

ture. Osjetljivost dijagnostičke metode, cijena koštanja i doza zračenja razlikuje se od metode do metode. Mogućnosti slikovnog prikaza uključuju standardnu klasičnu radiološku obradu, UZV, QUZV, SPA, DPA, QCT; densitometriju DXA, MR, QMR, SPECT i scintigrafiju kosti.

### Ključne riječi

osteoporoza, niska koštana masa, fraktura, mikroarhitektura, slikovni prikaz

### Summary

Osteoporosis, a chronic progressive disease, is the most common metabolic bone disease and can affect almost the entire skeleton. Osteoporosis is a systemic skeletal disease characterized by low bone mass and microarchitectural deterioration of bone tissue, with a consequent increase in bone fragility. The disease often does not become clinically apparent until a

fracture occurs. However, the sensitivity, examination time, cost, and radiation exposure of the different imaging techniques differ greatly. Imaging options include conventional x-ray images, US, QUS, SPA, DPA, quantitative CT (QCT), densitometry, dual energy x-ray absorptiometry (DXA), MRI, QMR, SPECT and bone scanning.

### Keywords

osteoporosis, low bone mass, fracture, microarchitecture, imaging techniques

### Uvod

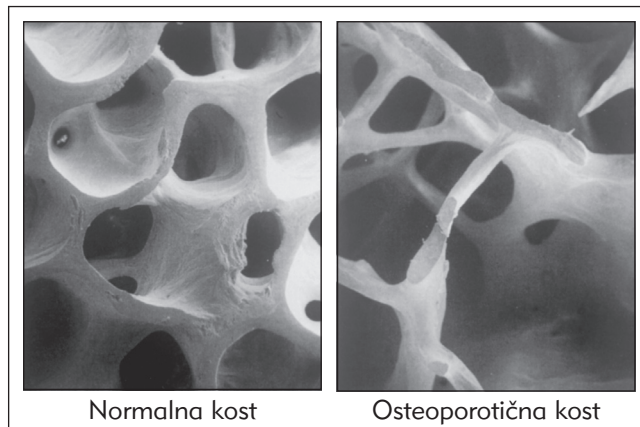
Cilj ovog pregleda je prikazati mogućnosti slikovne obrade velike grupe metaboličkih bolesti i njezinog najčešćeg predstavnika osteoporoze (slika 1).

U posljednjih desetak godina značaj osteoporoze kao i mogućnosti njezine dijagnostike dobile su na važnosti. Ne samo osteoporoza u žena, nego poznajemo i susrećemo osteoporozu i u muškaraca (1).

Osteoporoza, definirana kao progresivna sistemska skeletna bolest, karakterizirana je niskom mineralnom gustoćom (2). Mineralna gustoća jedna je od odrednica kvalitete kosti i ne smije se zamijeniti sa mineralnom koštanom gustoćom (BMD) koja je mjerljiva DXA-om (3). Mineralna gustoća podatak je o kosti, gdje svaki osteon ima drugačiju gustoću. Vrijeme potrebno za potpunu mineralizaciju osteona nekoliko je godina. Mineralna gustoća ovisi o stupnju formacije i resorpcije kosti. U žena s postmenopauzalnom osteopo-

rozom govorimo o niskoj mineralnoj gustoći. Primijenjena terapija povećava mineralnu gustoću. Povećana

Slika 1. SEM normalne i osteoporotične trabekularne kosti  
Figure 1. SEM of normal and osteoporotic trabecular bone



mineralna gustoća povećava čvrstoću i smanjuje mogućnost frakture (4).

Kost je dinamičko staničje koje je funkcijski banka kalcija, a mehanički potpora tijelu.

Koštano staničje uključuje organski matriks i vodu, te minerale i koštanu moždinu koja ima moždinsko staničje, mast, krv i intersticijsku tekućinu. Ako makremo organski dio kosti ono što ostane je težina minerala, a podijeljena volumenom koštanih stanica daje koštanu mineralnu gustoću (BMD), mjerljivu radiološkim apsorpcijskim tehnikama (5). BMD je tako funkcija koštanog volumena, volumena staničja i gustoće minerala. Promjena se vidi bilo da se poveća volumen kosti, volumen stanica ili mineralna gustoća. To su podaci koje treba imati na umu kod obrade bolesnika DXA-om, razlog zašto kod kompresijske frakture imamo lažno bolji nalaz, nego što on jest. Promjene koje nastaju na finoj strukturi kosti, na njezinoj mikroarhitekturi trabekula (6), važne su za nastajanje frakture koja najčešće nastane na kralježnici, zapešću i kuku što su ujedno i mjesta gdje prevladava trabekularne kosti. Normalne i zdrave trabekule međusobno su povezane čvrstim i debelim spojevima koji daju čvrstoću kosti. Kod osteoporoze prekinu se poprečni spojevi, stanje se i oslabe (7). Te početne promjene nastupaju polako i nisu uočljive, pa se zato osteoporoza sporo dijagnosticira i to obično onda kada nastupe komplikacije, najčešće frakture uz minornu povredu.

Osteoporoza kao primarna bolest koja nastane s dobi, zbog gubitka kosti i promjene u arhitektonici može

### Dijagnostičke metode

Sve promjene na kostima počinju analizom klasičnih, standardnih rendgenograma u najmanje dvije projekcije. Važno je da su rendgenogrami tehnički dobro učinjeni u simetričnom namješčaju bolesnika.

Denzitometrija se još uvijek smatra "zlatnim standardom" u mjerenju BMD čiji broj predstavlja važan podatak o stupnju osteoporoze i teoretskoj i praktičnoj opasnosti za nastanak frakture. Što je BMD manji, rizik za nastanak frakture je veći. Denzitometrijski se mjeri na nekoliko mjesta i to podlaktica, kuk i kralježnica (11). Promjene u izgledu trupova, semikvantitativno, mogu se opisati bez mjerenja visine i stupnja kolapsa. Kvantitativna metoda podrazumijeva morfometrijsku evaluaciju mjerenjem prednjeg, srednjeg i stražnjeg dijela trupa kralješka te se tako odredi tip frakture i stupanj kolapsa (12).

Osim standardne radiološke obrade u analizi se koristi UZV, QUZV, CT, QCT i MR (slika 2). Nažalost sve ove metode još nisu rutina u našem svakodnevnom radu.

UZV i QUZV koriste se za izbor bolesnika koji će se obrađivati denzitometrijski, a mogu predvidjeti i moguću nastanak frakture kuka ili kralježnice.

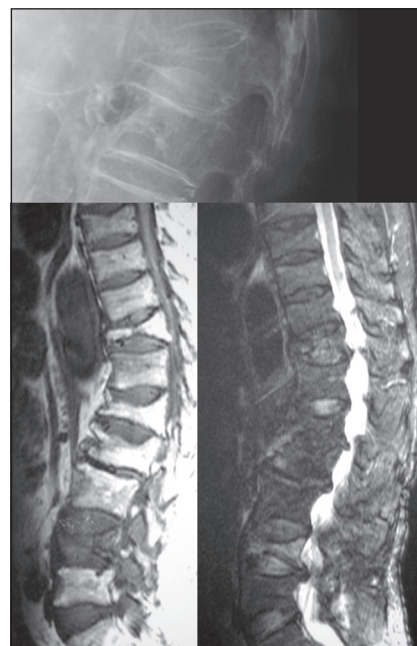
QCT omogućuje odvojeno mjerenje gustoće, kortikalne i trabekularne kosti. Metoda koja koristi CT ure-

se prevenirati i liječiti. Postoje pak bolesti, lijekovi i toksične tvari koji dovode do osteoporoze koju onda zovemo sekundarna, i nju je moguće i liječiti i prevenirati. Neke dječje bolesti i stanja isto mogu rezultirati osteoporozom koja onda dovodi do deformiteta skeleta, kakav je primjerice rahitis, no i on se može liječiti i spriječiti. Važno je poznavati etiologiju osteoporoze jer radiološka slika je kod svih ovih stanja ista ili slična i nema točne dijagnoze bez zajedničkog rada kliničara i radiologa, odnosno laboratorijske medicine. I bolesnici s kroničnom bubrežnom bolesti razviju koštanu bolest renalnu osteodistrofiju (8), a ona može imati specifičnu radiološku sliku. Pagetova bolest u nekoj od faza razvoja također ima vodeći znak osteoporoze i remodeliranje kosti koje ima karakterističnu radiološku i kliničku sliku (9).

Neke genetske bolesti, kao osteogenesis imperfecta, idu pod slikom osteoporoze i lomljivih kosti. Maligne bolesti koje počinju u kosti ili metastaziraju u kosti mogu izgledati kao osteoporoza, a kosti pucaju na mjestu mekog tkivnog matriksa metastaze. Vrlo je teško analizirati i razlikovati promjene koje mogu imati istu morfološku sliku, a različitu bolest koja zahtijeva različitu terapiju (10). Osteoporoza se pojavljuje u nekoliko oblika, može biti generalizirana, regionalna i lokalizirana. Lokalizirani oblik obično nalazimo kod upalnih i malignih bolesti, dok generalizirani oblik vidimo postmenopausalno i u starosti. Osteoporoza može biti vodeći znak većeg broja endokrinih bolesti. Regionalni oblik bolesti povezan je s dugotrajnim mirovanjem.

đaj, software koji označi trupove kralježaka izmjeri koeficijente apsorpcije koji se kompariraju s referentnim vrijednostima fantoma. Metoda je skuplja i zračenje je bitno veće nego kod DXA mjerenja, no to je jedina metoda koja daje trodimenzionalni podatak i određuje pravu volumetričku BMD. Moguće je mjeriti zasebno kortikalnu kost, ili trabekularnu, ili skupa kortikalnu i trabekularnu. Napredak u razvoju tehnologije CT uređaja visoke re-

Slika 2. Različite metode oslikavanja  
Figure 2. Various imaging methods



zolucije (HRCT) daje uvid u izgled trabekula. Mjerenje je točno i precizno i bolje od DXA mjerenja BMD, posebice lumbalne kralježnice. Novija istraživanja 3D QCT-a pokazuju da metoda omogućuje dobru procjenu statusa kuka te komplicirane degenerativno promijenjene lumbalne kralježnice kod primjerice skolioze ili frakture s osteofitima koji otežavaju analizu i mjerenje BMD DXA-om. DXA je kod takvih bolesnika nepouzdana zbog lažno boljih nalaza. QCT isto može imati lažno pozitivne ili negativne nalaze pa se mora voditi briga o položaju bolesnika, koji mora biti dobro smješten u uređaju no valja imati na umu dozu zračenja koja je bitno veća nego kod DXA (13,14).

QUZV jeftina je i dobra metoda, ne koristi ionizirajuće zračenje jer mjeri prosječnu brzinu zvuka pri prolazu kroz kost i meka tkiva. Za mjerenje koje je obično screening koristi petnu kost i potkoljenu. Važno je da je metoda i uređaj jeftin, a podaci su korisni (15). Periferna DXA (pDXA) radi na istom principu kao DXA koristeći petu i podlakticu i može zavisno o nalazu predvidjeti nastanak frakture. Jednako se može koristiti kao screening za DXA, jer je brža za izvesti, manje je zahtjevnija, a podaci su korisni (16).

Često je početak kliničke obrade uvjetovan nastankom prve osteoporotične frakture (slika 3), koja može biti asimptomatska ili kronično bolna, ali ne dramatična. Bol može i postepeno jenjati kroz nekoliko tjedana. Pitanje je da li će ovaj tip bola potaknuti bolesnika na obradu. Zato i kažemo da osteoporotične frakture prođu nezapaženo a otkriju se slučajno, ako nisu nastale na kuku. Važno je prepoznati simptome nastale frakture, a ako je viđena radiolog je mora opisati u svom nalazu.

Pacijenti s nekoliko fraktura razvijaju kifoza i postaju postepeno niži. Posljedice tako nastalih fraktura povećavaju vjerojatnost nove frakture i stopu smrtnosti (17).

U današnjem svijetlu znanja povećanog morbiditeta i mortaliteta uvjetovanih frakturama osteoporotične kosti, kliničari bi morali zahtijevati u obradi svojih bolesnika barem profilni rendgenogram torakalne i lumbalne kralježnice kada postoji podatak o boli ili sumnja na frakturu. Najčešće su frakture kralježaka klinasta, bikonkavna i kompresijska fraktura. U jednog te istog bolesnika moguće je naći sva tri oblika kralježaka, a frakture su obično različite dobi nastanka. Pacijenti imaju kroničnu nelagodu s bolom koji je jači u trenutku nastanka frakture, a jenja kroz 6 do 8 tjedana.

MR nije u širokoj primjeni za analizu osteoporotičnih promjena na kosti, prvenstveno zbog skupoće uređaja i vremena potrebnog za pretragu. Visoko rezolutni

uređaj prostorne rezolucije od 80 do 150 mm i debljine sloja od 300 do 700 mm na razini je rezolucije trabekularnih struktura. Majumdar i Genant su 1997. upotrebljavali MR in vivo i in vitro, za dobivanje slika koristili su modificirane spin echo i gradijent echo sekvence, iako su tehnički parametri i mehanizmi specifični za određenu sekvencu utjecali na prikaz trabekularne kosti. Zaključili su da bi se tako dobivene slike vi-

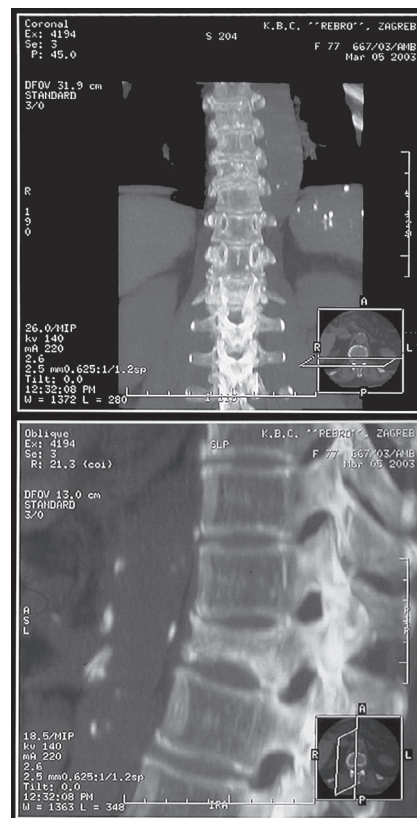
soke rezolucije, uz 3D obradu i poznavanje načina i mehanizma nastanka, mogle upotrebljavati za kvantifikaciju arhitekture trabekularne kosti. Tako bi se dobili podaci o volumenu trabekula, prosječnoj širini trabekula, prostoru među trabekulama, njihovoj dužini i kutu pod kojim leže. Magnetska rezonanca razlikuje akutnu od kronične frakture na osnovu postojanja ili ne postojanja edema kosti koji je karakterističan za akutnu frakturu (18,19).

Najčešće mjesto osteoporotične vertebralne frakture je srednji dio torakalnog segmenta (TH7-8) i torakolumbalni prijelaz (TH12-L1). To su mjesta najvećeg mehaničkog opterećenja. Srednji dio torakalnog segmenta je mjesto naglašene kifoze, a torakolumbalni prijelaz mjesto spoja rigidne torakalne kralježnice s mobilnom lumbalnom kralježnicom.

Kako se povećava broj lijekova koji uspješno sprječavaju razvoj i omogućuju liječenje osteoporoze, zadaća je i obveza radiologa dobro poznavanje mogućnosti slikovne obrade i njezino pravilno korištenje.

To nameće potrebu i nužnost zajedničkog rada i dogovora različitih profila liječnika u izboru redosljeda i načinu obrade bolesnika s koštanim bolestima.

Slika 3. Fraktura kralješka  
Figure 3. Vertebral fracture



### Zaključak

Mišljenja smo da je klasična radiološka obrada i tako dobiven nalaz važan i unatoč sofisticiranim uređajima ima svoje mjesto u dijagnostici metaboličkih ko-

štanih bolesti. Nadajmo se vremenu u kojem će QCT i QMR postati rutina u obradi bolesnika s koštanim promjenama.



## Literatura

1. *Adv Osteoporotic Fract Manag* 2003;2(2):48-54.
2. Resnick D, Kransdorf M. Bone and Joint Imaging. 3rd Ed. Elsevier Saunders. 2005. Bauer A, Stabler A, Arbogast S, Duerr HR, Bartl R, Reiser M. Acute Osteoporotic and Neoplastic Vertebral Compression Fractures: Fluid Sign at MR Imaging. *Radiology* 2002; 225:730-735.
3. *Adv Osteoporotic Fract Manag* 2002;2(1):2-8.
4. Bloebaum RD, Skedros JG, Vajda EG. et al. Determining mineral content variations in bone using backscattered electron imaging. *Bone* 1997;20:485-90.
5. Reid SA, Boyde A. Changes in mineral density distribution in human bone with age. Image analysis using backscattered electron in the SEM. *J Bone Miner Res* 1987;2:13-22.
6. Jianq Y, Zhao J, Liao EY, Daoi RC, Wu XP, Genant HK. Application of micro-CT of 3-D bone microstructure in preclinical and clinical studies. *J Bone Miner Metab* 2005;23 Suppl:122-31.
7. *J Bone Miner Res* 1986;1:16-21.
8. Conningham et al. 2004.
9. Favus MJ, ed. *Primer on the metabolic bone disease and disorders of mineral metabolism*. 5<sup>th</sup> ed. Washington (DC) American Society for Bone and Mineral Research. 2003.
10. Coleman RE. Metastatic bone disease: Clinical Features, pathophysiology and treatment nb strategies. *Cancer Treat Rev* 2001, Jun;27(3):165-76.
11. The European Prospective Osteoporosis Study (EPOS) Group. The relationship between bone density and incidental vertebral fracture in men and women. *J Bone Miner Res* 2002;17:2214-2221.
12. Genant HK, Chun YW, Van Wijk C, Nevitt MC. Vertebral fracture assessment using a semi quantitative technique. *J Bone Miner Res* 1993;89:1137-48.
13. Genant HK, Engelke K, Fuerst T. et al. Non-invasive assessment of bone mineral and structure: State of the art. *J Bone Miner Res* 1996;11:707-730.
14. Kleerekoper M, Nelson DA. Which bone density measurement? *J Bone Miner Res* 1997;12:712-714.
15. Heaney RP, Avioli LV, Chesnut CH, Lappe J, Recker RR, Branderburg GH. Ultrasound velocity through bone predicts incident vertebral deformity. *J Bone Miner Res* 1995;10:341-345.
16. Goemaere S, Zmierzak H, Van Pottelberger I, Kaufman JM. Ability of peripheral bone assessments to predict areal bone density at hip in community dwelling elderly men. *J Clin Densitom* 2002;70:475-482.
17. Lindsay R, Silverman SL, Cooper C. et al. Risk of new vertebral fracture in the year following a fracture. *JAMA* 2001;285:320-323.
18. Yuh WTC, Mayer NA, Petropoulou K, Beall DP. MR Fluid Sign in Osteoporotic Vertebral Fracture. *Radiology* 2003;227:904.
19. Sinaki M. Musculoskeletal challenges of osteoporosis. *Aging Clin Exp Res* 1998;10:249-262.