

<sup>1</sup>Klinika za reumatske bolesti i rehabilitaciju

Klinički bolnički centar Zagreb ♦ Kišpatićeva 12 ♦ 10000 Zagreb

<sup>2</sup>Klinički zavod za dijagnostičku i intervencijsku radiologiju

Klinički bolnički centar Zagreb ♦ Kišpatićeva 12 ♦ 10000 Zagreb

<sup>3</sup>Zavod za kliničku imunologiju i reumatologiju ♦ Klinika za unutarnje bolesti

Klinička bolnica "Dubrava" ♦ Avenija G. Šuška 6 ♦ 10000 Zagreb

## KASNA DIJAGNOZA INTRAARTIKULARNO SMJEŠTENOG OSTEOID OSTEOMA LIJEČENOG KAO OSTEOARTRITIS KUKA - PRIKAZ BOLESNIKA I PREGLED LITERATURE

### LATE DIAGNOSIS OF INTRAARTICULAR OSTEOID OSTEOMA TREATED AS HIP OSTEOARTHRITIS - CASE REPORT AND REVIEW OF THE LITERATURE

Nadica Laktašić Žerjavić<sup>1</sup> ♦ Kristina Potočki<sup>2</sup> ♦ Maja Prutki<sup>2</sup>  
Božidar Ćurković<sup>1</sup> ♦ Đurđica Babić-Naglić<sup>1</sup> ♦ Dragica Soldo-Jureša<sup>3</sup>

#### Sažetak

Prikazan je 34-godišnji muškarac s intraartikularno smještenim osteoid osteomom u lijevom koksofemoralnom zglobov koji je u početku dijagnosticiran i liječen kao primarni osteoartritis kuka. Obzirom da godinu dana nakon pojave simptoma nije došlo do poboljšanja učinjena je dodatna radiološka obrada. Magnetskom rezonancijom se prikazala tumorska tvorba na prijelazu glave u vrat lijeve natkoljениčne kosti suspektna na osteoid osteom. Dijagnoza je potvrđena nalazom kompjutorizirane tomografije (CT) koja je prikazala leziju karakterističnog izgleda za osteoid osteom.

Slučaj je interesantan radi dobi bolesnika u kojoj se tumor pojavio budući da se osteoid osteom iznimno rijetko javlja nakon 30. godine života. Također rijetka intraartikularna lokalizacija tumora je uzrokovala monoartikularnu bol karaktera upalne boli što ukazuje na važnost promišljanja tumorske promjene u podlozi monoartritisa posebno u mlađoj dobi kada konvencionalni radiogram pokazuje znakove izoliranog osteoartritisa a laboratorijski nalazi su uredni. Potvrđeno je da je CT specifična i osjetljiva radiološka metoda za dijagnosticiranje osteoid osteoma.

#### Ključne riječi

osteoid osteom, bol u kuku, monoartritis, osteoartritis, kompjutorizirana tomografija

#### Summary

A 34-year old men with left hip pain caused by intraarticular osteoid osteoma localized in the left femoral head is described. He was treated as a hip osteoarthritis for one year before the accurate diagnosis was established. Magnetic resonance imaging showed lesion indicating osteoid osteoma. Accurate diagnosis was established based on typical appearance of the osteoid osteoma on the computed tomography (CT). Osteoid osteoma

rarely occurs after 30 years of age and intraarticular localisation is uncommon. This case report pinpoints the importance of careful analysis of monoarticular pain in order to avoid the possible misdiagnosis of osteoid osteoma especially in young adult with an isolated osteoarthritis feature on the conventional radiography and normal laboratory findings. CT is specific and sensitive imaging modality for diagnosis of osteoid osteoma.

#### Key words

osteoid osteoma, hip pain, monoarthritis, osteoarthritis, computed tomography

dr. Maja Prutki

Klinički zavod za dijagnostičku i intervencijsku radiologiju ♦ KBC Zagreb ♦ Kišpatićeva 12 ♦ 10000 Zagreb  
tel.: (01) 2388455 ♦ mob.: (091) 5099224 ♦ fax: (01) 2388250 ♦ e-mail: maja.prutki@zg.t-com.hr

## Uvod

Osteoid osteom je dobroćudni osteoplastični tumor kosti nepoznate etiologije, pravilnog, ovalnog oblika, veličine do 1,5 cm. Građen je od osteoida različitog stupnja mineralizacije, tzv. nidusa, koji je okružen sklerotičnom kosti. Češće se javlja u muškaraca, tipično u kasnom djetinjstvu i adolescenciji i to na dugim kostima (dijafize femura, posebice proksimalni dio i tibije) mada može biti

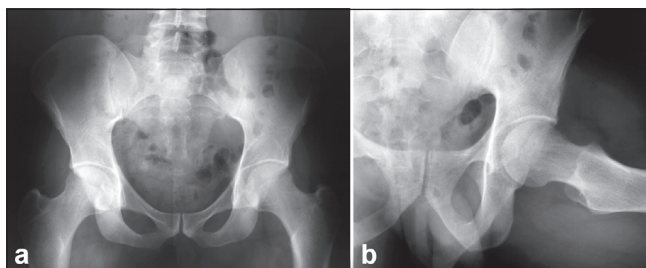
na bilo kojoj kosti. Najvažniji simptom je konstantna bol u području sjela tumora koja se karakteristično pojačava noću i prilikom fizičke aktivnosti, a dramatično smanjuje primjenom nesteroidnih antireumatika (NSAR) (1,2). Intraartikularna lokalizacija osteoid osteoma je izuzetno rijetka i dovodi do neuobičajene kliničke slike što otežava i odgađa postavljenje dijagnoze (3-5).

## Prikaz bolesnika

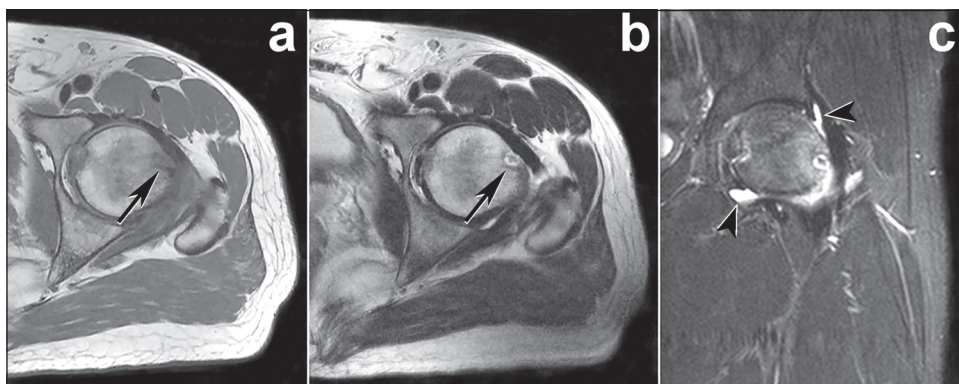
34-godišnji bolesnik je primljen u kliniku radi dodatne dijagnostičke obrade progresivnih bolova u lije-

osteoartritisu kuka te je bolesnik ambulantno liječen NSAR-om (diklofenak Na, 1x100 mg dnevno) i dugotrajnom fizikalnom terapijom, no bez učinka. Kod prijema fizikalnim pregledom je utvrđena bolna i ograničena unutarnja rotacija i fleksija u lijevom kuku dok je ostali klinički nalaz lokomotornog sustava kao i opći status bio uredan. Učinjenom laboratorijskom obradom utvrđene su uredne vrijednosti sedimentacije eritrocita, kompletne krvne slike, C-reaktivnog proteina, alkalne fosfataze te ostalih rutinskih biokemijskih nalaza. Imunološka kao i mikrobiološka obrada je bila negativna. Obzirom da nije bilo kliničkih i laboratorijskih znakova koji bi ukazivali da je bolest kuka u sklopu sistemske bolesti učinjena je dodatna radiološka obrada. Magnetska rezonancija (MR)

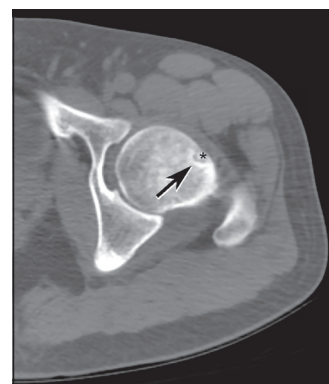
Slika 1. Konvencionalne snimke zdjelice (a) i lijevog koksofemoralnog zgloba (b)  
Figure 1. Conventional radiograms of the pelvis (a), and the left hip (b)



Slika 2. MR lijevog koksofemoralnog zgloba - transversalni presjek u T1 (a) i T2 (b) te STIR sekvenca (c)  
Figure 2. Transverse T1 weighted (a), transverse T2 weighted (b) MR images, and STIR sequence (c)

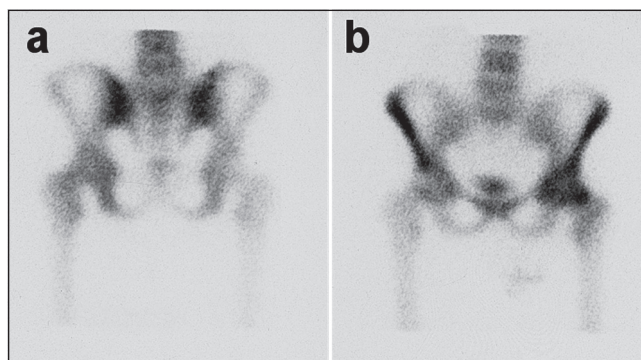


Slika 3. CT lijevog koksofemoralnog zgloba  
Figure 3. CT scan of the left hip



vom kuku koji su počeli godinu dana prije prijema. Do tada nije bio ozbiljnije bolestan niti je imao drugih reumatskih tegoba. Bolovi u kuku su bili mukli, lokalizirani u preponi i natkoljenici, najintenzivniji noću ali prisutni i danju posebice pri kretanju. Smirivali bi se na NSAR (diklofenak Na, 1x100 mg dnevno). Pola godine po početku tegoba učinjena je konvencionalna radiografska snimka zdjelice koja je pokazala osteoartritis lijevog koksofemoralnog zgloba s umjerenom redukcijom intraartikularnog prostora uz pridruženu smanjenu mineralizaciju glave natkoljenične kosti, te neoštre konture lateralnog i kranijalnog ruba glave natkoljenične kosti (slika 1). Na osnovi subjektivnih tegoba i radiološkog nalaza u drugoj ustanovi je postavljena dijagnoza primarnog

Slika 4. Scintigrafija zdjelice tehnecijem u anteriornom (a) i posteriornom (b) prikazu  
Figure 4. Bone scan of the pelvis with technetium, anterior (a) and posterior (b) view



(Magnetom, Symphony 1,5T, Siemens, Njemačka) lijevog koksofemoralnog zgloba je pokazala tumorski proces niskog intenziteta signala na T1 i na T2 mjerenoj slici na prijelazu lateralnog i kranijalnog dijela glave u vrat lijeve bedrene kosti te edem glave i vrata bedrene kosti uz izljev u zglobu (slika 2). Opisana promjena je bila suspektna na osteoid osteom. Dijagnoza je potvrđena karakterističnim nalazom na kompjutoriziranoj tomografiji

## Rasprava

Osteoid osteom čini 11% svih dobroćudnih koštanih tumora odnosno drugi je po učestalosti iza egzostoza, međutim od pojave simptoma do postavljanja dijagnoze obično prođe više mjeseci (6). U ovom slučaju je dijagnoza postavljena nakon godinu dana. Razlog tomu je rijetka pojava osteoid osteoma nakon tridesete godine života te neuobičajena klinička slika radi intraartikularne lokalizacije tumora. Obzirom na nespecifičnu bol u kuku i inicijalni konvencionalni radiogram zdjelice koji je pokazao znakove osteoartritisa, bolesnik je u početku shvaćen i liječen kao osteoartritis kuka. Karakterističan simptom osteoid osteoma u vidu lokalizirane, konstantne boli koja se pojačava noću kod intraartikularno smještenog osteoid osteoma zapravo predstavlja noćnu bol u zglobu što kliničara upućuje na upalni karakter zglobne boli, tj. na artritis, što je bila ujedno i inicijalna sumnja te razlog hospitalizaciji s ciljem dodatne dijagnostičke obrade kod ovog bolesnika. Dodatno zbunjuje i činjenica da se tada često metodama oslikavanja zgloba prikaže nespecifični sinovitis (4,5,7) koji je uzrokovan oslobađanjem prostaglandina E2 i prostaciklina iz nidusa (8). To je ujedno i razlog iznimno dobrog analgetskog učinka NSAR-a te mogućeg učinka ovih lijekova na usporenje rasta ili čak smanjivanje tumora. Sekundarni sinovitis je prikazan i u ovom slučaju nalazom edema glave i vrata bedrene kosti te izljeva u zglobu na MR. Nidus se ne vidi na konvencionalnoj radiografskoj snimci u 75% slučajeva (u ovom slučaju nazirala se tek neoštra kontura kortikalisa na mjestu tumora) što dodatno otežava rano postavljanje dijagnoze (6). Scintigrafija skeleta tehnecijem, koja ima visoku osjetljivost i nisku specifičnost može olakšati

## Zaključak

Intraartikularna lokalizacija osteoid osteoma prikazana u ovom slučaju se rijetko bilježi i ukazuje na važnost promišljanja tumorske promjene u podlozi monoartritisa. Na osteoid osteom koji se prikazuje zglobnom boli treba pomisliti posebno u mlađoj dobi kada su laboratorijski nalazi neupalni a konvencionalni radiogram uredan ili po-

(CT) i scintigrafiji skeleta. CT (LightSpeed Ultra, General Electric, SAD) analiza lijevog kuka je pokazala leziju promjera 7 mm okruženu zonom skleroze (slika 3). Scintigrafija kosti tehnecijem (<sup>99m</sup>Tc DPD) je pokazala patološko nakupljanje izotopa u lijevom kuku (slika 4). Bolesniku je ordiniran NSAR u protuupalnoj dozi (diklofenak Na, 3x50 mg dnevno), savjetovano mu je rasterćenje kuka te je upućen na pregled ortopedu radi daljnjeg liječenja.

rano postavljanje dijagnoze jer se na mjestu tumora vidi jasno lokalizirano patološko nakupljanje radiofarmaka. Međutim kod intraartikularne lokalizacije često je patološko nakupljanje prisutno u cijelom zglobu radi sekundarnog sinovitisa pa se može previdjeti mjesto samog tumora. CT je najvažnija dijagnostička metoda za točnu lokalizaciju nidusa i prikazuje karakteristično osteoid osteom kao mali otočić sklerotične kosti sa cirkularnim radiolucenim defektom u sredini, tj. sa središnjom vaskularnom zonom (1-3). Nidus se osim CT-om može detektirati i MR-om gdje pokazuje izointenzivan signal na T1 mjerenoj slici u usporedbi s mišićnim tkivom, dok na T2 mjerenoj slici signal raste i nalazi se između intenziteta signala kosti i masti, ali je i nadalje nizak. Okolna skleroza i zadebljanje kosti pokazuju niski intenzitet signala na svim sekvencama (9-11). MR ima prednost pred CT-om samo kod intramedularne lokalizacije mada se katkada osteoid osteom i tada ne može jasno uočiti zbog difuznih promjena intenziteta signala koštane srži te je ipak potrebno učiniti CT. Ultrazvuk može pomoći kod intraartikularne lokalizacije tumora (12). U ovom slučaju je suspektan nalaz na MR-u potvrđen karakterističnim nalazom CT i dodatno potvrđen patološkim nakupljanjem na scintigrafiji kosti. Terapija osteoid osteoma je kirurška resekcija tumora ili minimalna invazivna tehnika kao što je intersticijalna laserska fotokoagulacija ili radiofrekventna terapija (13-15). Neliječeni tumor obično se vrlo malo poveća u volumenu ali može uzrokovati ovisno o lokalizaciji zakočenost zgloba i preuranjeni osteoartritis, deformaciju kosti i skoliozu kralježnice. Rijetko je zapažena spontana regresija tumora.

kazuje znakove izoliranog osteoartritisa. Tada je neophodno učiniti dodatnu radiološku obradu u svrhu postavljanja točne dijagnoze. Potvrđeno je da je CT specifična i osjetljiva radiološka metoda za dijagnosticiranje osteoid osteoma. Ovaj slučaj pokazuje da se, iako iznimno rijetko, osteoid osteom može pojaviti i u četvrtom desetljeću života.

## Literatura

1. Westhovens R, Dequeker J. Musculoskeletal manifestations of benign and malignant tumors of bone. *Curr Opin Rheumatol* 2003;15:70-5.

2. Lee EH, Shafi M, Hui JH. Osteoid osteoma: a current review. *J Pediatr Orthop* 2006;26:695-700.

3. Rouquerie C, Pidet O, Chevalier X, Larget-Piet

- B, Goutallier D, Claudepierre P. Apparent hip osteoarthritis in a 16 year old girl. *Ann Rheum Dis* 1997;56:343-45.
4. Yoshida T, Gotoh M, Hirai Y, Shinozaki T, Higuchi F. Monoarthritis of the elbow caused by intraarticular osteoid osteoma. *J Rheumatol* 2006;33:196-7.
5. Szendroi M, Kollo K, Antal I, Lakatos J, Szoke G. Intraarticular osteoid osteoma: clinical features, imaging results, and comparison with extraarticular localisation. *J Rheumatol* 2004;31:957-64.
6. Dorfman HD, Czerniak B. Benign osteoblastic tumors. U: Gery L, ur. *Bone tumors*. St Louis: Mosby. 1998:85-104.
7. Ishikawa Y, Okada K, Miyakoshi N, Takahashi S, Shimada Y, Ltoi E, Nishida J. Osteoid osteoma of the scapula associated with synovitis of the shoulder. *J Shoulder Elbow Surg* 2005;4:329-32.
8. Greco F, Tamburelli F, Ciabattini G. Prostaglandins in osteoid osteoma. *Int Orthop* 1991;15:35-7.
9. Azouz EM. Magnetic resonance imaging of benign bone lesions: cysts and tumors. *Top Magn Reson Imaging* 2002;13:219-230.
10. Glass RB, Pozanski AK, Fisher MR, Shkolnik A, Disa L. MR imaging of osteoid osteoma. *J Comput Assist Tomogr* 1986;10:1065-70.
11. Houang B, Grenier N, Greselle JF. Osteoid osteoma of cervical spine: misleading MR features about a case involving the uncinat process. *Neuroradiology* 1990;31:549-51.
12. Ebrahim FS, Jacobson JA, Lin J, Housner JA, Hayes CW, Resnick D. Intraarticular osteoid osteoma: sonographic findings in three patients with radiographic, CT, and MR imaging correlation. *Am J Roentgenol* 2001;177:1391-5.
13. Witt J. Management of osteoid osteoma. *Hosp Med* 2002;63:207-9.
14. Cantwell CP, O'Byrne J, Eustace S. Radio-frequency ablation of osteoid osteoma with cooled probes and impedance-control energy delivery. *Am J Roentgenol* 2006;186(5Suppl):S244-8.
15. Ghanem I. The management of osteoid osteoma: updates and controversies. *Curr Opin Pediatr* 2006;18:36-41.