

¹Klinika za unutarnje bolesti ♦ Klinička bolnica Dubrava ♦ Avenija Gojka Šuška 6 ♦ 10000 Zagreb

²Zavod za dijagnostičku i intervencijsku radiologiju

Klinička bolnica Dubrava ♦ Avenija Gojka Šuška 6 ♦ 10000 Zagreb

³Klinika za unutarnje bolesti ♦ KBC Zagreb ♦ Kišpatićeva 12 ♦ 10000 Zagreb

RENOVASKULARNA HIPERTENZIJA UZROKOVANA TAKAYASU ARTERITISOM - PRIKAZ BOLESNICE

RENOVASCULAR HYPERTENSION DUE TO TAKAYASU ARTERITIS - A CASE REPORT

Krešimir Galešić¹ ♦ Jadranka Morović-Vergles¹
Marijana Živko¹ ♦ Ivana Račić¹ ♦ Domagoj Vergles¹
Zdravko Borković² ♦ Nada Čikeš³

Sažetak

U radu je prikazana 18-godišnja bolesnica s obostranom stenozom bubrežnih arterija i renovaskularnom hipertenzijom u sklopu Takayasu arteritisa. Takayasu arteritis kronični je arteritis nepoznate etiologije koji zahvaća aortu i njene ogranke. Bolest se javlja u mladih žena, češće u zemljama istočne Azije nego u zemljama Zapada. Takayasu

arteritis je često teška i smrtonosna bolest, a mortalitet i morbiditet ovisi o proširenosti vaskularnih lezija sa sljedećim ishemijskim. U liječenju se primjenjuju glukokortikoidi sami ili u kombinaciji sa citostaticima (ciklofosamid, azatioprin, metotreksat). U većine bolesnika pravovremenom primjenom tih lijekova postiže se djelomična remisija.

Ključne riječi

bilateralna renalna stenoza, renovaskularna hipertenzija, Takayasu arteritis

Summary

A 18-year old woman with bilateral renal artery stenosis and renovascular hypertension as a part of Takayasu's disease is presented. Takayasu's disease is a chronic arteritis of unknown origin, primary affecting aorta and its branches. The disease is the most common in young women and is more common in the countries of eastern Asia in comparison with Western countries. Takayasu's

disease can be severe and life-threatening disease. Mortality and morbidity depend on both the direct effect of the vascular lesions and the complications of disease. The mainstay of Takayasu's disease is based on the use of glucocorticoids alone or in association with cytotoxic drugs (cyclophosphamide, azathioprine, methotrexate). In the majority of cases, the partial control of disease is obtained.

Key words

renal bilateral stenosis, renovascular hypertension, Takayasu's disease

Uvod

Takayasu arteritis kronični je vaskulitis aorte i njezinih ogranaka, uključujući brachiocefalične, karotidne, subklavijske, vertebralne te renalne, koronarne i plućne arterije. Nepoznate je etiologije, a prevalencija je deset puta veća u žena (1-5).

Bolest je prvi opisao japanski okulist Takayasu 1905. godine, dok su Shimazu i Sano 1951. godine detaljno

opisali kliničke značajke ovog arteritisa pod nazivom "pulseless disease" (bolest bez pulsa). Bolest je češća u Aziji, a rijetka u zemljama Zapada. Primjerice, neke epidemiološke studije upućuju na incidenciju od 1 do 3 bolesnika na milijun stanovnika u SAD (1,6).

U Takayasu arteritisu granulomatozna upala prvo zahvaća mediju, a kasnije intimu i adventiciju stijjenki

prof.dr.sc. Krešimir Galešić

Interna klinika - Nefrologija ♦ KB Dubrava ♦ Av. G. Šuška 6 ♦ 10000 Zagreb
tel.: (01) 2903491 ♦ fax: (01) 2903481 ♦ e-mail: kresog@zagreb.kbd.hr

Tablica 1. Kriteriji za klasifikaciju Takayasu arteritisa (ACR, 1990. godina)
Table 1. Classification's criteria for Takayasu's arteritis (ACR, 1990)

Kriteriji	Definicija
Dob na početku bolesti < 40 godina	Pojava simptoma ili znakova povezanih s Takayasu arteritisom u dobi < 40 godina
Klaudikacija ekstremiteta	Razvoj i pogoršanje umora i slabosti miškulature u jednom ili više ekstremiteta kod fizičke aktivnosti, posebno gornjih ekstremiteta
Smanjenje pulsa brahijalne arterije	Smanjenje pulsa jedne ili obje brahijalne arterije
Razlika krvnog tlaka > 10 mmHg	Razlika sistoličkog krvnog tlaka između ekstremiteta > 10 mmHg
Poremećaji na arteriogramu	Suženja na arteriogramu ili okluzije cijele aorte, njenih primarnih ogranaka ili velikih arterija u proksimalnim ili donjim ekstremitetima koji nisu nastali zbog ateroskleroze, fibromuskularne displazije ili sličnih uzroka, promjene obično fokalne ili segmentalne

krvnih žila. Patohistološki, karakteristična lezija je destrukcija elastičnih vlakana i fibroza glatkog mišićja medije koja dovodi do stenoza, formiranja tromba, a pri težim upalnim procesima i do razaranja medije s nastankom aneurizmi (7,8).

U ranoj fazi bolesti česti su nespecifični simptomi: vrućica, noćno znojenje, slabost, gubitak na tjelesnoj težini, artralgijske, mijalgije i blaga anemija. S progresijom bolesti i nastankom stenoza, javljaju se simptomi vaskularne insuficijencije: klaudikacija, vrtoglavica, glavobolje, retinopatija, angina pectoris, dispneja, diplopija i amauroza. U većine bolesnika, pri pregledu nalazi se razlika u visini krvnog tlaka veća od 10 mmHg te hipertenzija koja je posljedica stenozne bubrežnih arterija, periferne arterijske opstrukcije ili rigidnosti upaljenih krvnih žila. U 80-94% bolesnika, pri pregledu se čuju vaskularni šumovi, obično nad brojnim arterijama, primjerice karotidnim, subklavijjskim i abdominalnim. U bolesnika može nastati insuficijencija aortne valvule zbog dilatacije ascendentne aorte, nadalje, kongestivno srčano zatajenje povezano s hipertenzijom, aortnom regurgitacijom i dilatativnom kardiomiopatijom (1,2,3).

Uzrok bolesti i mehanizam oštećenja žila nije jasan, no vjerojatno je rezultat idiopatskih autoimunih zbivanja, na što upućuju prisutni nespecifični znaci upale: ubrzana sedimentacija (SE) u odsutnosti infekcije, povišen alfa-2-globulin i hipergamaglobulinemija, te dobar odgovor na primjenu imunosupresivnih lijekova. Nalaz NK stanica, citotoksičnih T-limfocita u bioptatu zahvaćenih krvnih žila, povišene vrijednosti citokina u plazmi (IL-1, IL-6), povećana ekspresija interleukina u cirkulirajućim monocitima i tkivno-infiltrirajućim makrofazima govore u prilog stanično posredovane imunosne reakcije u nastanku bolesti (9-13).

U tablici 1 navedeni su definirani dijagnostički kriteriji Američkog reumatološkog društva, American College of Rheumatology (ACR) iz 1990. godine, prema kojima se utvrđuje dijagnoza Takayasu arteritisa (14).

Angiografija je zlatni standard u dijagnostičkom postupku Takayasu arteritisa. S obzirom na angiografski

nalaz, bolest se prema novoj klasifikaciji iz 1994. godine (navedenoj u tablici 2) klasificira u jedan od pet razreda (tipova).

Tablica 2. Angiografska klasifikacija tipova Takayasu arteritisa iz 1994. godine (zahvaćenost koronarnih i pulmonalnih arterija označava se s c + i p +)

Table 2. Angiographic classification of type of Takayasu's arteritis in 1994 (the involvement of the coronary or pulmonary artery should be designed as c+ or p+)

Tip	Opis
Tip I	Zahvaćeni ogranci iz luka aorte
Tip IIa	Zahvaćena uzlazna aorta, luk aorte i njeni ogranci
Tip IIb	Zahvaćena uzlazna aorta, luk aorte, njeni ogranci i torakalna descendna aorta
Tip III	Zahvaćena torakalna descendna aorta, abdominalna aorta i/ili renalne arterije
Tip IV	Zahvaćena samo abdominalna aorta i/ili renalne arterije
Tip V	Zajedničke osobine IIb i IV tipa bolesti

Ishikawa navodi kliničku klasifikaciju Takayasu arteritisa, koju temelji na naravi i komplikacijama bolesti, od kojih su četiri najvažnije: retinopatija, sekundarna hipertenzija, aortna regurgitacija i stvaranje aneurizmi (15,16).

Diferencijalno-dijagnostički treba isključiti i druge (primarne i sekundarne) vaskulitise velikih krvnih žila (sifilis, tuberkulozu, lupus, reumatoidni artritis, spondilartropatije, Behçetovu bolest, Kawasakijevu bolest, gigantocelularni arteritis), razvojne anomalije (koarktacija aorte, Marfanov sindrom), neurofibromatozu i ranu aterosklerozu. Potrebno je istaći da zahvaćenost bubrežnih arterija u Takayasu arteritisu nije rijetka. Nalazi se u 38% bolesnika, a najčešće je prisutna bilateralna proksimalna stenoza (17,18).

U liječenju se primjenjuju glukokortikoidi, koji mogu usporiti i umanjiti aktivnost bolesti u 75% bolesnika. U preostalim je potrebno primjeniti i druge imunosupresivne lijekove (ciklofosamid i/ili metotreksat).

Pravovremeno kombinirano liječenje - medikamentno s agresivnim kirurškim i/ili angioplastičnim zahvatima smanjuje mortalitet ispod 10% (19,20).

Prikaz bolesnice

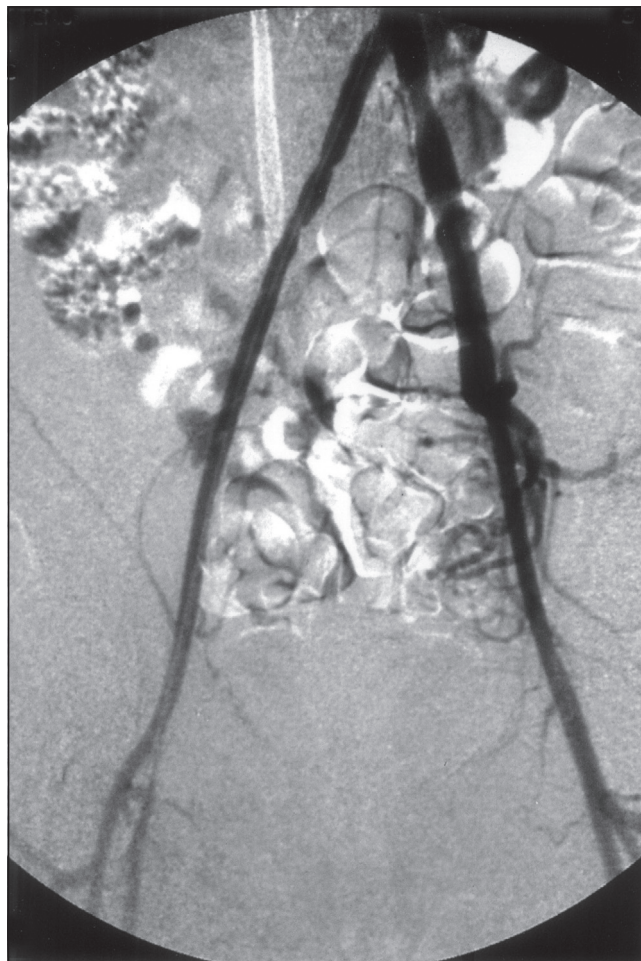
Osamnaestogodišnja bolesnica hospitalizirana je u Klinici za unutarnje bolesti, Nefrološki odjel zbog teške arterijske hipertenzije. U obitelji bolesnice nitko nije bolovao od esencijalne arterijske hipertenzije niti kardiovaskularnih bolesti. Bolesnica posljednje tri godine boluje od hipertenzije. Pri fizikalnom pregledu bio je upadljiv nalaz vaskularnog šuma u epigastriju, nad femoralnim arterijama i prekordijem. Mjerenjem tlaka na obje ruke utvrđena je razlika tlakova veća od 10 mmHg (180/110 na desnoj odnosno 150/100 mmHg na lijevoj ruci) uz uredne periferne pulsacije. Neuroloških ispada nije bilo. U laboratorijskim nalazima uočena je neznatno ubrzana sedimentacija eritrocita (17 mm/h, n.v. 0-10mm/h) i blaga mikrocitna anemija. Nalazi urina, hormona štitnjače, hormona nadbubrežnih žlijezda bili su u granicama referentnih vrijednosti. Separatni renini (renini iz bubrežnih vena) nisu bili određivani budući je pacijentica bila na trojnoj antihipertenzivnoj terapiji zbog rezistentne arterijske hipertenzije. Elektroliti u serumu i u urinu, kreatinin, klirens kreatinina, elektroforeza serumskih bjelančevina, imunoglobulini, ukupni komplement, komponente komplementa C3 i C4, antikardiolipinska protutijela (aCL), homocistein, antinuklearna protutijela (ANA), antitijela na dvostruku uzvojnica DNA (anti-ds-DNA), anti-neutrofilna citoplazmatska protutijela (ANCA), reumatoidni faktor (RF), lupus antikoagulant, krioglobulini, protein C i S, te fibrinogen bili su uredni. Ultrazvučnim pregledom bubrezi su bili morfološki uredni.

Učinjenim dopplerom i panangiografijom utvrđeno je obostrano proksimalno suženje bubrežnih arterija (slika 1) i multiple stenoze abdominalne aorte i ilijakalnih arterija uz nepromijenjeni izgled luka aorte i njezinih ogranaka (slika 2).

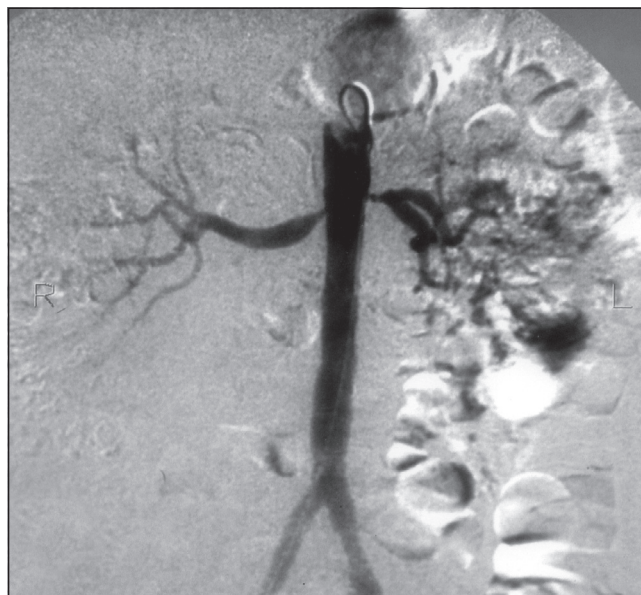
Prema dijagnostičkim kriterijima Američkog reumatološkog društva iz 1990. godine i angiografskoj klasifikaciji iz 1994. godine u naše bolesnice je dijagnosticiran Takayasujev arteritis tip IV i započeto je liječenje primjenom metilprednizolona u dozi 0,5 mg/kg/dan, ciklofosfamida (1000 mg jednom mjesečno), a nastavljeno s primjenom antihipertenziva (amlodipina od 10 mg dnevno, moksonidina od 0,2 mg dnevno). Uz ovu primjenu lijekova došlo je do normalizacije vrijednosti krvnog tlaka (prosječne vrijednosti RR-a iznosile su 140/70 mmHg). Mjesec dana nakon prve doze ciklofosfamida, učinjena je uspješna perkutana transluminalna angioplastika desne bubrežne arterije i uspostavljen uredan protok uz trajnu primjenu antiagregacijskih lijekova. Laboratorijski parametri bubrežne funkcije, krvni tlak i SE redovito se kontroliraju. U bolesnice će vjerojatno biti uči-

U radu je prikazana mlada bolesnica s renovaskularnom hipertenzijom i bilateralnom stenozom arterije renalis uzrokovanom Takayasu arteritisom.

Slika 1. Bilateralna stenozna bubrežne arterije
Figure 1. Bilateral stenosis of renal artery



Slika 2. Promijenjena abdominalna aorta i arterije ilijake
Figure 2. Involvement of abdominal aorta and iliac arteries



njena i dilatacija lijeve bubrežne arterije. Tijekom trećeg boravka bolesnice u Klinici zbog parenteralne primjene ciklofosfamida, izmjerene su više vrijednosti krvnog tlaka (prosječno 150/100 mmHg) što je djelom pripisano i učinku glukokortikoida, te su doze antihipertenziva po-

većane (moksosidin 0.4 mg dnevno, amlodipin 20 mg dnevno podijeljen u dvije doze) i uvedeni u liječenje novi antihipertenzivi (urapidil 3x 60 mg dnevno i losartan 50 mg dnevno), na što su postignute normotenzivne vrijednosti krvnog tlaka.

Rasprava

U mlađih osoba arterijska hipertenzija je češće sekundarnog porijekla, najčešće renoparenhimna (43-84%). Teška hipertenzija u naše mlade bolesnice zahtijevala je detaljnu dijagnostičku obradu sa ciljem isključenja odnosno pronalaska uzroka sekundarne hipertenzije (13,14). Uredna bubrežna funkcija, uredan nalaz urina uz ultrazvučno morfološki uredne bubrege u naše bolesnice isključili su renoparenhimne bolesti kao uzrok hipertenzije. Drugi po učestalosti uzrok sekundarne hipertenzije jest renovaskularna hipertenzija, obično uzrokovana fibromuskularnom displazijom koja je u bijelaca češća u žena nego u muškaraca (odnos žene: muškarci iznosi otprilike 5:1). Angiografski, u naše je bolesnice nađena proksimalna obostrana stenoza bubrežnih arterija i stenotične promjene duž abdominalne aorte i ilijakalnih arterija što je upućivalo na Takayasu arteritis. Renovaskularna hipertenzija teška je komplikacija Takayasu arteritisa (60% bolesnika) i pridonosi velikom mortalitetu. Takayasu arteritis čest je uzrok sekundarne hipertenzije u Južnoj Aziji, no prevalencija ove bolesti u bijelaca je rijetka. Na osnovu epidemioloških studija i usporedbe kliničkih očitovanja Takayasu arteritisa u azijskim zemljama, uočeno je da je renovaskularna hipertenzija značajnije prisutna u bolesnika u Indiji nego u Japanu (16,21,22). U Japanu u većem broja bolesnika s Takayasu arteritisom ne nalazi se puls na arterijama ruku uz prisutne jače upalne promjene nego u bolesnika u Indiji. Usporedbe angiografskih nalaza tih bolesnika ukazuju da su luk aorte i njeni ogranci češće zahvaćeni u bolesnika s Takayasu arteritisom u Japanu (tip I, IIa), dok su abdominalna aorta i njeni ogranci češće

zahvaćeni u bolesnika u Indiji (tip IV). Međutim, prošireni oblik bolesti (tip V) najzastupljeniji je u obje navedene zemlje. Epidemioloških podataka o renovaskularnoj hipertenziji i Takayasu arteritisu u Hrvatskoj za sada nema.

Prikaz ove bolesnice upućuje da u mlađih žena s renovaskularnom hipertenzijom treba pomišljati i na moguć Takayasu arteritis kao uzrok hipertenzije. Uzrok Takayasu arteritisa nije poznat, ali se zna da se radi o upalnom procesu u stijenkama krvnih žila. U naše bolesnice sedimentacija eritrocita bila je neznatno povišena, a hipertenzija prisutna posljednje 3 godine. Liječenje je započeto glukokortikoidima, koji su lijekovi prvog izbora u liječenju Takayasu arteritisa. Većina bolesnika u akutnoj fazi bolesti pokazuje dobar odgovor na primjenjene glukokortikoide. Ciklofosfamid, azatioprin i/ili metotrexat se primjenjuju uz glukokortikoide u onih bolesnika u kojih nije postignuta remisija uz primjenjene samo glukokortikoide ili u onih s proširenom bolešću (19,20).

U bolesnice je učinjena i perkutana transluminalna dilatacija desne bubrežne arterije čime je uspostavljen uredan krvni protok. Bitno je istaći važnost daljnjeg brižljivog praćenja bolesnice, posebice, dopplerski protok bubrežnim arterijama ne bi li se čim ranije interveniralo pri pojavi restenoze, koje nisu rijetkost.

Cilj ovog prikaza jest upozoriti da u mlađih žena s renovaskularnom hipertenzijom treba diferencijalno-dijagnostički razmatrati i Takayasu arteritis (iako nije čest u našem podneblju) kako bi se pravovaljanom primjenom imunosupresiva uz renalnu revaskularizaciju spriječilo ishemično bubrežno zatajenje.

Literatura

1. Johnston SL, Lock J, Gompels MM. Takayasu arteritis: a review. *J Clin Pathol* 2002;55:481-486.
2. Subramanyan R, Joy J, Balakrishnan KG. Natural history of aortoarteritis (Takayasu's disease). *Circulation* 1989;80:429-37.
3. Kerr GS, Hallahan CW, Giordano J, Leavitt RY, Fauci AS, Rottern M, Hoffman GS. Takayasu's arteritis. *Ann Intern Med* 1994;120:919-29.
4. Lupi-Herrera E, Sanchez-Torres G, Marcus-hamer J. et al. Takayasu arteritis. Clinical study of 107 cases. *Am Heart J* 1977;93:94-103.
5. Sekiguchi M, Suzuki J. An overview on Takayasu's arteritis. *Heart Vessels* 1992;(suppl 7):S6-10.
6. Numano F, Okawara M, Inomata H. et al. Takayasu arteritis. *Lancet* 2000;356:1023-5.
7. Hotchi M. Pathological studies on Takayasu's arteritis. *Heart Vessels* 1992;(suppl 7): S11-7.
8. Nasu T. Takayasu's's truncoarteritis in Japan: A statistical observation of 76 autopsy cases. *Pathol Microbiol* 1975;43:140-6.
9. Volkman DJ, Mann DL, Fauci AS. Association between Takayasu's arteritis and a B-cell alloantigen in North Americans. *N Engl J Med* 1982;306:464-5.
10. Inder SJ, Bobryshew Yv, Cherian SM, Lord RSA, Masuda K, Yutani C. Accumulation of lymphocytes, dendritic cells, and granulocytes in the aortic wall affected by Takayasu's disease. *Angiology* 2000;51: 565-79.
11. Weyand CM, Goronzy JJ. Molecular approaches toward pathologic mechanisms in giant cell arteritis

and Takayasu's arteritis. *Curr Opin Rheumatol* 1995;7: 30-6.

12. Volkman DJ, Mann DL, Fauci AS. Association between Takayasu's arteritis and a B-cell alloantigen in North Americans. *N Engl J Med* 1982;306:464-5.

13. Noris M. Pathogenesis of Takayasu's arteritis. *J Nephrol* 2001;14:506-513.

14. Arend WP, Michel BA, Bloch DA. et al. The American College of Rheumatology 1990 criteria for the classification of Takayasu's arteritis. *Arthritis Rheum* 1990;33:1129-34.

15. Ishikawa K. Natural history and classification of occlusive thromboaropathy (Takayasu's disease). *Circulation* 1977;57:27-35.

16. Moriwaki R, Noda M, Yajima M. et al. Clinical manifestations of Takayasu arteritis in India and Japan - new classification of angiographic findings. *Angiology* 1997;48:369-79.

17. Delles C, Weinder S, Schobel HP, Rupprecht

H. Renal-artery stenosis in a patient with Takayasu's arteritis. *Nephrol Dial Transpl* 2002;17:1339-1341.

18. Manunta P, Lanzani C, Chiesa R. i sur. The young girl with renovascular hypertension of unknown origin. *Nephrol Dial Transpl* 1997;12:843-846.

19. Shelhamer JH, Volkman DJ, Parillo JE, Lawley TJ, Johnston MR, Fauci AS. Takayasu's arteritis and its therapy. *Ann Intern Med* 1985;103:121-6.

20. Sabbadini Mg, Bozzolo E, Baldissera E, Bellone M. Takayasu's arteritis: therapeutical strategies. *J Nephrol* 2001;14:525-531.

21. Conference on Comparative Studies of Takayasu's arteritis among Asian Countries. Tokyo, Japan, May 16-17. 1991. *Heart Vessels* 1992;(suppl 7):S1-178.

22. YajimaM, Numano F, ParkYB, Sagar S. Comparative studies of patients with Takayasu's arteritis in Japan, Korea and India-comparison of clinical manifestations, angiography and HLA-B antigen. *Jpn Circ J* 1994; 58:9-14.