

Razlika električnog potencijala i pH sline u pacijenata s erozivnim i neerozivnim oralnim lihen planusom

Electric potential difference and salivary pH in patients with erosive and non-erosive oral lichen planus

Miranda Muhvić Urek^{1*}, Irena Glažar¹, Marko Jurčević², Davor Kuiš¹, Jelena Prpić¹, Ivana Mišković¹, Sonja Pezelj-Ribarić¹

Sažetak. Cilj: Izmjeriti razliku električnog potencijala i pH u usnoj šupljini pacijenata s erozivnim i neerozivnim oralnim lihen planusom (OLP) koji istovremeno u ustima imaju više različitih dentalnih legura. **Metode:** U studiji je sudjelovalo 10 pacijenata s erozivnim OLP-om, 22 pacijenta s neerozivnim OLP-om i 29 kontrolnih ispitanika bez OLP-a. Svi ispitanici u usnoj šupljini trebali su imati najmanje 2 različite legure – minimalno jedan amalgamski ispun i neku drugu dentalnu leguru. Razlika električnog potencijala mjerena je uporabom kompjutorski kontroliranog milivoltmetra, a pH sline uporabom pH indikatorskih papirića. **Rezultati:** Razlika električnog potencijala u pacijenata s erozivnim OLP-om iznosila je 120 (45 – 275) mV, u pacijenata s neerozivnim OLP-om 153 (45 – 230) mV, a u kontrolnih ispitanika 140 (45 – 265) mV. Kruskal-Wallisovim testom nije utvrđena statistički značajna razlika između skupina u razlici električnog potencijala ($P = 0,689$). Između skupina nije utvrđena značajna razlika u pH sline ($P = 0,322$). **Rasprava i zaključak:** Vrijednosti razlike električnog potencijala i pH sline u pacijenata s erozivnim i neerozivnim oblikom OLP-a ne razlikuju se od pacijenata koji ne boluju od OLP-a, što sugerira da kod OLP-a nije potrebna zamjena amalgama.

Ključne riječi: dentalni amalgam; dentalna legura; intraoralni elektrogalvanizam; oralni lihen planus, pH sline

Abstract. Aim: To measure the electric potential difference and the salivary pH level in patients with erosive and non-erosive oral lichen planus (OLP) who had two or more different dental alloys in the mouth. **Methods:** The study included 10 patients with erosive OLP, 22 patients with non-erosive OLP and 29 control participants without OLP. All participants needed to have at least two different dental alloys in their mouths, one of which had to be amalgam. The electric potential difference was measured using PC controlled milivoltmeter, while the salivary pH was measured using pH indicator strips. **Results:** The median of electrical potential difference in the group of patients with erosive OLP was 120 (45-275) mV, in patients with non-erosive OLP 153 (45-230) mV, and in control participants 140 (45-265) mV. Kruskal-Wallis test showed that there were no statistically significant differences in the electrical potential between the all tested groups ($P = 0,689$). Also, there was no difference in the salivary pH between the all tested groups ($P = 0,322$). **Discussion and conclusion:** The values of electric potential difference and salivary pH in the patients with erosive and non-erosive OLP are not significantly different in comparison to the values in the patients without OLP, suggesting that amalgam fillings in OLP patients should not be replaced.

Key words: dental alloy; dental amalgam; intraoral electrogalvanism; oral lichen planus, salivary pH

¹Katedra za oralnu medicinu i parodontologiju, Studij Dentalne medicine, Medicinski fakultet Sveučilišta u Rijeci, Rijeka

²Zavod za osnove elektrotehnike i električna mjerenja, Fakultet elektrotehnike i računarstva, Sveučilište u Zagrebu, Zagreb

Primljeno: 20. 11. 2013.

Prihvaćeno: 30. 4. 2014.

***Dopisni autor:**

Doc. dr. sc. Miranda Muhvić Urek,
dr. med. dent.

Katedra za oralnu medicinu i
parodontologiju
Studij Dentalne medicine
Medicinski fakultet Sveučilišta u Rijeci
Krešimirova 40, 51 000 Rijeka
e-mail: miranda_um@hotmail.com

<http://hrcak.srce.hr/medicina>

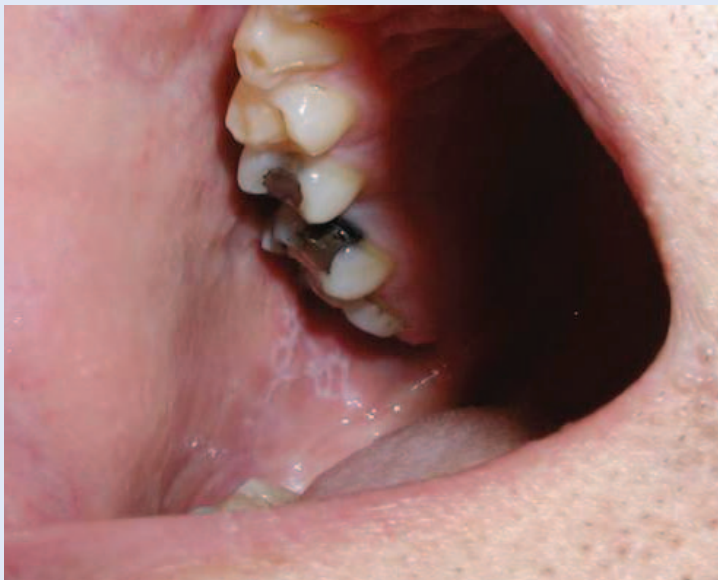UVOD

Oralni lihen planus (OLP) je kronična upalna autoimuna bolest sluznice usne šupljine. Ubraja se u mukokutane bolesti, pa promjene mogu biti prisutne i na koži, noktima, vlasištu, spolovilu i drugim sluznicama organizma, kao što su sluznice genitalne regije, ždrijela, oka, grkljana i nosa^{1,2}. Približno 15 % pacijenata s OLP-om razvije i kožne lezije². Bolest je relativno česta i zahvaća 1 – 2 % opće populacije¹. Može se razviti u svakoj životnoj

Oralni lihen planus je autoimuna mukokutana bolest još uvijek nedovoljno razjašnjene etiologije i patogeneze. Uloga amalgama u etiologiji oralnog lihena danas je upitna te se postavlja pitanje medicinske i ekonomske opravdanosti zamjene amalgamskih ispuna kod ovih pacijenata.

dobi, no najčešće u dobi između 30. do 60. godine života³. Opisani su slučajevi OLP-a i kod djece⁴. Češće obolijevaju žene negoli muškarci (omjer približno 2 : 1)³.

Postoje brojne kliničke klasifikacije OLP-a. Prema Andreasenu⁵ OLP se očituje u 6 kliničkih oblika: retikularni, papularni, plakozni, atrofični, erozivni i bulozni. Silverman i sur.⁶ predložili su pojednostavljenu klasifikaciju OLP-a na retikularni, atrofični i erozivni oblik. Bagan i sur.⁷ Klasificirali su



Slika 1. Oralni lihen planus – retikularni oblik na obraznoj sluznici.

OLP prema kliničkoj slici i simptomima u 2 oblika: bijeli retikularni oblik i atrofično/erozivni oblik s ili bez retikularnih promjena.

Prema istraživanjima najčešći oblik je retikularni, obilježen pojavom blago uzdignutih bijelih linija koje tvore mrežastu strukturu i često je asimptomatski (slika 1). Erozivni oblik nije tako čest kao retikularni oblik, obilježen je pojavom bolnih ulceracija (slika 2). Istovremeno na oralnoj sluznici može biti prisutno više kliničkih oblika. U usnoj šupljini promjene se najčešće višestruke, simetrične i javljaju se na obraznoj sluznici, jeziku, gingivi, a nešto rjeđe na usnama, dnu usne šupljine i nepcu^{1,8}.

Etiologija i patogeneza OLP-a još uvijek nisu razjašnjene u potpunosti. Smatra se da T CD8+ limfociti pokreću apoptozu antigen promijenjenih bazalnih keratinocita i razvoj kliničke slike⁹. Kao mogući uzroci, odnosno rizični čimbenici OLP-a, navode se genetska predispozicija, autoimune bolesti, šećerna bolest, bolesti gastrointestinalnog sustava, stres, anksioznost, hipertenzija, infekcije⁸, lijekovi i amalgami¹⁰.

OLP karakterizira faza remisije i faza egzacerbacije. Tijekom faze egzacerbacije postoji pojačani eritem ili ulceracije s pojačanim bolom i osjetljivošću oralne sluznice¹¹. U fazi remisije eritem i ulceracije nisu prisutne, a pacijenti su bez bola i osjetljivosti¹¹. Vrlo često pacijenti u fazi remisije nisu svjesni prisutnosti OLP-a u ustima. Egzacerbacija OLP-a povezuje se s psihološkim stresom, anksioznošću, traumom i hranom¹¹.

Napredovanjem tehnologije na tržištu postoje brojne dentalne legure tako da vrlo često u ustima pacijenata istovremeno nalazimo više različitih dentalnih legura. Prisutnost više dentalnih legura različite plemenitosti u usnoj šupljini može dovesti do nastanka elektrokemijskog/galvanskog članka te posljedične korozije, tj. oksidacijsko-redukcijske reakcije^{12,13}. Pri tome dolazi do otpuštanja iona iz dentalnih legura u usnu šupljinu, što može uzrokovati promjene u oralnom tkivu putem nekoliko mehanizama kao što su pojačana adherencije bakterija, toksički i subtoksički učinci te alergija^{12,14}.

Cilj ovog rada bio je izmjeriti razliku električnog potencijala i pH sline pacijenata s erozivnim i neerozivnim oralnim lihen planusom koji istovremeno u ustima imaju više različitih dentalnih legura.

ISPITANICI I METODE

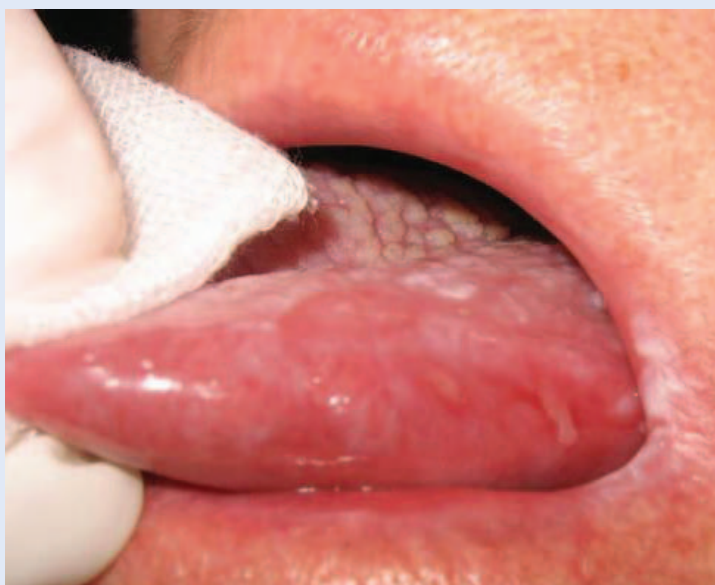Ispitanici

U studiju je bilo uključeno 59 pacijenata ambulantne za oralnu medicinu Klinike za dentalnu medicinu KBC-a Rijeka s dijagnozom oralnog lihen planusa. Dijagnoza OLP-a postavljena je na temelju kliničke slike i patohistološke analize prema revidiranim kriterijima Svjetske zdravstvene organizacije¹⁵. Uključujući kriterij također je bio da ispitanici imaju amalgamske ispune i jednu dentalnu leguru. Od ukupnog broja pacijenata s OLP-om isključeno je njih 27 jer nisu zadovoljili kriterij vezan uz dentalne legure, tako da su u konačnici u studiji sudjelovala 32 OLP pacijenta. Pacijenti s OLP-om podijeljeni su u 2 podskupine: pacijenti s erozivnim OLP-om (erozivni i atrofični oblik) i neerozivnim OLP-om (retikularni, papularni i plakozni oblik). Uključeni pacijenti imali su negativan alergološki *patch* test na amalgam, živu i dentalne legure. Kontrolnu skupinu (n = 29) činili su pacijenti koji su zbog drugih razloga došli u Kliniku za dentalnu medicinu, a nisu bolovali od OLP-a i zadovoljavali su uključujući kriterij glede dentalnih legura. Svi ispitanici informirani su o svrsi i protokolu istraživanja i dali su svoju suglasnost za sudjelovanje potpisom informirane suglasnosti. Istraživanje su odobrila Etička povjerenstva KBC-a Rijeka i Medicinskog fakulteta Sveučilišta u Rijeci.

Metode

Mjerenje razlike električnog potencijala

Razlika električnog potencijala između legura u usnoj šupljini mjerena je pomoću originalno napravljenog kompjutorski kontroliranog milivoltmetra čiji softver sadrži algoritme za digitalnu obradu signala i filtriranje (Vesco Informatika d. o. o. u suradnji s Fakultetom elektrotehnike i računarstva Sveučilišta u Zagrebu, Hrvatska). Milivoltmetar uključuje dvije elektrode koje se oslone na različite legure te se na ekranu kompjutera očitavana razlika električnog potencijala (slika 3). Vrijednost razlike električnog potencijala između dviju elektroda/legura ovisi o elektrokemijskom oksidacijsko-redukcijskom procesu koji se dešava na objema elektrodama/legurama^{16,17}.



Slika 2. Oralni lihen planus – erozivni i atrofični oblik na jeziku.

Prisutnost dviju ili više različitih legura u usnoj šupljini može dovesti do elektrokemijske korozije i oslobađanja iona u slinu. Oslobođeni ioni mogu uzrokovati lokalne i sustavne promjene u preosjetljivih pojedinaca.

Mjerenje pH sline

pH sline mjereno je pH indikatorskim papirićima koji su umočeni 10 sekundi u nestimuliranu slinu koju su ispitanici skupljali tijekom 5 minuta, nakon čega je pH određivan prema promjeni boje papirića unutar ljestvice raspona od 4,5 do 9 (iGen pH strips, iGen, SAD).

Statistička obrada podataka

Svi podaci ubačeni su u bazu podataka (Exel 7.0, Microsoft), a potom analizirani koristeći statistički program Statistica 9.0 (StartSoft. Inc., Tulsa, SAD). Raspodjela ispitanika s obzirom na spol prikazana je frekvencijama i postotno. U statističkoj analizi korišten je χ^2 test. Rezultati kojima je iskazana dob, razlika električnog potencijala i pH sline izraženi su medijanom i (5^{tom}-95^{tom}) percentilom. Za analizu ovih podataka korišten je Kruskal-Wallisov test. Spearmanov koeficijent korelacije korišten je za izračunavanje povezanosti između razlike električnog potencijala i pH sline. Statistička značajnost računana je na razini $P < 0,05$.

REZULTATI

Demografski podaci

Raspodjela po spolu i životna dob ispitanika prikazani su u tablici 1. Nije utvrđena statistički značajna razlika između ispitivanih skupina u odnosu na spol i dobi (oba $P > 0,05$) (tablica 1). U skupini ispitanika s OLP-om bilo je više žena negoli muškaraca (omjer 2,2 : 1).

Razlika električnog potencijala

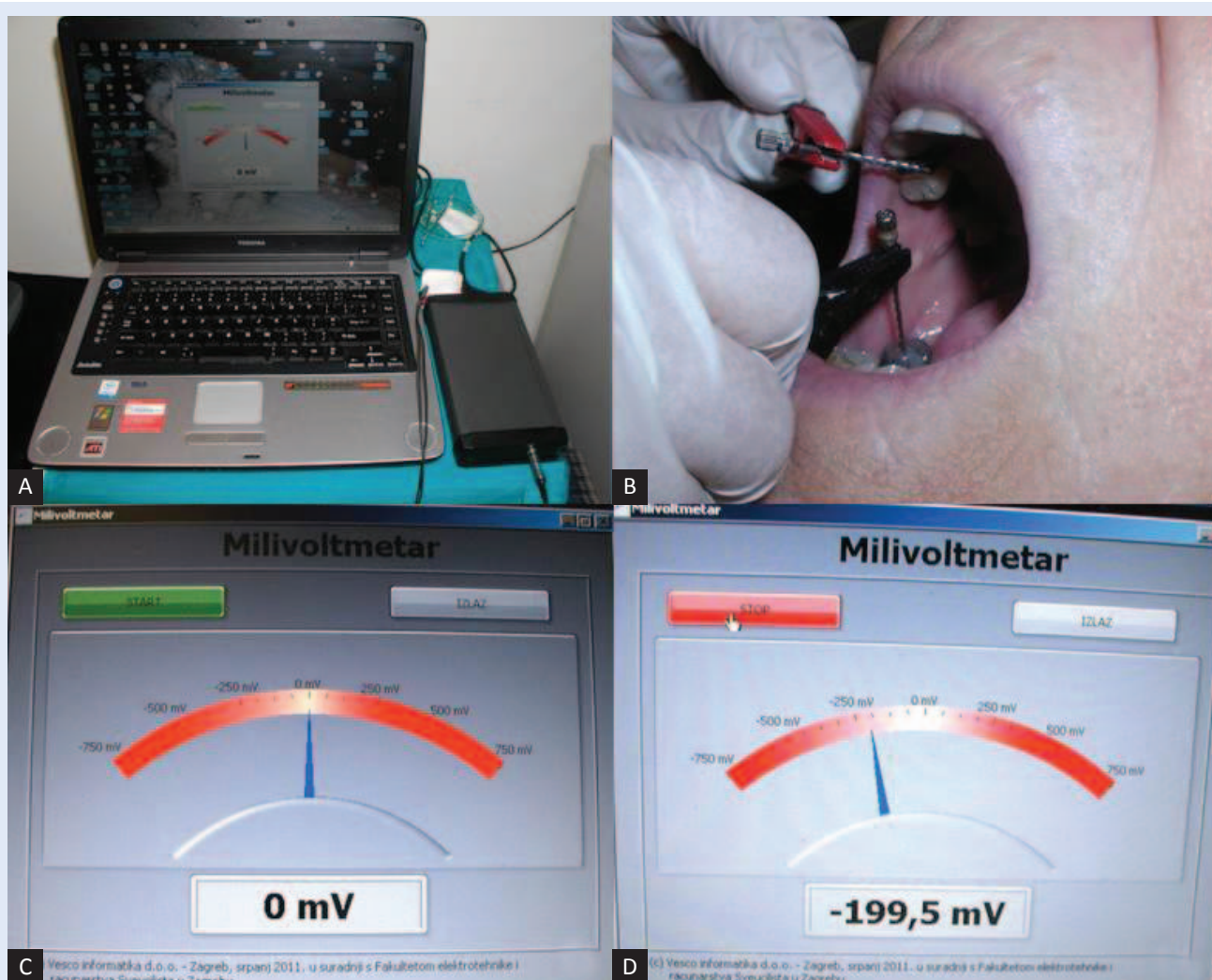
Nije utvrđena statistička značajnost u razlici električnog potencijala između ispitanika s erozivnim OLP-om, neurozivnim OLP-om i ispitanika u kontrolnoj skupini ($P = 0,689$) (tablica 2).

pH sline

Medijan vrijednosti pH sline u pacijenata s erozivnim OLP-om iznosio je 6,5 (6,25 – 7,4), u pacijenata s neurozivnim OLP-om 6,75 (6,25 – 7,5) i u kontrolnih ispitanika 6,8 (6,2 – 7,25). Nije utvrđena statistički značajna razlika u pH sline među ispitanicima ($P = 0,332$).

Korelacija između razlike električnog potencijala i pH sline

Između razlike električnog potencijala i pH sline nije utvrđena korelacija ($r = -0,087$; $P > 0,05$) (slika 4).



Slika 3. Mjerenje razlike električnog potencijala. (A) Milivoltmetar. (B) Pozicioniranje elektroda u usnoj šupljini. (C) Startna pozicija na ekranu kompjutara. (D) Očitavanje razlike električnog potencijala na ekranu.

Tablica 1. Raspodjela spola i dobi u ispitanika s erozivnim i neerozivnim lihenom te kontrolnih ispitanika.

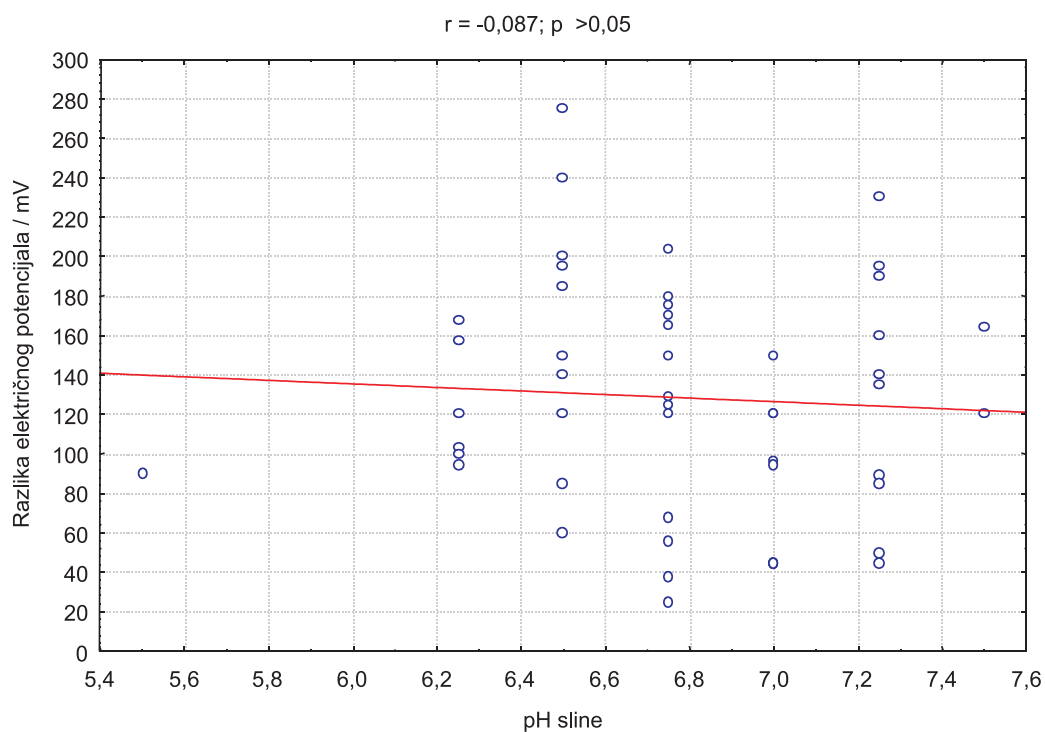
	Skupine			P
	Erozivni OLP (n = 10)	Neerozivni OLP (n = 22)	Kontrola (n = 29)	
Spol				
Muški/n (%)	3 (30)	7 (31,82)	9 (31,03)	0,990
Ženski/n (%)	7 (70)	15 (68,18)	20 (68,97)	
Dob/godine				
Medijan (5 ^{ta} – 95 ^{ta} percentila)	69 (54 – 75)	62 (46 – 78)	66 (52 – 79)	0,312

OLP – oralni lihen planus.

Tablica 2. Razlika električnog potencijala u usnoj šupljini ispitanika s erozivnim i neerozivnim lihenom te kontrolnih ispitanika.

	Skupine			P
	Erozivni OLP (n = 10)	Neerozivni OLP (n = 22)	Kontrola (n = 29)	
Razlika električnog potencijala/mV				
Medijan (5 ^{ta} – 95 ^{ta} percentila)	120 (45 – 275)	153 (45 – 230)	140 (45 – 265)	0,689

OLP – oralni lihen planus.

**Slika 4.** Korelacija između razlike električnog potencijala i pH sline.

RASPRAVA

Etiologija oralnog lihen planusa još nije razjašnjena u potpunosti. Uloga dentalnih legura u etiologiji OLP-a danas je upitna, odnosno postoje brojne kontroverze. Pretpostavljamo da su razlog toga neujednačeni stavovi u definiciji, klasifikaciji i kriterijima razlikovanja OLP-a i oralne lihenoidne reakcije (OLR), odnosno oralne lihenoidne lezije (OLL). Neki autori poistovjećuju OLP i OLR/OLL^{18,19}, drugi autori OLR/OLL smatraju egzacerbacijskim oblikom OLP-a^{8,20}, a ima ih koji OLR/PLL smatraju bolešću za sebe uzrokovanu amalgamom, lijekovima i transplantacijskom bolesti^{21,22}. Nadalje, neki autori OLR/OLL definiraju kao oralnu leziju koje se klinički i patohistološki ne može razlikovati od OLP-a, a nalazi se u direktnom kontaktu s amalgamom i drugim dentalnim legurama, te se od OLP-a može razlikovati samo pozitivnim alergološkim *patch* testom^{8,23-25}. Drugi pak autori OLR/OLL definiraju kao lezije koje klinički i patohistološki sliče OLP-u, ali nisu zadovoljeni klinički i patohistološki kriteriji za postavljanje dijagnoze OLP-a (npr. izostanka obostrane i simetrične pojavnosti lezija te izostanak patohistoloških elemenata OLP-a: gusti linijski subepitelni stanični infiltrat s limfocitnom dominacijom, likvefakcijska degeneracija stanica bazalnog sloja epitela bez znakova epitelne displazije)^{15,26}. OLR/OLL je češće jednostran, nesimetričan i u kontaktu s amalgamskim ispunima²⁶. Iz toga možemo zaključiti da je potrebno točno definirati kriterije za postavljanje dijagnoze OLP i OLR/OLL jer u brojnim studijama autori ne preciziraju kriterije po kojima su postavljali dijagnozu, pa je teško uspoređivati rezultate istraživanja. U našem istraživanju uključeni su bili pacijenti koji su klinički i patohistološki zadovoljili kriterije za dijagnozu OLP-a prema revidiranim kriterijima Svjetske zdravstvene organizacije koje su objavili van der Meij i van der Waal¹⁵ 2003. godine i nisu bili preosjetljivi na dentalne materijale. Iz studije su isključeni svi oni ispitanici koji nisu zadovoljili kriterije OLP-a, odnosno kod kojih je postavljena dijagnoza OLR/OLL.

Kad se govori o OLR/OLL-u većina autora se slaže da je prisutnost amalgama rizični/etiološki čimbenik, budući da zamjena amalgama u većini slu-

čajeva dovodi do povlačenja lezija^{25,27}, no i tu postoje oprečni rezultati studija, naročito ako amalgamski ispuni nisu bili u direktnom kontaktu s oralnom lezijom²⁸.

U kliničkom radu susrećemo se s pacijentima koji u ustima imaju amalgamske ispune, protetske radove od dentalnih legura te istovremeno prisutnost različitih dentalnih legura, a imaju OLP. Postavlja se pitanje o ulozi ovih legura u nastanku OLP-a i, u konačnici, o opravdanosti zamjene dentalnih legura. Uobičajeno je da se kod prisutnosti različitih legura u ustima, od kojih je jedna legura amalgam, pristupa zamjeni amalgama.

Istovremeno postojanje više legura različite plemenitosti u usnoj šupljini ima za posljedicu nastanak korozije, pri čemu manje plemenite legure otpuštaju ione u usnu šupljinu, što može imati negativne lokalne i sustavne posljedice^{12,14,29}. Holmpstrom³⁰ je opisao tri tipa reakcije uzrokovane amalgamom: tip IV alergijske reakcije, toksičnu reakciju te akutnu i generaliziranu preosjetljivost, pri čemu se neželjeni učinci najčešće pripisuju živi, a nešto rjeđe srebru, bakru, cinku i kositru³⁰⁻³². U ovom radu željeli smo izmjeriti razliku električnog potencijala (kao pokazatelja oksidacijsko-redukcijske reakcije na legurama) kod pacijenata s erozivnim i neerozivnim oralnim lihenom koji u usnoj šupljini istovremeno imaju više dentalnih legura, od čega je jedna legura bila amalgam. Erozivni i atrofični oblik OLP-a praćeni su simptomima kao što su bol i nelagoda, što pacijentima predstavlja problem. Ovi oblici također spadaju u prekancerozne lezije prema kriterijima Svjetske zdravstvene organizacije³³. Stoga smo u svojoj studiji pacijente podijelili u dvije podskupine (s erozivnim OLP-om i neerozivnim OLP-om) sa željom da vidimo postoji li kod različitih kliničkih oblika OLP-a razlika u električnom potencijalu. Pri tome nismo zabilježili značajnu razliku u električnom potencijalu između erozivnog OLP-a, neerozivnog OLP-a i kontrolnih ispitanika. Martin i sur.³⁴ u svojem su istraživanju došli do zaključka da prisutnost amalgama i zlata kod pacijenata s OLP-om ne predstavlja rizični čimbenik za nastanak OLP-a, ali prisutnost korozije amalgama i galvanskog članka uslijed različitih legura u usnoj šupljini povezani su s povećanim rizikom za nastanak OLP-a.

Korozija u elektrolitnom mediju ovisi i o pH¹⁶. Brzina korozije naglo raste kada se povećava kiselost, tj. kad pada pH elektrolita^{16,35}. Brojne su *in vitro* studije pokazale da snižavanjem pH umjetne sline kao elektrolita raste korozija i oslobađanje iona iz dentalnih legura³⁶⁻³⁹. Tako smo u ovoj studiji željeli utvrditi postoji li kod erozivnog i neerozivnog oblika OLP-a razlika u pH sline i postoji li poveznica između razlike električnog potencijala i pH sline. pH sline između ispitivanih skupina nije se razlikovao u ovoj studiji. Utvrdili smo da ne postoji korelacija između pH sline i razlike električnog potencijala.

Ovdje treba istaknuti i neka ograničenja ove studije. Zbog malog broja ispitanika pacijenti nisu bili podijeljeni prema stupnju korozije amalgamskih ispuna, starosti amalgama i protetskih radova niti prema drugoj leguri od koje je bio napravljen protetski rad, zato su u tom području potrebna daljnja istraživanja koja će u razmatranje uzeti i ove parametre, za što je potreban znatno veći broj ispitanika.

ZAKLJUČAK

Zaključno, u ovoj studiji nije zabilježena značajna razlika u električnom potencijalu niti u pH sline između pacijenata s erozivnim i neerozivnim OLP-om te kontrolnih ispitanika, što sugerira da u pacijenata s OLP-om nije potrebna zamjena amalgamskih ispuna.

ZAHVALA

Ovo istraživanje provedeno je u sklopu projekta Utjecaj lokalnih i sustavnih čimbenika na bolesti mekih i tvrdih tkiva usne šupljine i mogućnosti liječenja (818-10-12-18, voditeljica projekta: prof. dr. sc. Sonja Pezelj-Ribarić) koje je financiralo Sveučilište u Rijeci.

Izjava o sukobu interesa: autori izjavljuju da ne postoji sukob interesa.

LITERATURA

- Eisen D, Carrozzo M, Bagan Sebastian JV, Thongprasom K. Number V Oral lichen planus: clinical features and management. *Oral Dis* 2005;11:338-49.
- Eisen D. The evaluation of cutaneous, genital, scalp, nail, esophageal, and ocular involvement in patients with oral lichen planus. *Oral Surg Oral Med Oral Pathol Oral Radiol Endod* 1999;88:431-6.
- McCartan BE, Healy CM. The reported prevalence of oral lichen planus: a review and critique. *J Oral Pathol Med* 2008;37:447-53.
- Chatterjee K, Bhattacharya S, Mukherjee CG, Mazumdar A. A retrospective study of oral lichen planus in paediatric population. *J Oral Maxillofac Pathol* 2012;16:363-7.
- Andreasen JO. Oral lichen planus. 1. A clinical evaluation of 115 cases. *Oral Surg Oral Med Oral Pathol* 1968;25:31-42.
- Silverman S Jr, Gorsky M, Lozada-Nur F, Giannotti K. A prospective study of findings and management in 214 patients with oral lichen planus. *Oral Surg Oral Med Oral Pathol* 1991;72:665-70.
- Bagán-Sebastián JV, Milián-Masanet MA, Peñarrocha-Diago M, Jiménez Y. A clinical study of 205 patients with oral lichen planus. *J Oral Maxillofac Surg* 1992;50:116-8.
- Ismail SB, Kumar SK, Zain RB. Oral lichen planus and lichenoid reactions: etiopathogenesis, diagnosis, management and malignant transformation. *J Oral Sci* 2007;49:89-106.
- Payeras MR, Cherubini K, Figueiredo MA, Salum FG. Oral lichen planus: Focus on etiopathogenesis. *Arch Oral Biol* 2013;58:1057-69.
- Gupta SB, Chaudhari ND, Gupta A, Talanikar HV. Lichen planus – An update. *Int Pharm Biomed Sci* 2013;4:59-65.
- Sugerman PB, Savage NW. Oral lichen planus: causes, diagnosis and management. *Aust Dent J* 2002;47:290-7.
- van Vuuren LJ, Odendaal JS, Pistorius PC. Galvanic corrosion of dental cobalt-chromium alloys and dental amalgam in artificial saliva. *SADJ* 2008;63:034-8.
- Chaturvedi TP, Dubey RS. Corrosion behavior of titanium wires: an in vitro study. *Indian J Dent Res* 2012;23:479-83.
- Schmalz G, Garhammer P. Biological interactions of dental cast alloys with oral tissues. *Dent Mater* 2002;18:396-406.
- van der Meij EH, van der Waal I. Lack of clinicopathologic correlation in the diagnosis of oral lichen planus based on the presently available diagnostic criteria and suggestions for modifications. *J Oral Pathol Med* 2003;32:507-12.
- Bundy KJ. Corrosion and other electrochemical aspects of biomaterials. *Crit Rev Biomed Eng* 1994;22:139-251.
- Roberge PR. Handbook of corrosion engineering. New York: McGraw-Hill, 1999;13-54.
- Lundström IM. Allergy and corrosion of dental materials in patients with oral lichen planus. *Int J Oral Surg* 1984;13:16-24.
- Laeijendecker R, Dekker SK, Burger PM, Mulder PG, Van Joost T, Neumann MH. Oral lichen planus and allergy to dental amalgam restorations. *Arch Dermatol* 2004;140:1434-8.
- McCartan BE, McCreary CE. Oral lichenoid drug eruptions. *Oral Dis* 1997;3:58-63.
- Al-Hashimi I, Schifter M, Lockhart PB, Wray D, Brennan M, Migliorati CA, i sur. Oral lichen planus and oral lichenoid lesions: diagnostic and therapeutic considerations. *Oral Surg Oral Med Oral Pathol Oral Radiol Endod* 2007;103:1-12.

22. Sarode SC, Sarode GS, Kalele K. Oral Lichenoid Reaction: A Review. *Int J Oral Maxillofac Pathol* 2012;3:17-26.
23. Finne K, Göransson K, Winckler L. Oral lichen planus and contact allergy to mercury. *Int J Oral Surg* 1982;11:236-9.
24. Lartitegui-Sebastián MJ, Martínez-Revilla B, Saiz-García C, Eguizabal-Saracho S, Aguirre-Urizar JM. Oral lichenoid lesions associated with amalgam restorations: a prospective pilot study addressing the adult population of the Basque Country. *Med Oral Patol Oral Cir Bucal* 2012;17:545-9.
25. Dunsche A, Kästel I, Terheyden H, Springer IN, Christophers E, Brasch J. Oral lichenoid reactions associated with amalgam: improvement after amalgam removal. *Br J Dermatol* 2003;148:70-6.
26. McParland H, Warnakulasuriya S. Oral lichenoid contact lesions to mercury and dental amalgam-a review. *J Biomed Biotechnol.* 2012;2012:589569. doi: 10.1155/2012/589569. Epub 2012 Jul 24.
27. Laine J, Kalimo K, Happonen RP. Contact allergy to dental restorative materials in patients with oral lichenoid lesions. *Contact Dermatitis* 1997;36:141-6.
28. Kalimo K. Oral lichenoid lesions caused by allergy to mercury in amalgam fillings. *Contact Dermatitis* 1996;35:69.
29. Procházková J, Podzimek S, Tomka M, Kucerová H, Mihaļjević M, Hána K, Mikšovský M, Sterzl I, Vinsová J. Metal alloys in the oral cavity as a cause of oral discomfort in sensitive patients. *Neuro Endocrinol Lett* 2006;27:53-8.
30. Holmstrup P. Reactions of the oral mucosa related to silver amalgam: a review. *J Oral Pathol Med* 1991;20:1-7.
31. Holmstrup P. Oral mucosa and skin reactions related to amalgam. *Adv Dent Res* 1992;6:120-4.
32. Mallo Pérez L, Díaz Donado C. Intraoral contact allergy to materials used in dental practice. A critical review. *Med Oral* 2003;8:334-47.
33. Pindborg JJ, Reichart PA, Smith CJ, van der Waal I. Histological typing of cancer and precancer of the oral mucosa. World Health Organization International Histological Classification of Tumours. 2nd Edition. Berlin: Springer, 1997;87.
34. Martin MD, Broughton S, Drangsholt M. Oral lichen planus and dental materials: a case-control study. *Contact Dermatitis* 2003;48:331-6.
35. Pardo A, Otero E, Merino MC, López MD, Utrilla MV, Moreno F. Influence of pH and Chloride Concentration on the Pitting and Crevice Corrosion Behavior of High-Alloy Stainless Steels. *Corrosion* 2000;56:411-8.
36. Bayramoğlu G, Alemdaroğlu T, Kedici S, Aksüt AA. The effect of pH on the corrosion of dental metal alloys. *J Oral Rehabil* 2000;27:563-75.
37. Kedici SP, Aksüt AA, Kılıçarslan MA, Bayramoğlu G, Gökdemir K. Corrosion behaviour of dental metals and alloys in different media. *J Oral Rehabil* 1998;25:800-8.
38. Naguib E, Khalaf M, Gad Allah AG. Corrosion behaviour of dispersalloy amalgam and non-precious alloys in artificial saliva of different pH. *Egypt Dent J* 1990;36:139-56.
39. Marek M. Dissolution of mercury from dental amalgam at different pH values. *J Dent Res* 1997;76:1308-15.