

Employment of Computed Tomography in the Study of Traumata Scored from Two Adults from Croatian Bioarchaeology

Uporaba računalne tomografije u proučavanju ozljeda dviju odraslih osoba iz hrvatske bioarheologije

Izvorni znanstveni rad
Forenzička bioarheologija

Original scientific paper
Forensic bioarchaeology

UDK/UDC 572:616–001]:902(497.5)

Primljeno/Received: 02. 01. 2014.
Prihvaćeno/Accepted: 16. 06. 2014.

JADRANKA BOLJUNČIĆ
Institut za arheologiju
Ulica Ljudevita Gaja 32
HR – 10 000 Zagreb
jadranka.boljuncic@gmail.com

JOSIP HAT
Poliklinika Medikol
Voćarska cesta 106
HR – 10 000 Zagreb
hatjosip@yahoo.com

Computed tomography (CT) was employed in the study of two adults' traumata from Croatian bioarchaeology – a female from a secondary archaeological context (Zagajci) and male from a medieval burial complex (Zvonimirovo). Injuries were considered in reference to possible violent acts versus accidents. Our aim went two ways: an isolated Zagajci cranium with healed depressed fracture to the frontal bone (case 1), was investigated as to assess insight into a possible impact effect of the injury on the inner table. An isolated case from the early Zvonimirovo collection with healed left ulna/clavicle fractures and the mandibular tooth relic (case 2), was investigated as to obtain detailed radiological data on other possible (root) traumata. The female CT scans showed a depressed fracture penetrating the inner table – suggestive of aggressive blow to the forehead with hard-blunt object. The male CT scans generated unhealed (perimortal) left maxillary root fractures. Different time implications suggested by antemortal/perimortal traumata offer alternative traumatic scenarios for the male: traumata could be sustained in (different time) accidents due to the absence of (antemortal/perimortal) cranial bone traumata; however in terms of the medieval context one cannot exclude the two-step scenario whereby repeated injuries to the left body side could be suggestive of several episodes of violence as follows: firstly a man could sustain a blow to the left forearm raised in defense; possibly co-occurring fractured clavicle might be suggestive of the fall that followed. Different time blow to the chin, whereby the lower teeth could violently hit the upper causing indirect (perimortal) root fractures, might be suggestive of posttraumatic implications accounting for the death of individual.

Key words: computed tomography, traumata, violence, accident, bioarchaeology, Zagajci, Zvonimirovo.

Računalnu smo tomografiju (CT) rabili u proučavanju trauma dviju odraslih osoba iz hrvatske bioarheologije – žene iz sekundarnog arheološkog konteksta (Zagajci) i muškarca iz srednjovjekovnog grobnog kompleksa (Zvonimirovo). Ozljede smo razmotrili u odnosu na moguća nasilna djelovanja nasuprot slučajnim nezgodama. Imali smo ukupno dva cilja: izolirani nalaz lubanje iz Zagajaca sa zacijeljenom depresijskom frakturom čeone kosti (slučaj 1) ispitali smo kako bismo dobili uvid u mogući utjecaj ozljede na unutarnju lubanjsku tablu. Izolirani slučaj osobe iz starije zbirke Zvonimirova koja je pokazivala zacijeljene prijelome lijeve lakatne i ključne kosti, te relik mandibularnog zuba (slučaj 2), ispitali smo kako bismo dobili detaljne radiološke podatke o drugim mogućim traumama (korijena zubā). CT presjeci koje smo dobili u slučaju ženske osobe pokazali su depresijsku frakturu s prodorom u unutarnju tablu upućujući na agresivni udarac u čelo tupo-tvrđim predmetom. CT presjeci koje smo dobili u slučaju muške osobe iznjedrili su nazočnost nezacijeljenih (perimortalnih) prijeloma korijena gornjočeljusnih zubā. Vremenski različite implikacije na koje upućuju zaživotne i perimortalne traume ukazuju na različite scenarije traumatskih događaja u slučaju muškarca: ozljede je mogao zadobiti prilikom (vremenski različitih) nezgoda, budući da nema nazočnih zaživotnih/perimortalnih ozljeda kostiju lubanje; ipak, s obzirom na srednjovjekovni kontekst ne može se isključiti scenario u dvije etape prema kojem ponovljene ozljede na lijevoj strani mogu upućivati na nekoliko epizoda nasilnog djelovanja na sljedeći način: muškarac je prvotno mogao zadobiti udarac u lijevu podlakticu podignutu u samoobrani; prijelom ključne kosti, nastao po svemu sudeći za vrijeme istog događaja, mogao se zbiti prilikom pada koji je uslijedio. Vremenski različit udarac u bradu, pri čemu bi zubi donje čeljusti vrlo snažno udarili o gornjočeljusne zube s učinkom neizravnih (perimortalnih) prijeloma korijena zubā, mogao bi upućivati na posttraumatske implikacije koje su mogle pridonijeti smrti osobe.

Ključne riječi: računalna tomografija, traume, nasilje, nezgode, bioarheologija, Zagajci, Zvonimirovo.

INTRODUCTION

Ever since its development (Hounsfield 1973: 1016–1022; Spoor et al. 2000: 63), computed tomography (CT) has taken over from conventional (plain) radiography and pluridirectional tomography as the imaging method of choice when investigating complex skeletal morphology. In addition to magnetic resonance imaging (MRI), CT is a modality that is technically more complex and less straightforward in practical use than conventional radiography (Spoor et al. 2000: 61–63). This is due to the capacity of so called multisliced diagnostic CT to provide detailed anatomical information of an examined area without superimposition of anatomical structures unlike in plain radiography.

The development of computed tomography in combination with increasingly sophisticated computer graphics applications, has provided the range of opportunities for the qualitative and quantitative study of fossil morphology that were not available to researches using conventional radiography (Spoor et al. 2000: 61). Apparently the same could be the case for the morphology/anatomy of more recent archaeological specimens. This could be of particular interest in terms of specimens exhibiting lesions pointing out to traumatic events.

Traumatic lesions are commonly found in archaeological samples and provide useful information about various behavioral and cultural population¹ aspects (Lovejoy, Heiple 1981: 55; Brasili et al. 2004: 179). It is the fact that the structure of traumata, location and the degree of possible repair generate information on the etiology, i.e. traumatic events that might have occurred as well as possible treatments of injuries (Judd, Roberts 1999: 229; Brasili et al. 2004: 179). However, only computed tomography employed in the examination of traumata (and beyond), can provide a wide range of detailed qualitative (and quantitative) scores which are not available either from mere visual inspection or using of conventional radiography. Likewise, such scores obtained from CT can account for strengthening archaeological cases for violence or vice versa.

The present paper reports on the employment of computed tomography (CT) in the study of traumata scored from individuals from Croatian bioarchaeology – a female from a secondary archaeological context of Zagajci near Belišće (Osječko-Baranjska County) and male from the medieval burial complex Zvonimirovo, near Virovitica (Virovitica-Podravina County). An isolated female cranium from Zagajci,² delivered from the Museum of Belišće to the Institute of Archaeology in Zagreb for overall bioarchaeological analysis, showed an injury roughly amidst the frontal bone. On the other hand, there was an isolated male case from the early Zvonimirovo collection stored at the Institute of Archaeology, showing combined healed left ulna/clavicle fractures with the mandibular tooth relic. Adult traumata were considered in reference to traumatic events – possible violent acts *versus* accidents. **Our aim went two ways: depressed frontal fracture of a female (case 1), was investiga-**

1 One has to take into account that so-called burial populations are random samples and thus differ from living populations.

2 The cranium was discovered accidentally by a local villager (Boljunčić 2013: 136, 138).

UVOD

Već od samih početaka (Hounsfield 1973: 1016–1022; Spoor et al. 2000: 63), računalna je tomografija (CT) nadomjestila konvencionalnu (standardnu) radiografiju i višesmjernu tomografiju kao izbornu metodu snimanja u istraživanju složene morfologije kostura. Poput magnetske rezonancije (MRI), CT predstavlja tehnički složeniji modalitet u praksi manje izravan od konvencionalne radiografije (Spoor et al. 2000: 61–63), zahvaljujući kapacitetu takozvanoga višeslojnog dijagnostičkog CT-a koji može priskrbiti podrobnu anatomska informaciju o ispitivanom području bez preklapanja anatomske struktura, za razliku od konvencionalne radiografije

Razvoj računalne tomografije u sprezi sa sve sofisticiranijim računalnim grafičkim programima pruža širok izbor mogućnosti u kvalitativnom i kvantitativnom istraživanju fosilne morfologije, što nije bilo dostupno istraživačima koji su rabili konvencionalnu radiografiju (Spoor et al. 2000: 61). Po svemu sudeći, slično bi moglo vrijediti i u istraživanju morfologije/anatomije recentnijih arheoloških uzoraka. To bi moglo biti naročito zanimljivo u slučajevima kad je riječ o primjercima s lezijama koje upućuju na traumatske događaje.

Arheološki uzorci često pokazuju traumatske lezije koje pružaju korisne pokazatelje o raznovrsnim aspektima ponašanja i kulturi populacija¹ (Lovejoy, Heiple 1981: 55; Brasili et al. 2004: 179). Činjenica je kako struktura ozljeda, mjesto i stupanj moguće reparacije, pružaju pokazatelje o etiologiji, tj. traumatskim događajima koji su se mogli dogoditi, kao i mogućim postupcima tretiranja ozljeda (Judd, Roberts 1999: 229; Brasili et al. 2004: 179). Međutim, jedino računalna tomografija (i šire), može iznjedrati širok raspon detaljnih kvalitativnih (i kvantitativnih) rezultata prilikom proučavanja ozljeda, što nije moguće postići tek vizualnim pregledom ili uporabom standardne radiografije. Također, rezultati iznjedreni pomoću CT-a mogu poduprijeti rezultate razmatranja mogućih nasilnih djelovanja kad je riječ o arheološkim slučajevima, ili ih pak opovrgnuti.

U ovom je članku riječ o uporabi računalne tomografije (CT) u proučavanju ozljeda dviju osoba iz hrvatske bioarheologije – ženske osobe iz sekundarnog arheološkog konteksta nalazišta Zagajci kraj Belišća (Osječko-baranjska županija) te muške osobe iz srednjovjekovnog grobnog kompleksa Zvonimirovo kraj Virovitice (Virovitičko-podravska županija). Izolirani nalaz ženske lubanje iz Zagajaca,² dostavljen iz Muzeja Belišće u Institut za arheologiju u Zagrebu s ciljem cjelovite bioarheološke analize, pokazivao je ozljedu približno posred čeone kosti. S druge strane, u Institutu za arheologiju u starijoj se zbirci iz Zvonimirova nalazio izolirani slučaj muškarca sa zaliječenim prijelomima lijeve lakatne i ključne kosti, te reliktom zuba u donjoj čeljusti. Ozljede odraslih osoba razmatrane su s obzirom na traumatske događaje – moguća nasilna djelovanja nasuprot slučajnim nezgodama. Naš je cilj bio dvojak: depresijsku frakturu čeone kosti žene (slučaj 1) ispitali smo kako bismo dobili detaljan uvid u stupanj ozbiljnosti ozljede koja je upućivala na nasilno djelovanje, odnosno njen mogući utjecaj na unutrašnju lubanjsku tablu (*lamina interna*) uključujući spužvastu kost (*diploë*). Slučaj muškarca (slučaj 2) ispitali smo s ciljem detaljnoga radiološkog uvida u moguću prisutnost

1 Valja uzeti u obzir da je kod takozvanih grobnih populacija riječ o slučajnim uzorcima te se na taj način razlikuju od živućih populacija.

2 Lubanju je slučajno otkrio stanovnik tamošnjeg sela (Boljunčić 2013: 136, 138).

ted as to assess detailed anatomical into sight on the severity of violence-indicative trauma, i.e. possible impact effect of the injury on the inner cranial table (*lamina interna*) via cancellous bone (*diploë*). Male case (case 2), was investigated as to asses detailed radiological insight into the possible presence of other (root) traumata that might strengthen the case for possible violence, in addition to already generated indicator of possible deliberate violence – self-defensive left ulna injury.

To the best of our knowledge, until now computed tomography (CT) has not yet been employed in Croatian bioarchaeology in terms of the study of bone traumata,³ which could be due to the cost of such methods. In this paper CT was employed in the study of two isolated cases with adult traumata due to its capacity to provide already mentioned detailed qualitative (and quantitative) approach whilst investigating skeletal/dental injuries. Detailed anatomical scores on traumata and their impact effect on bone and dental tissue, generated from CT scans, would remain undetected if the material was examined only by visual inspection (or plain radiology). Such approach also accounts for a clearer understanding of possible neurological manifestations secondary to cranial injuries. The same is the case with quantitative scores from CT which cannot be obtained from plain radiography. Hence, we hope that such approach will complement the existing database on the study of traumata in Croatian bioarchaeology.

METHODS

COMPUTED TOMOGRAPHY

Unlike in plain radiography in medical CT scanners an X-ray source and an array of detectors rotate about the specimen and measure its attenuation within the confines of a slice-shaped volume in a great number of directions using a fan beam. By repositioning the specimen, the plane in which measurements are taken can be changed (Spoor et al. 2000: 63).

By means of using advanced computer techniques – graphics, a series of contiguous CT images can be stacked to provide 3D set of data of the scanned object (skeletal elements), that can be analysed and visualized in various ways (Robb 1995; Spoor et al. 2000: 67). This is widely employed in a modern medical/clinical practice (Höhne et al. 1990; Zonneveld 1994; Spoor et al. 2000: 67) and introduced into palaeoanthropology (Spoor, Zonneveld 1999; Spoor et al. 2000: 67), as well as into the present study of traumata from Croatian bioarchaeology.

The protocol for CT scanning skeletal remains is mostly similar to that for clinical use. However, the choice of scan plane in terms of skeletal material is far less restricted than in medical practice where there are limitations of possible range of planes due to living human body (Spoor at al. 2000: 65).

Like in the report from Spoor et al. (2000: 63), in the present paper the term CT scan was mostly used to refer to digital data and image of one slice (cross-sectional image).

drugih ozljeda (korijena zubā) koje bi mogle potkrijepiti dotični slučaj u smislu mogućeg nasilnog djelovanja, zajedno s već iznjudrenim pokazateljem mogućega namjernog nasilnog akta – obrambenom ozljedom lijeve lakatne kosti.

Koliko nam je poznato, računalna se tomografija (CT) u hrvatskoj bioarheologiji do sada nije rabila u proučavanju koštanih trauma,³ što bi se moglo pripisati visokim troškovima uporabe ovakvih metoda. U ovom smo radu u proučavanju dvaju izoliranih slučajeva ozljeda u odraslih osoba koristili CT zbog toga što potonji može omogućiti spomenuti detaljni kvalitativni (i kvantitativni) pristup proučavanju ozljeda kostiju i/ili zubā. Detaljni se anatomske pokazatelji ozljeda i njihova utjecaja na koštano i zubno tkivo, iznjudreni putem CT presjeka, ne bi mogli otkriti u slučaju da je materijal izložen samo vizualnom pregledu (ili standardnom radiologijom). Takav pristup također omogućava i jasnije razumijevanje mogućih neuroloških pokazatelja koji se mogu pojaviti sekundarno po ozljeđivanju lubanje. Jednako vrijedi i u slučaju kad je riječ o kvantitativnim rezultatima iznjudrenih pomoću CT-a koji se ne mogu postići primjenom standardne radiografije. Stoga se nadamo da će ovakav pristup nadopuniti postojeću bazu podataka kad je riječ o proučavanju ozljeda u hrvatskoj bioarheologiji.

METODE

RAČUNALNA TOMOGRAFIJA

Za razliku od standardne radiografije, kod medicinskih CT skenera izvor X-zraka i niz detektora rotiraju oko primjerka, mjereći atenuaciju (slabljenje) zraka unutar volumena u slojevima, u velikom broju smjerova pomoću lepezastog snopa zraka (*fan beam*). Promjenom položaja ispitivanog primjerka može se promijeniti ravnina u kojoj se vrši mjerenje (Spoor et al. 2000: 63).

Uporabom naprednih računalnih tehnika grafičke obrade, moguće je kombinirati niz CT prikaza kako bi se dobio skup 3D podataka o skeniranom objektu (kosturni elementi), koji se mogu analizirati i vizualizirati na različite načine (Robb 1995; Spoor et al. 2000: 67). Ova se metoda uvelike koristi u suvremenoj medicinskoj/kliničkoj praksi (Höhne et al. 1990; Zonneveld 1994; Spoor et al. 2000: 67) a uvedena je i u paleoantropologiju (Spoor, Zonneveld 1999; Spoor et al. 2000: 67), kao i u predmetno proučavanje ozljeda iz hrvatske bioarheologije.

Protokol u CT skeniranju kosturnih ostataka uglavnom je sličan onome u kliničkoj praksi. Međutim, mogućnost izbora ravnina prilikom snimanja kosturne građe je mnogo širi nego u medicinskoj praksi, gdje odabir ravnina ograničavaju mogućnosti živućeg ljudskog tijela (Spoor at al. 2000: 65).

Sukladno izvješću Spoor et al. (2000: 63), u ovom se radu termin *CT presjek* također poglavito odnosi na digitalne podatke i prikaze jednog sloja (prikaz presjeka). Međutim, termin se može odnositi i na cjelokupno ispitivanje pomoću CT-a ili na niz prikaza (kao i u primjeru "napraviti CT presjek primjerka") (Spoor et al. 2000: 63). Jednako vrijedi i za korištenje spomenutog termina u ovom članku u okviru sabirnog prikaza u sažetku ili raspravi. Računalna tomografija koju smo predstavili u ovom radu provedena je pomoću multidetektorskog CT skenera Siemens AG Sensation 16 (debljina slojeva iznosila je 1 mm).

³ To the best of our knowledge there is only one bone pathology case in Croatian bioarchaeology examined by computed tomography (Šlaus et al. 2000).

³ Koliko nam je poznato u hrvatskoj je bioarheologiji zabilježen tek jedan slučaj ispitivanja patologije kostiju pomoću računalne tomografije (Šlaus et al. 2000).

However, the term can be used to indicate a full examination by CT, or a series of images (as in "to do a CT scan of a specimen") (Spoor et al. 2000: 63). The same was the case with use of such term in this paper in terms of summarized views, e.g. in the summary and discussion sections. In the present study computed tomography was performed by a Siemens Sensation 16 AG multi detector CT scanner (slice thickness 1 mm).

Multiplanar reformatting

A 3D set of data enables multiplanar reformatting, i.e. the extraction of images in planes other than the original stack, i.e. any image can be resampled from an original stack of scans. The spatial resolution of reformatted images is equally good if the voxels of the pixel size equals the slice thickness, and the new image is exactly perpendicular to the original plane (Spoor et al. 2000: 67). Referring to the latter authors we tried to make initial scans rather than to rely on reformatted images.

Volume 3D rendering

A 3D visualisation of the cranium by volume rendering is an alternative technique of representing 3D data sets, in which all of the data volume contributes to the images (Levoy 1988; Drebin et al. 1988; Robb 1995; Spoor et al. 2000: 69). Volume rendering has advantage in terms of the fact that many aspects of the internal and external morphology a specimen can be imaged in relation to each other without the need for a laborious process of segmentation and cut-away views (Spoor et al. 2000: 69). A 3D volume rendering visualisation of an isolated cranium from Zagajci with a depressed fracture, was also applied in the present study.

RESULTS

CASE 1

Human cranium from Zagajci studied for cranial injury stems from a secondary archaeological context. A detailed description of both the site and material – the taphonomy of the partial skull, was reported in detail in the previous study. The same is the case with the sex and age-at-death of the individual who was identified as an adult female roughly in her thirties (\pm 30–40 years old) (Boljunčić 2013: 138–139). Hence, in this paper we shall refer to this topic only in short. The skull was found in 1996, in a sandy pit, at the place marked on the enclosed map with the letter B – 1.5 metres bellow the topographic elevation at the altitude of approximately 99.6 metres (Map 1, b). There were no enclosures associated with the cranium which would allow chronological dating (Boljunčić 2013: 138). Likewise, our attempt to obtain possible molecular relatedness (population and other) of this cranium and the scanty set of remains associated with jewellery dated to Early Iron Age⁴ failed apparently due to severe degrading of ancient DNA in this specimen (Boljunčić 2013: 143–144). Thus it was impossible to establish possible chronological relation with the scanty set. Results of the analyses of the Zagajci cranium which were beyond the aim of this paper have been reported in

4 Found few years before, in 1992, in farther vicinity (Boljunčić 2013: 136, 138).

Multiplanarno reformatiranje

Skup trodimenzionalnih podataka omogućuje multiplanarno reformatiranje, tj. ekstrakciju prikaza u ravninama različitim od izvornog skupa podataka, odnosno iz izvornog je skupa snimaka moguće rekonstruirati presjeke u različitim ravninama. Prostorna rezolucija reformatiranih slika je jednako dobra ako vokseli veličine piksela odgovaraju debljini slojeva, a nova slika pritom posve okomita na izvornu ravninu (Spoor et al. 2000: 67). Sukladno ranije navedenim autorima, nastojali smo pribjeći rabljenju izvornih presjeka radije negoli se oslanjati na reformatirane prikaze.

Metoda „3D volume rendering“ vizualizacije

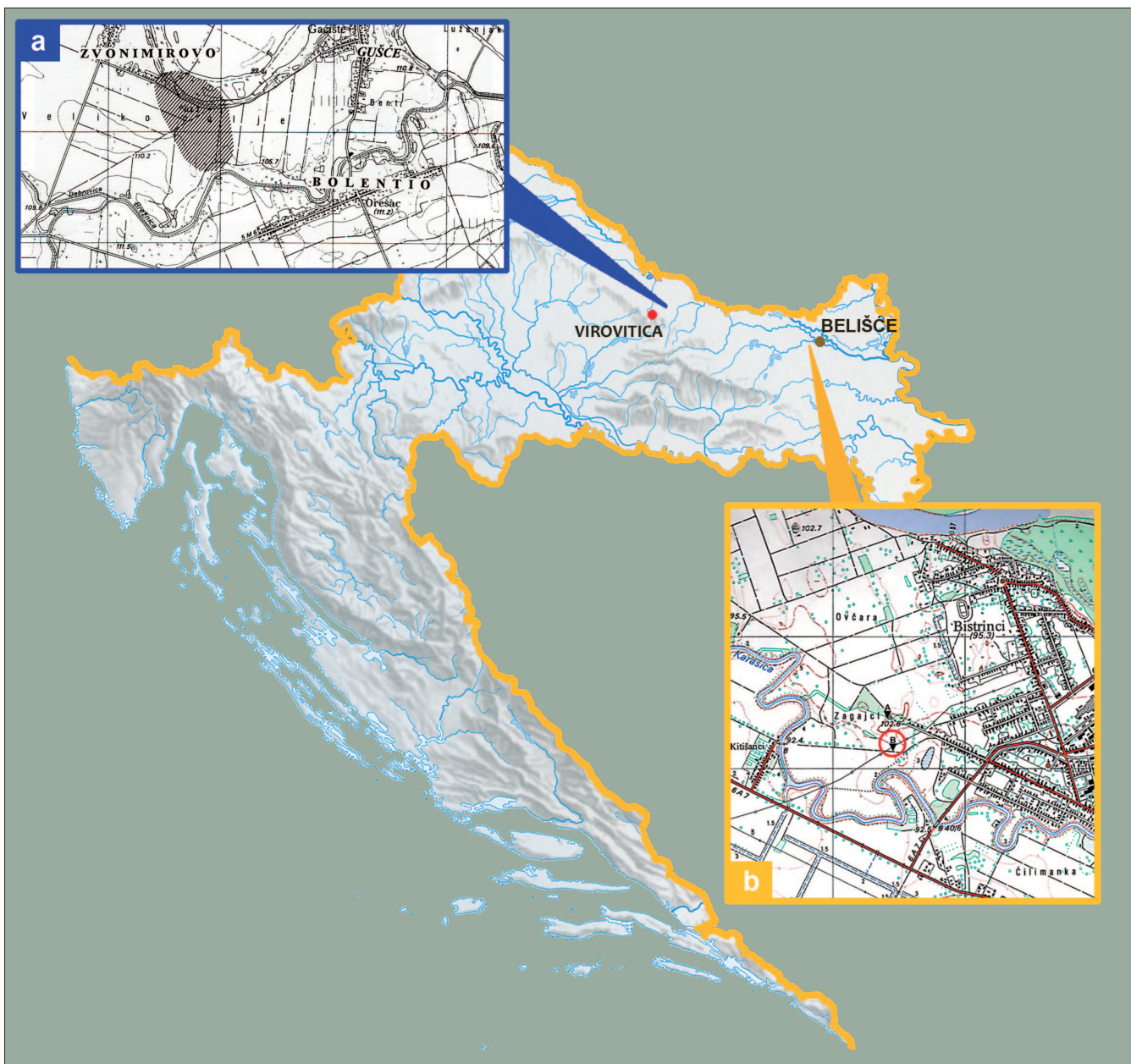Trodimenzionalna vizualizacija lubanje pomoću metode „3D volumen rendering“ je alternativna tehnika prikazivanja skupova 3D podataka, pri čemu cjelokupni podatkovni volumen doprinosi prikazu (Levoy 1988; Drebin et al. 1988; Robb 1995; Spoor et al. 2000: 69). Prednost ovakve metode leži u činjenici da se mnogi aspekti unutrašnje i vanjske morfologije uzorka mogu prikazati u međusobnom odnosu bez potrebe za iscrpnim procesom segmentacije i prikazima presjeka (Spoor et al. 2000: 69). U predmetnom radu također smo primijenili metodu „3D volume rendering“ u vizualizaciji izoliranog nalaza lubanje iz Zagajaca s depresivskom frakturom.

REZULTATI SLUČAJ 1

Ljudska lubanja s ozljedom, iz Zagajaca, pronađena je u sekundarnom arheološkom kontekstu. Detaljni smo opis nalazišta i parcijalnog nalaza lubanje – tafonomiju, prikazali u prethodnom radu. Jednako vrijedi za spol i starost osobe u trenutku smrti koju smo identificirali kao odraslu žensku osobu u tridesetim godinama (\pm 30–40 godina starosti) (Boljunčić 2013: 138–139). Iz tog ćemo se razloga u ovom radu samo kratko osvrnuti na ovu temu. Lubanja je pronađena 1996. godine u pješčanoj jami, na položaju označenom slovom B na priloženoj karti – 1,5 metara ispod kote na nadmorskoj visini od približno 99,6 metara (karta 1, b). Uz lubanju nije bilo priloga koji bi omogućili kronološko datiranje (Boljunčić 2013: 138). Pokušaj utvrđivanja moguće molekularne povezanosti (populacijske i druge) ove lubanje s oskudnim skupom nalaza pronađenih u kontekstu s nakitom datiranim u starije željezno doba⁴ nije uspio zbog znatnog oštećenja stare DNK u uzorku lubanje (Boljunčić 2013: 143–144). U tom smislu nije bilo moguće utvrditi moguću kronološku povezanost s oskudnim skupom nalaza. Rezultatima analize lubanje iz Zagajaca koji su prelazile cilj ovog rada izvijestili smo u drugom radu (Boljunčić 2014).

Rezultati proučavanja patologije lubanje iznjedreni su na osnovi kombinacije vizualne – makroskopske inspekcije sukladno Manchester (1980), Ortner i Putschar (1981), Holder (2008), Qureshy (2012) te Heegaard, Biros (2013) i računalne tomografije (CT). Na lubanji smo uočili izolirani defekt u obliku koštane depresije smješten paramedijalno na čeonj kosti (sl. 1 a, b). Defekt nepravilnog oblika s remodeliranim rubovima. posve je zacijelio. Dno udubljenja je također neravnomjerno oblikovano. Na mjestu prijeloma nije bilo pokazatelja koštane infekcije. Lučna udaljenost od bregme do prednjeg ruba defekta iznosila je 59 mm, mjereno uzicom. Najveći okomiti i vodoravni promjeri frakture iznosili su 16 mm, odnosno 13 mm – mjereno pomoću kli-

4 Predmetni nalazi pronađeni su nešto dalje od lubanje nekoliko godina ranije – 1992. godine (Boljunčić 2013: 136, 138).



Map 1 Map of Croatia with enlarged details – the map of Zvonimirovo – Veliko Polje near Virovitica (a) and topographic map of Zagajci near Belišće (b). Isolated human cranium from Zagajci was discovered at the spot marked with the letter B – in a red circle. Zvonimirovo – Veliko Polje map is provided here courtesy of Ž. Tomičić. Basic topographic map of Zagajci is provided here courtesy of the Museum of Belišće (created by: J. Boljunčić and I. Krajcar).

Karta 1 Karta Hrvatske s uvećanim detaljima – kartom nalazišta Zvonimirovo – Veliko polje kraj Virovitice (a) te topografskom kartom Zagajaca kraj Belišća (b). Izolirani nalaz ljudske lubanje iz Zagajaca otkriven je na mjestu označenom slovom B, u crvenom krugu. Kartu Zvonimirovo – Veliko polje objavujemo s dopuštenjem Ž. Tomičića. Osnovnu topografsku kartu Zagajaca objavujemo s dopuštenjem Muzeja Belišće (osmislili: J. Boljunčić i I. Krajcar).

another study (Boljunčić 2014).

The pathology of the cranium was scored after visual – macroscopic inspection combined with computed tomography (CT). It was defined after Manchester (1980), Ortner and Putschar (1981), Holder (2008), Qureshy (2012) and Heegaard, Biros (2013). The cranium exhibited an isolated defect – bone depression (depressed fracture), located paramedially on the frontal bone (Figs. 1 a, b). The defect was well healed and irregularly shaped with remodelled margins. The depression floor was also irregularly shaped and uneven. There was no evidence of bone infection at the fractu-

znog mjerača. Na aksijalnom se CT presjeku na mjestu prijeloma prikazalo udubljenje vanjske table u predjelu čeone kosti, zajedno s blagim razmaknućem kosti ispod prijeloma, u posteriornom smjeru. Osim toga, dio udubljene čeone kosti – koji se pruža udesno od razmaknuća kosti, prodro je intrakranijalno, tj. u tom je dijelu zabilježen pomak ulomljenog dijela dijela prema unutrašnjosti lubanje za 1,6 mm (sl. 2). Najveći okomiti, odnosno vodoravni promjer udubljenja iznjudren putem aksijalnog CT presjeka iznosio je 18,9 mm, odnosno 14,8 mm. Najveća dubina defekta – približno posred prijeloma, mjerena od takozvane sekante (pravac koji povezuje dvije granične točke prijeloma) iznosila je 2,8 mm.

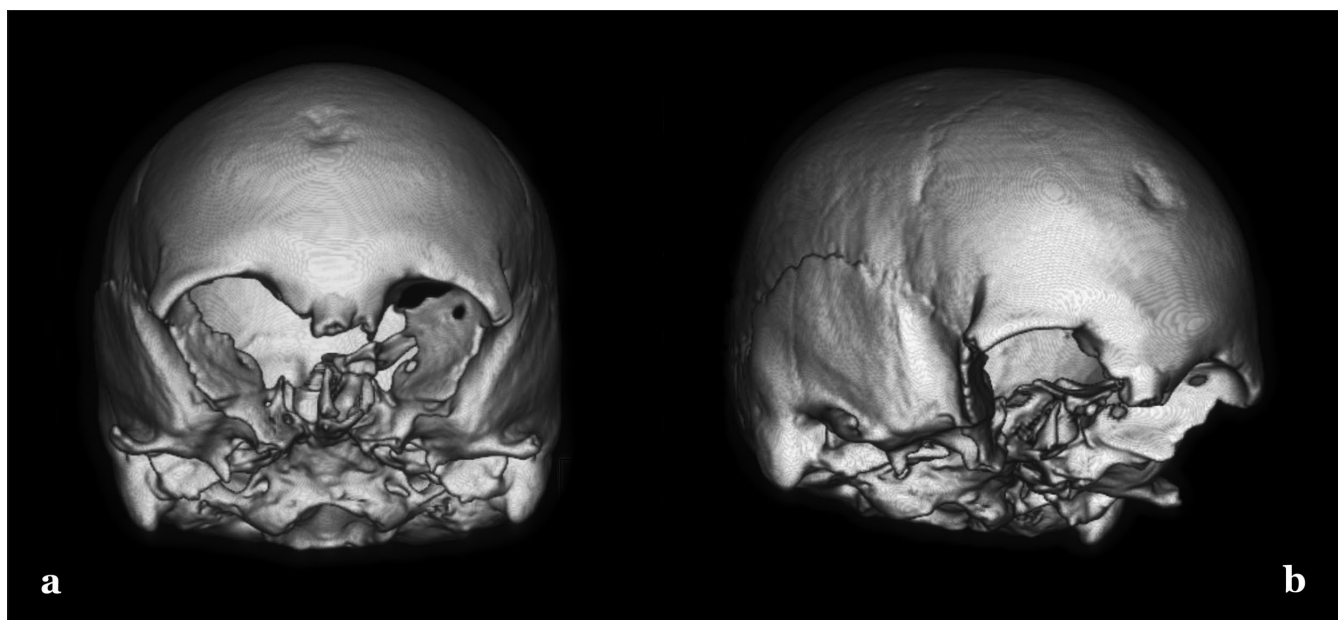


Fig. 1 3D volume rendering images of the female skull from the secondary archaeological context of Zagajci exhibiting a depressed fracture to the frontal bone: frontal (a) and right latero-lateral (b) views (CT scan: J. Hat; photo: I. Krajcar).

Sl. 1 „3D volume rendering“ vizualizacija ženske lubanje iz sekundarnog arheološkog konteksta nalazišta Zagajci s prikazom depresijske frakture čeonog kosti: frontalni (a) te desni latero-lateralni (b) prikazi (CT presjek: J. Hat; fotografija: I. Krajcar).

re site. The arch distance from the Bregma to the anterior margin of the defect was 59 mm measured with cord. The maximum vertical and horizontal diameters of the fracture were 16 mm, i.e. 13 mm – measured with calliper. The axial CT scan showed a depression of the outer table of the frontal bone, at the fracture site, associated with mild bone separation below the fracture to the posterior. In addition a part of the depressed frontal bone – extending from the bone separation to the right, was pushed inward, i.e. there was an intracranial 1.6 mm large shift of the fractured segment (Fig. 2). The maximum vertical, i.e. horizontal diameters of the depression measured from the axial CT scan were 18.9 mm, i.e. 14.8 mm: The maximum depth of the defect – roughly amidst the fracture, measured from the so-called secant (the straight line connecting two delimiting points of the fracture) was 2.8 mm. The outer table was thinned at the fracture site, showing evidence of obliteration of the fracture floor above the beginning of the bone separation (Fig. 2). The maximum width of the bone separation (posteriorly) was 0.8 mm.

The sagittal CT scan showed the lateral view of the frontal depression with the fracture line running *in continuo* from the outer table, via *diploë* to the inner table, associated with the bone separation (Fig. 3). The maximum straight-line distance from the Bregma to the superior margin of the fracture obtained from the sagittal CT scan was 53.6 mm; the straight-line distance from the Bregma to the inferior margin of the fracture was 70.4 mm.

CASE 2

The skeleton of an individual studied for multiple traumata was unearthed in 1995 from a primary single inhumation No. 8⁵ at the burial complex Zvonimirovo (Map 1, a). Systematic excavations of the cemetery started as early

5 Burial number follows the original burial designation assigned in 1995.

Vanjska je tabla na mjestu prijeloma stanjena, a iznad početnog razmaknuća kosti fraktura je djelomice obliterirala (sl. 2). Najveća širina razmaknuća kosti (u posteriornom dijelu) iznosila je 0,8 mm.

Na sagitalnom se CT presjeku prikazao lateralni aspekt čeonog udubljenja s linijom prijeloma koja se protezala neprekidno od vanjske table, preko *diploë* do unutrašnje table, također uz vidljivo dodatno razmaknuće kosti (sl. 3). Najveća pravocrtna udaljenost od bregme do gornjeg ruba pri-

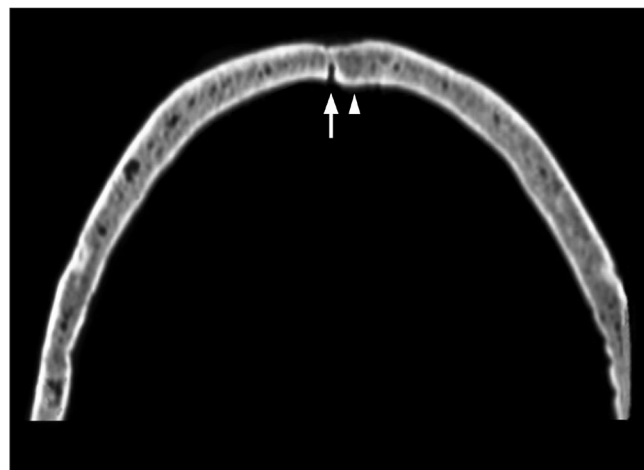


Fig. 2 Axial (transversal) CT scan of the female cranium from Zagajci exhibiting frontal bone depression at the fracture site associated with mild bone separation – diastase (marked by white arrow). Note an intracranial shift of the fractured bone from the bone separation to the right – marked by white arrow point (CT scan: J. Hat; photo: I. Krajcar).

Sl. 2 Aksijalni (poprečni) CT presjek ženske lubanje iz Zagajaca s udubljenjem na čeonj kosti na mjestu prijeloma uz dodatno blago razmaknuće kosti – diastazu (označeno bijelom strelicom). Valja obratiti pozornost na pomak frakturirane kosti prema unutrašnjosti lubanje, udesno od razmaknuća kosti – označeno vrškom bijele strelice (CT presjek: J. Hat; fotografija: I. Krajcar).

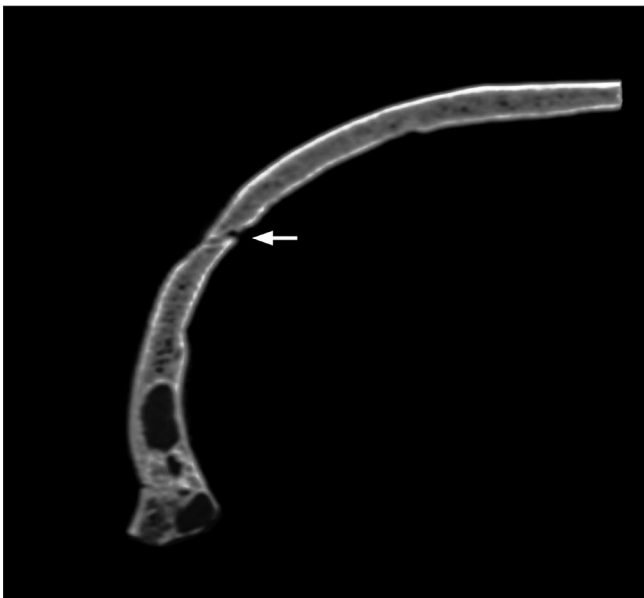


Fig. 3 Sagittal CT scan of the female cranium from Zagajci. A complete fracture line is running continuously from roughly amidst the thinned depressed outer table (*lamina externa*), via cancellous bone (*diploë*), to the inner table (*lamina interna*); note the bone separation to the posterior – marked by white arrow (CT scan: J. Hat; photo: I. Krajcar).

Sl. 3 Sagitalni CT presjek ženske lubanje iz Zagajaca. Cjelovita linija prijeloma proteže se neprekidno približno od sredine stanjene i udubljene vanjske table (*lamina externa*), preko spužvaste kosti (*diploë*), sve do unutrašnje table (*lamina interna*); posebno valja obratiti pozornost na posteriorno razmaknuće kosti – označeno bijelom strelicom (CT presjek: J. Hat; fotografija: I. Krajcar).

as in 1993 by the Institute of Archaeology (Zagreb) and the Museum of Virovitica. Grave goods uncovered at the site indicate classification of the cemetery to the Bijelo Brdo culture of the 11th century (Tomičić 1997: 43). Demographic and pathological studies of the early Zvonimirovo series were presented in earlier reports by Boljunčić, Mandić (1993/1996: 131–148) and Boljunčić (1997a: 53–61; 1998: 70). Recent oriented autosomal STR genotyping of four selected individuals from Zvonimirovo generated high parentage probability, i.e. high probability of their genetic relatedness (Boljunčić 2007: 536, 539–543). Molecular study also generated an affiliation of the Zvonimirovo deceased with the general Croatian population (Boljunčić 2007: 542).

The skeleton in question belonged to the collection of around ten skeletons unearthed in 1995. There were no other traumata scored either from this series or from earlier reports. The skeleton was in a fairly well state of preservation with light-yellowish bone cortex in addition to some grey-reddish discolorations of unknown origin mainly on the femoral and tibial cortex. There was also a bone damage to the right lateral cranium. Otherwise, it was the most complete skeleton from around ten skeletons from the 1995 Zvonimirovo series, lacking only the hyoid, xiphoid process and coccyx. Likewise, hand and foot bones, as well as rib cage bones were incomplete. In terms of dentition all teeth were present in the upper jaw, except for few post-mortem missing teeth – maxillary left medial and lateral incisors and

jeloma iznjedrena putem sagitalnog CT presjeka iznosila je 53,6 mm; pravocrtna udaljenost od bregme do donjeg ruba prijeloma iznosila je 70,4 mm.

SLUČAJ 2

Kostur osobe s višestrukim ozljedama otkopan je 1995. godine iz jednostavne primarne grobne cjeline br. 8⁵ u sklopu grobnog kompleksa Zvonimirovo (karta 1, a). Institut za arheologiju (Zagreb) i Muzej grada Virovitice započeli su sustavna istraživanja groblja još 1993. godine. Prilozi otkriveni na nalazištu svrstavaju groblje u kontekst bjelobrdske kulture 11. stoljeća (Tomičić 1997: 43). Demografska i patološka proučavanja starije serije nalaza iz Zvonimirova predstavili su u ranijim izvješćima Boljunčić, Mandić (1993/96: 131–148) i Boljunčić (1997a: 53–61; 1998: 70). Novije istraživanje u smislu autosomne STR genotipizacije četiri odabrana pokojnika iz Zvonimirova ukazalo je na visoku vjerojatnost njihove rodbinske povezanosti, odnosno visoku vjerojatnost genetičkog srodstva (Boljunčić 2007: 536, 539–543). Molekularno ispitivanje također je ukazalo na pripadnost pokojnika iz Zvonimirova općoj hrvatskoj populaciji (Boljunčić 2007: 542).

Kostur o kojem je riječ pripadao je zbirci od oko desetak kostura otkopanih 1995. godine. Iz ranijih izvješća kao i na osnovi predmetne serije izvjesno je kako nisu bile zabilježene druge traume. Kostur je vrlo dobro očuvan, sa svijetlozutom korteksom kosti uz nekoliko sivocrvenkastih mrlja nepoznatog podrijetla, poglavito na korteksu butne i golljenične kosti. Također je vidljivo oštećenje kosti u desnom lateralnom dijelu lubanje. Inače, predmetni je kostur najcjelovitiji između desetak kostura iz serije Zvonimirovo 1995, a nedostajali su mu samo podjezična kost, ksifoidni nastavak prsne kosti i trtična kost. Kosti šake i stopala, kao i kosti prsnog koša nisu očuvane u cjelini. Kad je riječ o denticiji, svi gornjočeljusni zubi bili su očuvani u čeljusti osim što ih je nekoliko – lijevi središnji i bočni sjekutić, te desni bočni sjekutić, izgubljeno nakon smrti. Desni gornjočeljusni umnjak nije izbio. U donjoj čeljusti očuvani su svi zubi osim desnog umnjaka, koji nije izbio. Također je bio očuvan i ostatak lijevog lateralnog sjekutića u donjoj čeljusti.

Spol pokojnika odredili smo na osnovi dimorfizma zdjelice i lubanje između muškog i ženskog kostura (Krogman, Iščan 1986; Bass 1987). Tehnike određivanja starosti u trenutku smrti uključivale su standarde za stupanj srašavanja vanjskih lubanjskih šavova (Meindl, Lovejoy 1985: 57–66), istrošenost zubā (Lovejoy 1985: 47–56), morfologiju preponske simfize (Phenice 1969: 297–301), aurikularnu ploštinu crijevne kosti (Lovejoy et al. 1985: 15–28), kao i promjenu sternalnih okrajaka rebra (Krogman, Iščan 1986). Na osnovi ovih standarda, uz podatke o očuvanosti prostora na području sakralnih mikrodiskova S₁/S₂, S₂/S₃, S₃/S₄ i S₄/S₅ (svi očuvani), iznjedrenih putem koronalnog CT presjeka, osoba je identificirana kao odrasli muškarac u tridesetim godinama (± 30–34 godine starosti). Rezultati antropološke analize proučavane osobe koji su izvan okvira ovog rada priopćeni su u drugom članku (Boljunčić 2014).

Od višestrukih ozljeda – kostiju i zubā, dva zaliječena postkranijalna prijeloma utvrđena su vizualnim, tj. makroskopskim pregledom kostura u kombinaciji s CT-om, dok su prijelomi korijena zubā iznjedreni tek pomoću CT-a. Proučavanje postkranija uključivalo je i provjeru bilateralne koštane asimetrije u smislu prisutnosti periostealnog kalusa,

5 Broj groba u predmetnom radu slijedi izvorne oznake grobova iz 1995. godine.

the right lateral incisor. The right maxillary wisdom tooth did not erupt. Mandibular teeth were all present except for the non-erupted right wisdom tooth. There was also a relic of the left lateral mandibular incisor.

The sex was scored from pelvic and cranial dimorphism among male and female skeleton (Krogman, Işcan 1986; Bass 1987). Aging techniques followed standards for ectocranial suture closure (Meindl, Lovejoy 1985: 57–66), dental wear (Lovejoy 1985: 47–56), morphology of the pubic symphysis (Phenice 1969: 297–301) and auricular surface of the ilium (Lovejoy et al. 1985: 15–28), as well as changes of the sternal end of the ribs (Krogman, Işcan 1986). Based on these standards, in addition to generated coronal CT scan data on the sacral micro discs spaces at S_1/S_2 , S_2/S_3 , S_3/S_4 and S_4/S_5 (all retained), the individual was identified as an adult male in his thirties (± 30 –34 years old). The results of anthropological analysis of the individual in question which are beyond this paper are reported in another study (Boljunčić 2014).

Of multiple traumata – bone and dental, two healed postcranial fractures were scored from visual, i.e. macroscopic inspection of the skeleton combined with CT, while root fractures were scored only from CT. Postcranial examination included checking for bilateral bone asymmetry in terms of the presence of periosteal callus, bone shortening, angulation and/or distortion. Bone pathologies were defined after Antoljak (2007: 935), Manchester (1983), Ortner and Putschar (1981), Kyle and Jeray (2007: 239–248), Šoša (2007), Mitchell (2013), Wheelless (2013), also after *Lessons for Determining traumatic injuries* (2013) and American Academy of Orthopedic Surgeons (AAOS) guidelines (2013). Dental pathologies were defined after Malhotra et al. (2011: 615–628) and Majorana et al. (2002: 77–80).

The left ulna exhibited a deformity – huge spindle shaped bone thickness of the shaft (so-called bridging callus) extending roughly from the junction of the middle and distal third of the shaft well towards the distal shaft (Fig. 4). The distal end of the ulna shaft was also slightly bowed. The left ulna was fairly shortened (267 mm) in comparison to the normal – right antimeres (275 mm). There was no evidence of a developed periostitis.

The sagittal CT scan (through the axis) of the left ulna showed the presence of the two-fragmented fracture with irregular (oblique) fracture line. Bone anatomy was disturbed in terms of the discontinuity of medullar cavity above⁶/under the fracture line. Severe sclerotic bone changes – the development of a huge periosteal callus, were visible around the fractured fragments well towards the distal third of the ulna shaft. The sagittal CT scan also showed partially impacted disturbed ulna fragments; there was an additional 5 mm shift of the distal fragment – *ad latus*, measured from this scan (Fig. 4). The maximum callus diameter obtained from the axial CT scan was 21 mm. There was also a *post-mortem* fracture present roughly at the junction of the proximal and middle third of the shaft (Fig. 4).

The gross morphology of the accompanying forearm bone – the left radius, was also characterized by fairly shortened length – 244 mm, when compared to the right anti-

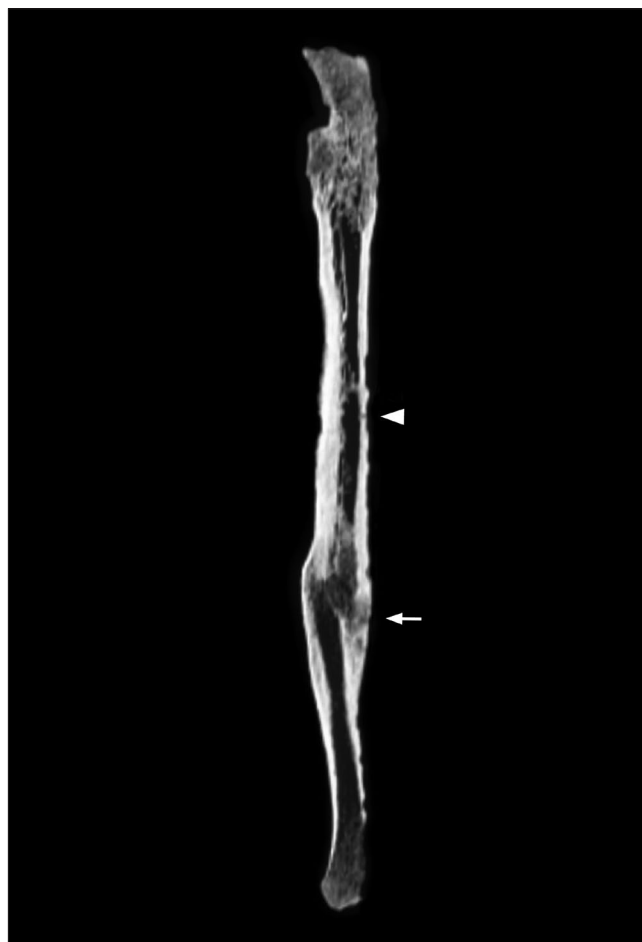


Fig. 4 Sagittal CT scan of two-fragmented antemortal left ulna shaft fracture of medieval male from the Zvonimirovo burial No. 8. Note a huge sclerotic area – periosteal callus development, around the disturbed and partially impacted fractured fragments separated by irregular fracture line (marked by white arrow). Note also the shift of the distal fragment *ad latus*. Another – postmortal fracture is marked by arrow point (CT scan: J. Hat; Photo: I. Krajcar).

Sl. 4 Sagitalni CT presjek dvodjelnog zaživotnog prijeloma dijafize lijeve lakatne kosti srednjovjekovnog muškarca iz groba br. 8 (Zvonimirovo). Valja obratiti pozornost na veliko sklerotično područje – razvitak periostealnog kalusa, oko poremećenih i djelomično obliteriranih frakturnih ulomaka odvojenih nepravilnom linijom prijeloma (označeno bijelom strelicom). Također valja obratiti pozornost na pomak distalnog fragmenta *ad latus*. Drugi - postmortalni prijelom označen je vrhom strelice (CT presjek: J. Hat; fotografija: I. Krajcar).

skraćivosti kosti, angulacije i/ili distorzije. Koštano smo patologiju definirali prema Antoljak (2007: 935), Manchester (1983), Ortner i Putschar (1981), Kyle i Jeray (2007: 239–248), Šoša (2007), Mitchell (2013), Wheelless (2013), te prema *Lekcijama za utvrđivanje traumatskih ozljeda* (2013) kao i *Smjernicama Američke akademije ortopedskih kirurga* (AAOS) (2013). Patologiju zubā smo definirali prema Malhotra et al. (2011: 615–628) te Majorana et al. (2002: 77–80).

Na lijevoj lakatnoj kosti prisutna je deformacija – veliko vretenasto zadebljanje na dijafizi kosti (takozvani premošćujući kalus), koje se pruža približno na prijelazu srednje u donju trećinu dijafize i većim dijelom donjeg dijela dijafize (sl. 4). Donji kraj dijafize lakatne kosti je također blago savijen. Lakatna kost je u priličnoj mjeri skraćena (267 mm) u usporedbi s normalnom – desnom antimerom (275 mm).

⁶ Above the fracture line when the forearm is raised in self-defense.

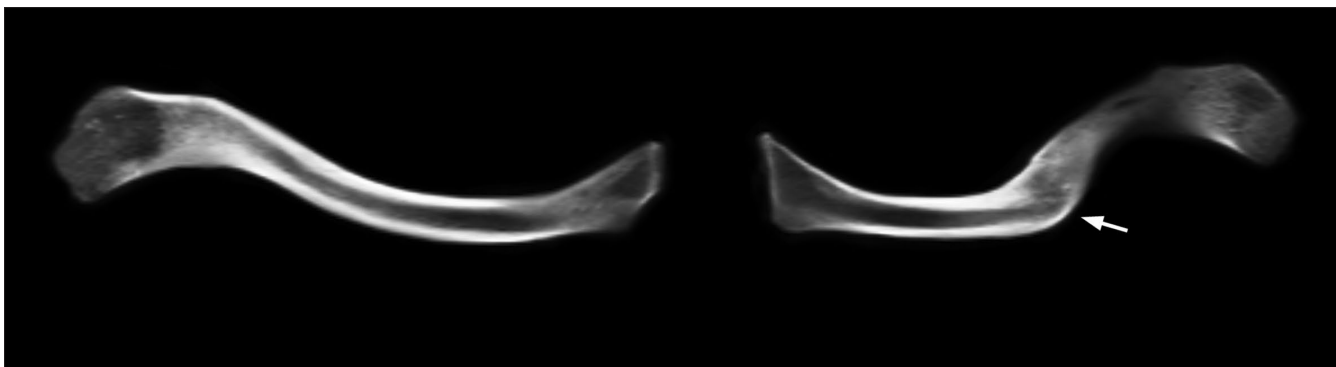


Fig. 5 Comparative coronal CT scans of both clavicles of medieval male from the Zvonimirovo burial No. 8 in a physiological position. The fractured left clavicle is shortened in comparison to the right normal antimeric; note a typical fracture site roughly at the junction of middle and outer third of the shaft – marked by white arrow (CT scan: J. Hat; photo: I. Krajcar).

Sl. 5 Komparativni koronalni CT presjeci obiju ključnih kostiju srednjovjekovnog muškarca iz groba br. 8 (Zvonimirovo), u fiziološkom položaju. Slomljena lijeva ključna kost skraćena je u usporedbi s desnom normalnom antimerom; valja obratiti pozornost na tipično mjesto prijeloma približno na prijelazu srednje u vanjsku trećinu dijafize – označeno bijelom strelicom (CT presjek: J. Hat, fotografija: I. Krajcar).

mere (250 mm). There was also the presence of severe ossification of the *biceps brachii* muscle attachments at the left (enlarged) radial tubercle. The proximal shaft of the right humerus also showed marked attachments for the *pectoralis major* muscle supported by the axial CT scan (Figure is not shown).

The left clavicle also exhibited a deformity – an angulation roughly at the junction of the middle and outer 1/3 of the shaft, accompanied with the clavicle shaft shortening. The length of the affected clavicle was roughly 85% length of the right antimeric, i.e. it was roughly 15% shortened in comparison to the normal clavicle (calculated from the coronal CT scan). The coronal CT scan of both clavicles in a physiological position showed completely obliterated fractured fragments in the deformed clavicle (Fig. 5).

On the other hand, coronal CT scans of the Zvonimirovo cranium generated the presence of two unhealed maxillary dental traumata – root fracture to the left canine (Fig. 6) and fracture to the mesial root of the left second premolar (Fig. 7). Both transverse root fractures were complete showing only one fracture line, i.e. two fractured fragments. Fracture lines were both located roughly in the middle of each root and the coronal fragment of each root was not displaced (Figs. 6 and 7). In addition there was a root relic in the seemingly empty socket for the maxillary left lateral incisor and a relic of the mandibular left lateral incisor (Fig. 6). Small periapical abscesses were noted at the place of mandibular central incisors (Fig. 6).

DISCUSSION

Depressed cranial fracture in a female from a secondary archaeological context (Zagajci: case 1) and combined postcranial – ulna/clavicle fractures associated with root traumata generated from CT, in a male from a medieval burial context (Zvonimirovo: case 2), are discussed in reference to their possible relation either to violent acts or accidents.

In terms of case 1 CT scans data generated the presence of an irregular depressed skull fracture penetrating the inner frontal table with associated separation of the bone below the fracture site. Such bone separation is called by some

Nije bilo pokazatelja upale pokosnice.

Na sagitalnom se CT presjeku (po osi) lijeve lakatne kosti prikazao dvodjelni prijelom s nepravilnom (ukošenom) frakturnom linijom. Anatomija kosti je poremećena u smislu diskontinuiteta medularne šupljine iznad⁶/ispod linije prijeloma. Oko frakturnih fragmenata u znatnoj je mjeri vidljiv razvoj sklerotičnih promjena na kosti u obliku velikog periostealnog kalusa, koje se protežu dobro prema distalnoj trećini dijafize lakatne kosti. Na sagitalnom se CT presjeku također vidi djelomična impakcija poremećenih frakturnih fragmenata lakatne kosti; Na predmetnom smo presjeku također izmjerili petmilimetarski pomak distalnog fragmenta – *ad latus* (sl. 4). Najveći promjer kalusa izmjeren na aksijalnom CT presjeku iznosio je 21 mm. Zabilježen je i jedan postmortalni prijelom približno na prijelazu gornje u srednju trećinu dijafize (sl. 4).

Izgled prateće podlaktične kosti – lijevog radijusa, također se odlikuje prilično skraćenom dužinom od 244 mm, u usporedbi s desnom antimerom (250 mm). Nazočna je i znatna osifikacija hvatišta za dvoglavi mišić nadlaktice na lijevoj (povećanoj) kvržici palčane kosti. Proksimalna dijafiza desne nadlaktične kosti također pokazuje izražena hvatišta za veliki prsni mišić, što je vidljivo iz aksijalnog CT presjeka (slika nije prikazana).

Lijeve ključna kost je također deformirana – s angulacijom približno na prijelazu srednje u lateralnu trećinu dijafize, što je popraćeno sa skraćenošću klavikularne dijafize. Dužina predmetne ključne kosti iznosi približno 85% dužine desne antimeric, tj. približno je za 15% kraća u odnosu na normalnu ključnu kost (izračunato na osnovi koronalnog CT presjeka). Na koronalnom CT presjeku obiju ključnih kostiju, u fiziološkom položaju, vidljiva je potpuna obliteracija frakturnih fragmenata deformirane ključne kosti (sl. 5).

S druge strane, na koronalnom su se CT presjeku lubanje iz Zvonimirova prikazale dvije nezacijeljene traume na zubima gornje čeljusti – prijelom korijena lijevog očnjaka (sl. 6) i prijelom mezijalnog korijena drugoga lijevog pretkutnjaka (sl. 7). Oba poprečna prijeloma korijena bila su cjelovita, sa samo jednom linijom prijeloma, tj. dva prijelomna ulomka. Linije prijeloma bile su smještene približno u sredini svakog korijena, a koronalni ulomak obaju korijena nije bio dislociran (sl. 6 i 7). K tomu se u prividno praznoj zubnoj čašici prikazao i ostatak korijena lijevoga lateralnog sjekutića gor-

6 Iznad linije prijeloma kad je podlaktica podignuta u samoobrani.

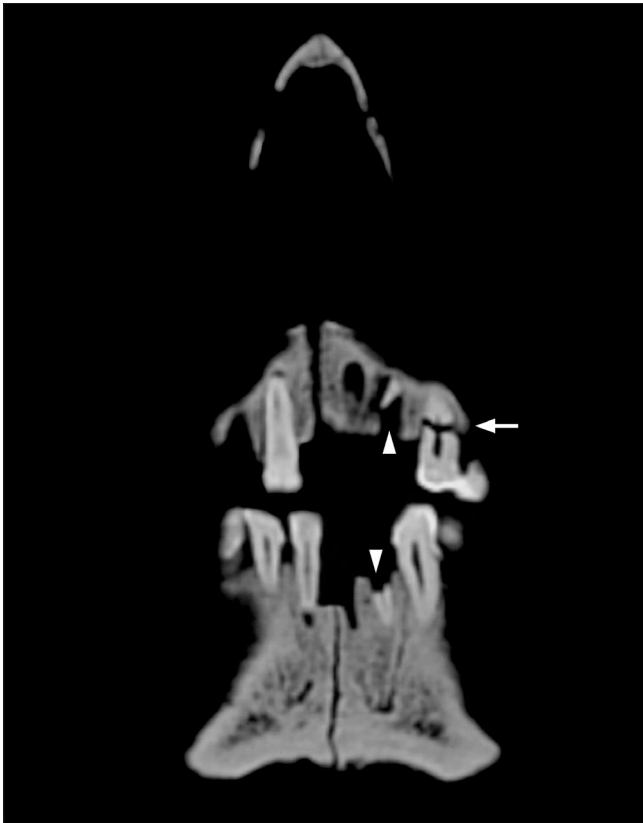


Fig. 6 Coronal CT scan of the male cranium from the Zvonimirovo burial No. 8 exhibiting a complete transverse fracture to the root of the maxillary left canine with the lack of root reparation (marked by white arrow); the tooth socket has normal radiological status. Note a root relic in the seemingly empty socket for the maxillary left lateral incisor and a relic of the mandibular left lateral incisor (marked by white arrow points). Note also small periapical abscesses at the place of mandibular central incisors. There is a postmortal fracture to the mandibular symphysis as well. The mandibular right central incisor was not attached to the jaw whilst CT scanning. (CT scan: J. Hat; photo: I. Krajcar).

Sl. 6 Koronalni CT presjek lubanje muškarca iz groba br. 8 (Zvonimirovo) s cjelovitim poprečnim prijelomom korijena lijevog očnjaka gornje čeljusti bez reparacije korijena (označeno bijelom strelicom); zubna čašica ima normalni radiološki status. Valja obratiti pozornost na relikat korijena u prividno praznoj čašici maksilarnog lijevog postraničnog sjekutića, kao i na relikat mandibularnog lijevog postraničnog sjekutića (označeno vrhovima bijelih strelica). Također valja obratiti pozornost na nazočnost manjih periapikalnih apscesa na području središnjih sjekutića donje čeljusti. Simfiza donje čeljusti frakturirana je post-mortem. Desni središnji sjekutić donje čeljusti nije bio nazočan u čeljusti tijekom CT skeniranja (CT presjek: J. Hat; fotografija: I. Krajcar).

medical professionals a diastase⁷ – a separation of the bone at the site of the fracture (Holder 2008: 1). Depressed skull fractures stem from a high-energy direct blow to a small surface area of the skull with a hard-blunt object (Qureshi 2012: 3), hence the forensic term – blunt-force trauma. This is the type of fracture resulting in the stress in bone from the

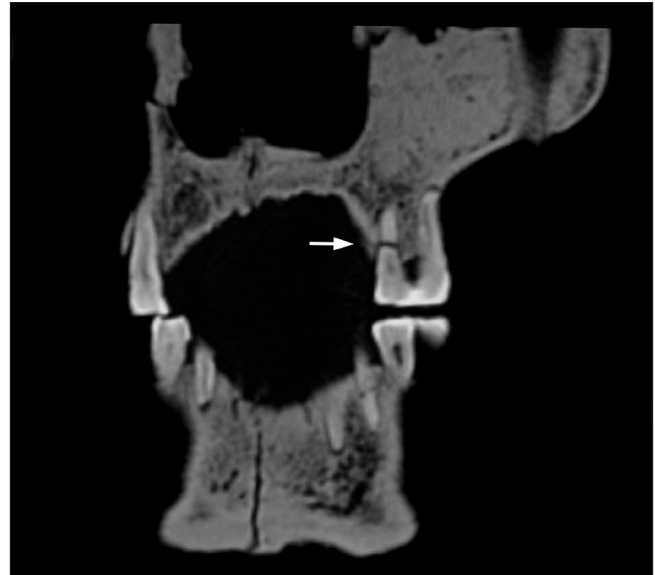

Fig. 7 Coronal CT scan of the male cranium from the Zvonimirovo burial No. 8 (at another level) showing trauma to the maxillary left second premolar. Note a complete horizontal fracture only to the mesial root (marked by white arrow) with the lack of root reparation (CT scan: J. Hat; photo: I. Krajcar).

Sl. 7 Koronalni CT presjek lubanje muškarca iz groba br. 8 (Zvonimirovo) (na drugoj razini), pokazuje ozljedu lijevoga drugog pretkutnjaka gornje čeljusti. Valja obratiti pozornost na cjeloviti vodoravni prijelom samo na području mezijalnog korijena (označeno bijelom strelicom), uz izostanak reparacije (CT presjek: J. Hat; fotografija: I. Krajcar). sijek: J. Hat; fotografija: I. Krajcar).

nje čeljusti, te ostatak lijevoga lateralnog sjekutića donje čeljusti (sl. 6). Mali periapikalni apscesi također se uočavaju u području središnjih sjekutića donje čeljusti (sl. 6).

RASPRAVA

Depresijska fraktura lubanje u ženske osobe iz sekundarnog arheološkog konteksta (Zagajci: slučaj 1) te kombinacija postkranijalnog prijeloma lijeve palčane i ključne kosti, s ozljedama zubā iznjedrenih pomoću CT-a, u muškarca iz srednjovjekovnog grobnog kompleksa (Zvonimirovo: slučaj 2), raspravljani su s obzirom na njihovu moguću povezanost s nasilnim djelovanjima ili nezgodama.

U slučaju 1 na CT presjecima prikazala se nepravilna depresijska fraktura lubanje na području čela s prodorom u unutrašnju tablu, uz razmaknuće kosti ispod prijeloma. Neki medicinski stručnjaci u slučaju takvog razmaknuća kosti koriste termin *diastaza*⁷ – razmaknuće kosti na mjestu prijeloma (Holder 2008: 1). Depresijski prijelomi lubanje prouzročeni su izravnim udarcem snažne energije u malu površinu lubanje tupo- tvrdim predmetom (Qureshi 2012: 3), na čemu se temelji i forenzički termin – ozljeda tupom silom (ili tupo-tvrdim predmetom). Ovo je tip prijeloma koji rezultira stresom u kosti prouzročenim primjenom kompresijske sile. Kompresijski prijelomi prouzročeni su naglim naročito jakim udarcem i mogu rezultirati raznovrsnim obrascima (Ortner, Putschar 1981: 55–56). Nastaju kad, primjerice, prilikom udarca u glavu sile nadiđu mehanički integritet svoda luba-

⁷ There is a difference between diastatic fracture – a fracture causing the skull to separate at a suture, and the term diastase denominating the separation of bone at the fracture site – used by medical professionals (Holder 2008: 1).

⁷ Postoji razlika između diastatičkog prijeloma – prijeloma kod kojeg se lubanja razdvaja po šavu i termina diastaza, koji označava razmaknuće kosti na mjestu prijeloma, kojega koriste medicinski stručnjaci (Holder 2008: 1).

application of force from compression. Compression fractures are the result of sudden excessive impact and result in a variety of patterns (Ortner, Putschar 1981: 55–56). They occur when forces striking the head exceed the mechanical integrity of the calvarium (Heegaard, Biros 2013: 1). According to Zečević (2004) there is a variety of types of blunt-force traumas depending on the involvement of the outer and inner cranial tables, whereby mild fractures involve merely the outer table. The blunt-force trauma in question which involves both the outer and inner table (with the bone separation) is accompanied with an irregular bone impression caused apparently by an irregular hard-blunt object. This is suggested by the shape of irregular and uneven depression floor. The fact that the trauma was not evenly distributed, i.e. that the frontal bone to the right of the so-called diastase (bone separation) was pushed inward (intracranially), is indicative of an uneven impact effect of a blow force on the affected area – heavier on the right side of otherwise, paramedial frontal injury. Such impact effect could stem from a series of situations – the shape of the assault object, the position of the attacker combined with the angle of the assault object positioned during the attack, the handiness of the attacker, the position of a victim and so forth.

Overall data scored from a female case, i.e. the location of the injury on the frontal bone (prone to blows due its position and thinness), gross morphology of the defect supported by CT scans generating the involvement of the inner table with the bone separation, as well as age group, are all highly suggestive of aggressive intentional blow to the forehead. However, such isolated case of an ancient cranial injury, in addition to the lack of chronological dating of the specimen, does not allow for any specific social-related conclusions regarding the sustained trauma. Nevertheless, there is a general opinion that skull injuries of distant past were mostly the result of violence-related intentional blows (Manchester 1983: 59–60), even though they are more frequent in men and mostly occur on the left side (Grmek 1989: 69) – indicating an attack by a right-handed adversary (Larsen 1997). However this is only the statistical rule (Grmek 1989: 69). In any case, inflicting injury on the head is both strategical and symbolic because it inflicts a serious amount of pain and is highly visible (Walker 1997: 160). Woman in question evidently survived the injury and lived long enough after the experienced event although one cannot exclude the possibility of various posttraumatic – neurological complications.

On the other hand, as to the postcranial left ulna and clavicle traumata identified in a medieval male from Zvonimirovo (case 2), they are both simple non-pathological – two fragmented shaft fractures. Gross morphology of an isolated left ulnar shaft fracture is consistent with a fracture widely referred in literature as a nightstick or parry fracture. As to the mechanism of such injury it is usually caused by a direct blow to the ulna border when someone receives a blow from an object whilst raising an arm in self-defense (Wright, Draper 2013: 1), i.e. to parry the blow directed to head or neck which strategic and symbolic implications are already quoted. When only one forearm bone is broken, it is typically the ulna – usually as a result of a direct blow to the

nje (Heegaard, Biros 2013: 1). Prema Zečeviću (2004), postoje različiti tipovi ozljeda prouzročenih tupom silom ovisno o udjelu zahvaćenosti vanjske i unutrašnje ploče lubanje, pri čemu blaži prijelomi uključuju samo vanjsku tablu. Razmatrana ozljeda tupom silom (tupo-tvrdim predmetom), koja uključuje vanjsku i unutrašnju tablu (uz razmaknuće kosti), popraćena je nepravilnim otiskom u kosti koji je očigledno prouzročen nepravilnim tupo-tvrdim predmetom. Na to upućuje nepravilan oblik depresije i neravnomjerno oblikovano dno. Činjenica da ozljeda nije ravnomjerno raspoređena, tj. da je čeonu kost desno od takozvane diastaze (razmaknuća kosti) pomaknuta intrakranijalno, upućuje na neravnomjeran učinak udarne sile na zahvaćenu površinu, koji je očito bio jači na desnoj strani inače paramedijalne ozljede čela. Na takav je učinak udarača mogao utjecati niz okolnosti – oblik predmeta u napadanju, položaj napadača u kombinaciji s kutom pod kojim se našlo oružje tijekom napada, agilnost napadača, položaj žrtve i slično.

Ukupni podaci iznjedreni u slučaju žene, tj. smještaj ozljede na čeonu kosti (podložnoj udarcima zbog položaja i tankoća kosti), ukupna morfologija defekta podržana CT presjecima koji su pokazali udio zahvaćenosti unutrašnje table s razmaknućem kosti, kao i starosna grupa, zajedno u velikoj mjeri govore u prilog namjernom agresivnom udarcu u čelo. Međutim, ovakav izolirani slučaj drevne povrede lubanje zajedno s nedostatkom kronološke datacije primjerka, ne dopušta određenije zaključke u smislu društvenog konteksta koji bi mogao biti povezan s pretrpljenom ozljedom. Ipak, općenito se drži kako se ozljede lubanje u davnoj prošlosti uglavnom mogu pripisati namjernim udarcima povezanim s nasilnim djelovanjima (Manchester 1983: 59–60), pritom s učestalijom frekvencijom u muškaraca i uglavnom na lijevoj strani (Grmek 1989: 69) – što upućuje na desnorukog napadača (Larsen 1997). Međutim, tu je riječ o pukoj statistici. (Grmek 1989: 69). U svakom slučaju nanošenje ozljede u glavu je istovremeno i strateški i simbolički čin, jer se u velikoj mjeri nanosi bol a učinak je vrlo uočljiv (Walker 1997: 160). Žena o kojoj je riječ očigledno je preživjela ozljedu i živjela još dovoljno dugo nakon pretrpljene traume, iako se ne može isključiti mogućnost raznih posttraumatskih – neuroloških komplikacija.

S druge strane, kad je riječ o postkranijalnim ozljedama – lakatne i ključne kosti, koje smo utvrdili u slučaju osobe iz srednjovjekovnog grobnog kompleksa Zvonimirovo (slučaj 2), obje predstavljaju jednostavne, nepatološke – dvodjelne prijelome dijafize. Izgled izoliranog prijeloma dijafize lijeve lakatne kosti odgovara prijelomu koji se u literaturi uvriježeno navodi kao prijelom od palice ili obrambeni prijelom. Kad je riječ o mehanizmu ovakve ozljede, ona je uglavnom prouzročena izravnim udarcem o rub lakatne kosti prilikom primitka udara nekim predmetom dok je ruka podignuta u samoobrani (Wright, Draper 2013: 1), odnosno pri obrani od udarača upućenog u glavu ili vrat, čije su strateške i simboličke implikacije ranije navedene. U slučaju prijeloma samo jedne podlaktične kosti riječ je uobičajeno o prijelomu lakatne kosti – redovito kao rezultat izravnog udarača u vanjsku stranu ruke podignute u obrani (AAOS 2013: 1). U forenzičkoj antropologiji, „parry“ prijelom podlaktične kosti (lakatna kost) prihvaćen je kao pokazatelj pokušaja sprječavanja udarača u glavu (Heron et al. 1997: 133) na već opisani način. Međutim, „parry“ prijelomi ne mogu se držati jedinim pokazateljem nasilja, tj. nazočnost obrambenog prijeloma govori u prilog zaključku o mogućem nasilnom djelovanju tek u slučaju ako je takav prijelom popraćen još

outside of an arm raised in defense (AAOS 2013: 1). In forensic anthropology a parry fracture to the forearm (left ulna) is accepted as an indication of a person trying to prevent the blow to the head (Heron et al. 1997: 133) in the manner as already described. However, parry fractures are not used as a sole identifier of violence, i.e. the presence of parry fracture strengthens the case for violence only if it co-occurs with another violent trauma, e.g. cranial fracture (Walker 2001; Mitchell 2013: 20). Parry fracture of the ulna is the most common traumatic fracture caused by bending force – type of force which impacts the bone at a right angle tending to cause the fracture line at the point of impact or on the side opposite from break.

In terms of the secondary contraction of the left ulna shaft in question, the shortening is caused by partially impacted disturbed fracture fragments and *ad latus* shift of the distal ulna fragment. Disturbed fragments accompanied with the development of a huge callus point out to fair periosteal disruption – typically of unstable fractures. Such fractures are those where the periosteum and interosseous membrane are disrupted and cannot act as restraint to rotation, i.e. in which fragments are displaced more than 50% or with more than 10–15 degree of angulation (Wheless 2013: 1). Slightly bowed left ulna distal fracture fragment points out to bone remodeling. Likewise, the left radius was also remodelled by **bowing – adjusting its length to the shortened left ulna.**

As to the clavicle fracture, most of such fractures stem from fall either on the outstretched arm or on the shoulder point (Antoljak 2007: 935). In modern populations, middle third clavicle fractures account for 69% – 82% of fractures of the clavicle (Kyle, Jeray 2007: 1), i.e. 80% according to Antoljak (2007: 935). This is due to the fact that the junction of the outer and middle third is the thinnest part of the clavicle and is the only area not protected by or reinforced with muscle and filamentous attachments. These anatomic features make it prone to fracture, particularly with the fall on the point of shoulder – resulting in axial load to the clavicle (Kyle, Jeray 2007: 1). In a forensic case the clavicle fracture may indicate a person's attempt to escape the attacker and a fall whilst doing it (Heron et al. 1997: 133). **Secondary contraction of the clavicle shaft in the medieval male from burial No. 8 is caused by bone angulation at the fracture site, i.e. slightly shifted (acromial) fracture fragment.**

On the other hand there are root fractures which are defined as fractures involving the dentine, cementum and pulp. Horizontal/transverse root fractures are most commonly seen in young adults due to direct physical trauma in the anterior region. As to the aetiology, the most common reason for modern root fractures in the adult (permanent) dentition is physical trauma caused during falls, fights and sporting events (Majorana et al. 2002; Malhotra et al. 2011: 615–616). Usually, horizontal root fractures are observed in anterior teeth with direct trauma. In posterior teeth, fractures usually occur as a result of indirect trauma (Malhotra et al. 2011: 616), as it is supposed to be in the case 2. The fact that the scored root fracture of the maxillary left second premolar from the present case referred only to the mesial root, suggests that the impact effect on this root

jednom nasilnim putem nanesenom ozljedom, npr. prijelomom lubanje (Walker 2001; Mitchell 2013: 20). Obrambeni prijelom lakatne kosti je najčešći traumatski prijelom prouzročen silom savijanja – tipom sile koja djeluje na kost pod pravim kutom s tendencijom stvaranja linije prijeloma na mjestu udarca ili na strani suprotnoj od udarca.

Kad je riječ o sekundarnoj kontrakciji dijafize proučavane lijeve lakatne kosti, kost je skraćena uslijed djelomične impakcije poremećenih frakturnih ulomaka i *ad latus* pomaka distalnog ulomka kosti. Nazočnost poremećenih fragmenata popraćena razvojem golemog kalusa upućuje na poprilično oštećenje pokosnice – tipično za nestabilne prijelome. Kod takvih su prijeloma pokosnica i međukoštana membrana oštećeni i ne mogu se oduprijeti rotaciji, odnosno kod takvih su prijeloma fragmenti pomaknuti više od 50% ili je angulacija veća od 10–15° (Wheless 2013: 1). Blago savijeni distalni frakturni ulomak lijeve lakatne kosti upućuje na remodeliranje kosti. Na sličan način lijeva je palčana kost remodelirana savijanjem čime se svojom dužinom prilagodila skraćenoj dužini lijeve lakatne kosti.

Kad je riječ o prijelomu ključne kosti, većina je ovakvih prijeloma prouzročena padom ili na ispruženu ruku ili na vrh ramena (Antoljak 2007: 935). U suvremenim populacijama prijelomi u srednjoj trećini ključne kosti čine 69% do 82% svih prijeloma ključne kosti (Kyle, Jeray 2007: 1), tj. 80% prema Antoljak (2007: 935) zahvaljujući činjenici što je na prijelazu vanjske u srednju trećinu dijafize ključna kost najtanja, te što na tom mjestu nema mišića i filamentoznih hvatišta koji bi mogli djelovati protektivno i ojačati dotično područje. Ova anatomska obilježja čine je podložnom prijelomima, naročito prilikom pada na vrh ramena – što rezultira aksijalnim pritiskom na ključnu kost (Kyle, Jeray 2007: 1). U forenzičkom slučaju prijelom ključne kosti može upućivati na pad žrtve prilikom pokušaja bijega od napadača (Heron et al. 1997: 133). Sekundarna kontrakcija dijafize ključne kosti u muškarca iz srednjovjekovnog groba br. 8 prouzročena je angulacijom kosti na mjestu prijeloma, uslijed blago pomaknutog (akromijalnog) frakturnog ulomka.

S druge strane, utvrđeni su prijelomi korijena zubā koji se definiraju kao prijelomi koji uključuju dentin, cement te pulpu. Vodoravni/poprečni prijelomi zubnih korijena najčešće se pojavljuju u mlađih odraslih osoba zahvaljujući izravnim fizičkim ozljedama anteriornog područja denticije. U etiološkom smislu, kad je riječ o trajnoj denticiji, najčešći razlog nastanka suvremenih prijeloma zubnih korijena je fizička ozljeda nastala prilikom pada, u borbi ili u sportu (Majorana et al. 2002; Malhotra et al. 2011: 615–616). Horizontalni se prijelomi korijena obično mogu uočiti na prednjim zubima, a posljedica su izravne traume. Kad je riječ o stražnjim zubima takvi se prijelomi uglavnom pojavljuju kao rezultat neizravne traume (Malhotra et al. 2011: 616), o čemu je po svemu sudeći riječ i u predmetnom slučaju 2. Činjenica da se zabilježeni prijelom korijena lijevog drugog gornjočeljusnog pretkutnjaka odnosi samo na mezijalni korijen, upućuje na to da je učinak udarca na ovaj dio korijena mogao biti jači i/ili da je mezijalni korijen iz nekog razloga (oblik korijena ?) bio podložniji prijelomu.

Ukupni obrazac razmatranih nezaliječenih srednjovjekovnih ozljeda u vidu kombinacije poprečnih prijeloma korijena maksilarnih zubā prednje i stražnje denticije, na lijevoj strani (bez nazočnog prijeloma krune), zajedno s reliktom korijena lijevog lateralnog gornjočeljusnog sjekutića s normalnim radiološkim statusom zubnih čašica,⁸ mogao bi

8 Prednji dio čeljusti ima tek neznatno postmortalno oštećenje, međutim

could be heavier and/or that the mesial root for some reason (root shape?) was more prone to the fracture.

The overall pattern of the observed medieval unhealed traumata combined – anterior/posterior, transverse maxillary root fractures located on the left body side (with the lack of crown fractures), in association with the root relic of the maxillary left lateral incisor accompanied with normal radiological status of tooth sockets⁸, could be suggestive of an indirect root trauma due to the blow received on the chin. Likewise, according to Hussain et al. (1994: 34–47) the analysis of the distribution of traumata scored from modern urban environment showed that most frequent targets of attacks were **upper and lower jaws, the nose and cheekbones**. This is in accordance with the previously mentioned strategic/symbolic inflicting injury to the head stated by Walker (1997: 160).

Finally, **different time implications in terms of (antemortal) bone and (apparently perimortal) root fractures** offer alternative traumatic scenarios for the isolated case of repeatedly injured male: according to the first scenario postcranial and dental injuries could be sustained in (different time) accidents, due to the absence of antemortal/perimortal cranial bone injuries which could have strengthen this case for violence. On the other hand, one has to point out that repeated injuries to any part of the body can indicate multiple episodes of violence, which suggests violence as a result of domestic and social situations. Here one has to look at the entire pattern of traumata, as well as the context from which the person stems (Mitchell 2013: 20). With regard to the latter and the social context of a medieval 11th century early Zvonimirovo series [and contemporary Josipovo (Boljunčić 1997b: 27–35)], both in the Virovitica-Podravina County), one has to state that certain groups of these people were supposed to have been restricted to refuges,⁹ after a possible conflict in the Arpad dynasty (Boljunčić 1998: 70). Regarding such context and the mentioned violence as a result of social situations, one cannot exclude the possibility of various situations/issues – resulting in repetitive interpersonal confrontations (?) in such refuges (?), which could strengthen this isolated medieval case for violence. This is suggested by generated traumata which might indicate deliberate violence (direct parry ulna fracture and indirect anterior/posterior root fractures). Mitchell (2013: 20) also states on the issue of enforcing the control, in isolated cases of violence from bioarchaeology. The same could be the case in terms of the Zvonimirovo social context. In other words, in terms of the Zvonimirovo male case one cannot exclude another – two-step scenario, whereby repeated injuries to the left body side could be suggestive of several episodes of violence as follows: in some life-period a man could sustain a direct blow to the left forearm raised in self-defense from a right-handed attacker (with avoided injuries to the head whatsoever). Powerful blow where the impact effect is on the outer border of the left ulna – at the junction of the

upućivati na neizravnu ozljedu uslijed udarca u bradu. Prema Hussain et al. (1994: 34–47), analiza distribucije ozljeda zabilježenih u suvremenom gradskom okružju također je pokazala kako najčešće mete napada predstavljaju gornja i donja čeljust, nos i jagodice. Potonje je u skladu s prethodno spomenutim strateškim/simboličkim značenjem nanošenja ozljeda u glavu prema Walker (1970: 160).

Napokon, različite vremenske implikacije u slučaju (zaživotnih) koštanih prijeloma, te (po svemu sudeći perimortalnih) prijeloma korijena zubā pružaju alternativne traumatske scenarije kad je riječ o izoliranom slučaju muškarca s ponovljenim ozljedama: prema prvom scenariju, postkranijalne i dentalne ozljede muškarac je mogao zadobiti prilikom (vremenski različitih) nezgoda, jer nedostaju zaživotne/perimortalne ozljeda kostiju lubanje, koje bi mogle potkrijepiti pretpostavke u smislu žrtve nasilnih djelovanja. S druge strane, valja istaknuti kako ponovljene ozljede bilo kojeg dijela tijela mogu ukazivati na višestruke nasilne epizode, što bi moglo upućivati na nasilje ili unutar obitelji ili kao rezultat nekih društvenih okolnosti. Ovdje u potpunosti valja razmotriti obrazac predmetnih ozljeda, kao i kontekst iz kojeg osoba potječe (Mitchell 2013: 20). Nastavno na potonje i društveni kontekst starije serije srednjovjekovnih pokojnika iz Zvonimirova [(kao i srednjovjekovnog Josipova (Boljunčić 1997b: 27–35), koje se također nalazi u Virovitičko-podravskoj županiji)], valja istaknuti kako se može pretpostaviti da su neke skupine dotičnih ljudi mogle biti zatočene u takozvanim refugijima⁹ nakon mogućeg sukoba u dinastiji Arpadovića (Boljunčić 1998: 70). S obzirom na takav kontekst i spomenuto nasilje kao rezultat društvenih okolnosti, ne može se isključiti mogućnost pojavljivanja različitih problema, koji su mogli rezultirati ponovljenim međusobnim sukobima (?) u takvim refugijima (?), što bi moglo potkrijepiti interpretaciju predmetnog izoliranog srednjovjekovnog slučaja u smislu žrtve nasilnog djelovanja. U prilog navedenom govore iznjedreni pokazatelji pretrpljenih ozljeda koje bi mogle ukazivati na hotimično nasilje (izravni obrambeni prijelom lijeve lakatne kosti te neizravni anteriorni/posteriorni prijelomi zubnih korijena). Kad je riječ o u izoliranim slučajevima nasilja u bioarheološkom kontekstu, prema Mitchell (2013: 20), u takvim se slučajevima također nameće pitanje mogućeg uspostavljanja kontrole. Jednako bi možda moglo vrijediti i u slučaju društvenog konteksta Zvonimirova. Drugim riječima, u slučaju muškarca iz Zvonimirova ne može se isključiti i drugi scenarij koji se mogao odvijati u dvije etape, odnosno u kojem ponovljene ozljede na lijevoj strani tijela mogu upućivati na nekoliko nasilnih epizoda na sljedeći način: u nekom trenutku života muškarac je mogao zadobiti izravan udarac u lijevu podlakticu podignutu u samoobrani od desnorukog napadača (pri čemu je izbjegao ozljedu glave). Podaci dobiveni putem CT presjeka upućuju na snažan udarac na mjestu gdje se uočava učinak impakta na vanjski rub lijeve lakatne kosti – na prijelazu srednje u donju trećinu dijafize. U forenzičkom slučaju, prijelom ključne kosti koji se, po svemu sudeći, zbilo za vrijeme istog događaja – na što ukazuje obliteracija ulomljenih fragmenata, mogao bi upućivati na pad žrtve ili prilikom bijega nakon pretpostavljenog napada (Heron et al. 1997: 133), ili od siline udarca. U drugom napadu, koji se po sve-

bez pokazatelja bilo kakvih ozljeda/oštećenja alveolarne kosti u blizini prijeloma zubā.

⁹ Na potonju činjenicu upućuju pokazatelji prehrambenog stresa koji ukazuju na malnutriciju, koju su dvije populacije po svemu sudeći iskusile tijekom kraćeg razdoblja (Boljunčić 1998: 70).

⁸ There is only a slight postmortal damage to the anterior maxilla, however, there was no evidence of any injury/damage to the alveolar bone at the place of the fractured teeth.

⁹ This is suggested by indicators of nutritional stress, the two population apparently went through a shorter time period (Boljunčić 1998: 70).

middle and distal 1/3 of the shaft, is suggested from data obtained from CT scans. In a forensic case apparently co-occurring fractured clavicle – suggested by obliteration of the fractured fragments, could be indicative of fall after the supposed attack whether whilst trying to escape (Heron et al. 1997: 133), or from the blow force. In another different time attack, the man could have received a direct blow to the chin, whereby the lower teeth might violently hit the upper causing indirect (perimortal) root fractures. The latter is suggested by the lack of any root reparation at the fracture line generated from CT.

CONCLUSION

Isolated case of a blunt-force trauma to the forehead of a female from the secondary archaeological context of Zagajci, examined by CT, fairly strengthens this case for violence, however with no allowance for specific social-related conclusions. In terms of a medieval male with combined antemortal – postcranial and different time – perimortal root fractures, generated from CT, the case could be considered ambiguous. However, there are injuries which could support this isolated case for deliberate violence particularly in reference to the specific historic social context. Blow received on the chin, resulting in perimortal root fractures, might be even suggestive of posttraumatic implications which could have account for the death of individual.

The latter case is clear in terms of a relatively long survival after the first traumatic event, prior to root traumata, sustained apparently around the death. Given the overall posttraumatic status, the individual could have suffered from combined reduced mechanical function of the left shoulder-girdle/arm associated with the enforced/compensatory use of the right arm supported by CT scans. The absence of post-traumatic pseudo-joints development or severe bone distortion throws fair light to another social aspect (spare of the injured?) of a certain period of life of the traumatized medieval man (in a refuge?) whereby each community member was supposed to be very important to the community.

ACKNOWLEDGEMENTS

This study was financially supported by the Ministry of Science, Education and Sports of the Republic of Croatia (Medieval archaeological heritage of Croatia (5th-17th century), grant No.197-1970677-0676). We thank Prof. Dr Ž. Tomičić, a retired Head of the Institute of Archaeology in Zagreb for the medieval bioarchaeological material provided for analysis. We also thank a retired custodian of the Belišće Museum Ms Željka Frajtag for allowing access to the bioarchaeological material from Zagajci and computed tomography to be performed. Computed tomography was performed at the Clinical Institute for Diagnostic and Interventional Radiology of the University Hospital "Sestre milosrdnice" in Zagreb.

mu sudeći zbio u nekom drugom vremenskom razdoblju, muškarac je mogao zadobiti izravan udarac u bradu, pri čemu su zubi donje čeljusti mogli snažno udariti u zube gornje čeljusti, s učinkom neizravnih (perimortalnih) prijeloma korijena zubā. U prilog potonjem govori potpuni izostanak reparacije korijena u području frakturnih linija što je vidljivo iz CT presjeka.

ZAKLJUČAK

Rezultati ispitivanja izoliranog slučaja ozljede čela tupom-tvrdom predmetom u žene iz Zagajaca (sekundarni arheološki kontekst), pomoću CT-a, podupiru u velikoj mjeri slučaj žene kao žrtve nasilnog djelovanja, međutim, bez mogućnosti donošenja određenijih zaključaka povezanih s društvenim okolnostima. Kad je riječ o muškarcu iz Zvonimirova (srednji vijek) s utvrđenom kombinacijom zaživotnih – postkranijalnih, te vremenski različitih – perimortalnih prijeloma korijena zubā iznjedrenih pomoću računalne tomografije, taj bi se slučaj mogao držati dvojbenim. Međutim, ovdje su nazočne ozljede koje bi mogle govoriti u prilog tomu da je u tom (izoliranom) slučaju ipak riječ o hotimičnom nasilju, posebice s obzirom na specifični povijesni društveni kontekst. Udarac u bradu, koji je prouzročio perimortalne prijelome korijena zubā, mogao bi upućivati i na druge posttraumatske implikacije, koje su mogle dovesti do smrti osobe. Slučaj je jasan glede razmjerno dugog preživljavanja nakon prvoga traumatskog događaja, prije traumatizacije korijena zubā koja se po svemu sudeći zbila perimortalno. Na temelju ukupnog posttraumatskog statusa, muškarac je mogao imati tegobe koje su se pojavile kao posljedica kombinacije smanjene mehaničke funkcije lijevoga ramenog obruča/ruke i pojačane/kompenzacijske uporabe desne ruke, što su potkrijepili i CT presjeci. Izostanak posttraumatskog razvoja pseudozglobova i/ili teških distorzija kosti baca u priličnoj mjeri svjetlo na jedan drugi društveni aspekt (poštediti ozlijeđenih?) tijekom određenog razdoblja u životu ozlijeđenog srednjovjekovnog muškarca (u refugiju?), pri čemu se može pretpostaviti kako je svaki član u zajednici bio vrlo važan za tu zajednicu.

ZAHVALA

Istraživanje je financijski potpomoglo Ministarstvo znanosti, obrazovanja i sporta Republike Hrvatske [Srednjovjekovno arheološko naslijeđe Hrvatske (5.–17. stoljeće)] - broj projekta 197-1970677-0676. Zahvaljujemo prof. dr. Ž. Tomičiću, umirovljenom ravnatelju Instituta za arheologiju u Zagrebu, na srednjovjekovnom bioarheološkom materijalu koji nam je ustupio na analizu. Također zahvaljujemo umirovljenoj kustosici Muzeja Belišće, gospođi Željki Frajtag, koja nam je ustupila bioarheološki materijal iz Zagajaca na analizu, te dozvoli za snimanje pomoću računalne tomografije. CT snimanje je provedeno pri Kliničkom zavodu za dijagnostičku i intervencijsku radiologiju Kliničkoga bolničkog centra "Sestre milosrdnice" u Zagrebu.

Translation / Prijevod
Jadranka Boljunčić
Sanjin Mihelić

Proofreading / Lektura
Jadranka Boljunčić

BIBLIOGRAPHY / LITERATURA

- American Academy of Orthopaedic Surgeons (AAOS). Online guidelines, 2013, *Adult Forearm Fractures*, 1-6, <http://orthoinfo.aaos.org/topic.cfm?topic=A00584> (15th November 2013).
- Antoljak, T. 2007, Ozljede ramenoga pojasa i nadlaktice. Prijelomi ključne kosti, in: *Kirurgija*, Sutlić Ž., Stanec Z., Tonković I. (eds.), Zagreb, 935–941.
- Bass, W. M. 1987, *Human osteology. A Laboratory and Field Manual of the Human Skeleton*, Columbia, MO.
- Boljunčić, J., Mandić Z. 1993/96, Antropološka analiza kosturnih ostataka iz srednjovjekovnog groblja Zvonimirovo kod Suhopolja (Hrvatska), *Prilozi Instituta za arheologiju u Zagrebu*, Vol. 10, 131–148.
- Boljunčić, J. 1997a, Antropološka analiza ranosrednjovjekovnog groblja Zvonimirovo – Veliko Polje / Anthropological Analysis of the Early Mediaeval Graveyard Zvonimirovo–Veliko Polje, in: *Zvonimirovo i Josipovo: groblja starohrvatskoga doba u Virovitičko-podravskoj županiji / Zvonimirovo and Josipovo. Graveyards from the Croatian Early Mediaeval Period in the Virovitičko-Podravka County*, Tomičić Ž. (ed.), Zagreb–Virovitica, 53–61.
- Boljunčić, J. 1997b, Antropološka analiza ranosrednjovjekovnog groblja Josipovo (Ciganka) / Anthropological Analysis of the Early Mediaeval Graveyard Josipovo (Ciganka), in: *Zvonimirovo i Josipovo: groblja starohrvatskoga doba u Virovitičko-podravskoj županiji / Zvonimirovo and Josipovo. Graveyards from the Croatian Early Mediaeval Period in the Virovitičko-Podravka County*, Tomičić Ž. (ed.), Zagreb–Virovitica, 27–35.
- Boljunčić, J. 1998, Archaeological Populations from Northern Croatia: A Paleopathological Survey, in: *Abstracts Book of 4th EAA Annual Meeting*, Andersson A. C., Cornell P., Karlsson H., Kjærsgaard J., Rolöf M. (eds.), Göteborg, 70.
- Boljunčić, J. 2007, DNA Analysis of Early Mediaeval Individuals from Zvonimirovo Burial Site in Northern Croatia: Investigation of Kinship Relationships by Using Multiplex System Amplification for Short Tandem Repeat Loci, *Croatian Medical Journal*, Vol. 48, 536–546.
- Boljunčić, J. 2013, Molecular analysis of archaeological human remains from Zagajci (Croatia) / Molekularna analiza arheoloških ljudskih ostataka iz Zagajaca (Hrvatska), *Prilozi Instituta za arheologiju u Zagrebu*, Vol. 30, 121–132.
- Boljunčić, J. 2014, Od prapovijesti do srednjega vijeka: bioarheološka i slična istraživanja pri Institutu za arheologiju (Zagreb), in: *Zbornik Instituta za arheologiju* (forthcoming).
- Brasili, P., Bianchi, E., Ventrella A. F. 2004, Traumatic Events and Life-Style in Ancient Italian Populations, *Collegium Antropologicum*, Vol. 28, 179–191.
- Drebin, R. A., Carpenter, L., Hanrahan P. 1988, Volume rendering, *Computer Graphics*, Vol. 22, 65–74.
- Grmek, M. D. 1989, *Bolesti u osvjet zapadne civilizacije*, Globus, Zagreb.
- Heegaard, W. G., Biros M. H. 2013, *Skull fractures in adults*, UpToDate, 1-3, <http://www.uptodate.com/contents/skull-fractures-in-adults> (15th November 2013).
- Heron, C., Hunter, J., Knupfer, G., Martin, A., Roberts, C., Pollard M. 1997, *Studies in Crime: An introduction to Forensic Archaeology*, Routledge, Oxford.
- Höhne, K. H., Fuchs, H., Pizer S. M. 1990, *3D Imaging in Medicine*, NATO ASI Series F: Computer and System Sciences 60, Springer, Berlin.
- Holder S. 2008, *Head Injuries – Types of Skull Fractures*, Head and brain Injuries, 1-3, <http://www.headbraininjuries.com/head-injury-skull-fracture> (25th June 2008).
- Hounsfield, G. N. 1973, Computerized transverse axial scanning (tomography): Part I. Description of system, *British Journal of Radiology*, Vol. 46, 1016–1022.
- Hussain, K. H., Wijetunge, D. B., Grubnic, S., Jackson I. T. 1994, A comprehensive analysis of craniofacial trauma, *Journal of Trauma*, Vol. 36, 34–47.
- Judd, M. A., Roberts C. A. 1999, Fracture trauma in a medieval British farming village, *American Journal of physical Anthropology*, Vol. 109, 229–243.
- Krogman, W. M., İşcan M. Y. 1986, *The Human Skeleton in Forensic Medicine*, Springfield, IL.
- Kyle, J., Jeray M. D. 2007, Acute Midshaft Clavicular Fracture, *Journal of American Academy of Orthopedic Surgery*, Vol. 15, 239–248.
- Larsen, C. P. 1997, *Bioarchaeology. Interpreting behavior from the human skeleton*, Cambridge University Press, Cambridge.
- Lessons for Determining Traumatic Injuries from Skeletal Remains (Lesson 2)*, Force and Types of Bone Fractures, 1-2, <http://resource.rockyview.ab.ca/t4t/forensicscience35-3cr/Module6/L2/M6L2P02-BoneFractures.html> (15th November 2013).
- Levoy, M. 1988, Display of surfaces from volume data. IEEE, *Computer Graphics and Application*, Vol. 8, No. 3, 29–37.
- Lovejoy, C. O. 1985, Dental wear in the Libben population: Its functional pattern and role in the determination of skeletal age at death, *American Journal of Physical Anthropology*, Vol. 68, 47–56.
- Lovejoy, C. O., Heiple K. G. 1981, The analysis of fracture in skeletal populations with an example from the Libben site, Ottawa County, Ohio, *American Journal of Physical Anthropology*, Vol. 55, 529–541.
- Lovejoy, C. O., Meindl, R. S., Pryzbeck, T. R., Mensforth R. P. 1985, Chronological metamorphosis of the auricular surface of the ilium: A new method for the determination of age at death, *American Journal of Physical Anthropology*, Vol. 68, 15–28.
- Majorana, A., Pasini, S., Bardellini, E., Keller E. 2002, Clinical and epidemiological study of traumatic root fractures, *Dental Traumatology*, Vol. 18, 77–80.
- Malhotra, N., Kundabala M., Acharaya S. 2011, A Review of Root Fractures: Diagnosis, Treatment and prognosis, *Journal of Esthetic and Restorative Dentistry*, Vol. 38, 615–628.
- Manchester, K. 1983, *The Archaeology of Disease*, University of Bradford, Bradford, West Yorkshire.
- Meindl, R. S., Lovejoy C. O. 1985, Ectocranial suture closure: a revised method for the determination of skeletal age at death based on the lateral-anterior sutures, *American Journal of Physical Anthropology*, Vol. 68, 57–66.
- Mitchell, M. 2013, *Trauma and Violence: The Human Remains from Pecos Pueblo and Forked Lighting*, Doctoral thesis, Harvard (USA).
- Ortner, D. J., Putschar W. G. J. 1981, *Identification of Pathological Conditions in Human Skeletal Remains*, Smithsonian Institution Press, Washington.
- Phenice, T. W. 1969, A newly developed visual method of sexing the os pubis, *American Journal of Physical Anthropology*, Vol. 30, 297–301.
- Qureshy, N. H. 2012, *Skull fracture*, Overview, Medscape, 1-4, <http://emedicine.medscape.com/article/248108> (13th January 2012).
- Robb, R. A. 1995, *Three-Dimensional Imaging*, VCH, New York.
- Spoor, F., Zonneveld F. 1999, CT-based 3-D imaging of hominid fossils, with notes on internal features of the Broken Hill 1 and SK 47 crania, in: *The Paranasal sinuses of Higher Primates. Development, Function and Evolution*, Koppl T., Nagai H., All K. W. (eds.), Berlin, 207–226.
- Spoor, F., Jeffery, N., Zonneveld F. 2000. Using diagnostic radiology in human evolutionary studies, *Journal of anatomy*, Vol. 197, 61–76.
- Šlaus, M., Orlić, D., Pečina M. 2000, Osteochondroma in a skeleton from an 11th Century Croatian Cemetery, *Croatian Medical Journal*, Vol. 41, 336–340.
- Šoša, T. 2007, *Kirurgija*, Naklada Ljevak, Zagreb.
- Tomičić, Ž. 1997, Ranosrednjovjekovno groblje Zvonimirovo, Veliko Polje, općina Suhopolje / Early Mediaeval Graveyard Zvonimirovo-Veliko Polje, the Municipality of Suhopolje, in: *Zvonimirovo i Josipovo: groblja starohrvatskoga doba u Virovitičko-podravskoj županiji / Zvonimirovo and Josipovo. Graveyards from the Croatian Early Mediaeval Period in the Virovitičko-Podravka County*, Tomičić Ž. (ed.), Zagreb–Virovitica, 37–43.
- Walker, Ph. 1997, Wife Beating, Boxing, and Broken Noses: Skeletal Evidence for the Cultural Patterning of Violence, in: *Troubled Times: Violence and Warfare in the Past*, Martin D., Frayer D. (eds.), Amsterdam, 245–179.
- Walker, Ph. 2001, A Bioarchaeological Perspective on the History of Violence, *The Annual Review of Anthropology*, Vol. 30, 573–596.
- Wheless, C. R. III, 2013, Wheelless' Textbook of Orthopedics. *Ulna / Ulnar Shaft Fracture*, 1-3, http://www.wheelsonline.com/ortho/ulna_ulnar_shaft_fracture (15th November 2013).
- Wright, M., Draper, R. 2013, *Forearm Injuries and Fractures*, Patient.co.uk, 1-4, www.patient.co.uk/pdf/2160.pdf (15th November 2013).
- Zečević, D. 2004, *Sudska medicina i deontologija*, Medicinska naklada, Zagreb.
- Zonneveld, F. N. 1994, A decade of clinical three-dimensional imaging: a review. Part III. Image analysis and interaction, display options and physical models, *Investigative Radiology*, Vol. 29, 716–725.

