

ULOGA CITOLOGIJE U OTKRIVANJU UROTELNIH TUMORA

Petra Peruško Kozina, Žana Besser Silconi, Alex Anton Bruno Lozić
Djelatnost za citologiju, Opća bolnica Pula

Summary: In the developed world the number of new cases of bladder cancer increases every year, although the reasons for the increased incidence is not known. Bladder cancer is the most common malignant tumor of the urinary tract. The disease occurs in the elderly, and most of the patients in the age group of 50-80 years. For unknown reasons, the bladder is three times more common in men than in women. Papillary urothelial tumors are the most common form of urothelial tumors. Thin and delicate branches of papillary tumors are easy to break and cause major symptom of papillary tumors - hematuria. Cytological examination of urine sediment is a simple diagnostic methods of examination of the urinary tract that can detect cancer anywhere within the coated urothelium. For cytological examination is required second morning, spontaneously voided urine. Three urine samples taken during three consecutive days are optimal diagnostic.

Keywords: urothelial tumors, cytology, urine sediment

UVOD

Epidemiologija

U razvijenom se svijetu broj novooboljelih od karcinoma mokraćnog mjehura svake godine povećava. Razlozi za povećanu učestalost nisu poznati. Smrtnost je otprilike jednaka, što pokazuje da se u liječenju ove bolesti nisu postigli znatni uspjesi. Karcinom mokraćnog mjehura je najčešći maligni tumor mokraćnog sustava. Bolest se pojavljuje u starijoj dobi, većina je bolesnika od 50 do 80 godina starosti. Zbog nepoznatih razloga karcinom mokraćnog mjehura trostruko je učestaliji u muškaraca no u žena. Osim uz rijetke iznimke, karcinom mokraćnog mjehura nije nasljedan.

Rizični čimbenici koji su uočeni u epidemiološkim istraživanjima ovakvih bolesnika su brojni od kojih se najvažnijim smatraju izloženost određenim kemijskim karcinogenima, ponajprije anilinskim bojama, zatim benzidinu i aromatskim aminima s kojima se radnici često susreću u raznim industrijama poput kemijskih industrija, industrije obrade kože, metala, gume, te pogona koji se bave bojama. Pušenje cigareta povećava rizik od nastanka karcinoma mokraćnog mjehura čak i do sedam puta. U dijelovima svijeta u kojima je infekcija parazitom *Schistosoma haematobium* rasprostranjena, kao u Egiptu, učestalost je karcinoma mokraćnog mjehura oko deset puta veća no u Europi. Osim ovih okolišnih čimbenika postoje i ostali rizični faktori, kao npr. paraplegija i kvadrilegija, najvjerojatnije zbog neadekvatnog mokrenja i samim time izloženosti mjehura malim dozama nepoznatog karcinogena koji se nalazi u urinu. Dokazano je da povećanje prostate, uzrokovano hiperplazijom ili malignim procesom, također rizični faktor. Pa ipak, mnogi pacijenti s karcinomom mokraćnog mjehura nemaju niti jedan poznati rizični faktor. Smatra se da je ono što dovodi do maligne pretvorbe stanica zapravo kombinacija industrijskog onečišćenja, pušenja cigareta i ostalih još nepoznatih faktora.

PATOLOGIJA

Urin je toksičan, stoga je gotovo cijeli urotrakt (pijelon, ureteri, mokraćni mjehur, osim trigonuma, te proksimalni dio uretre) iznutra obložen specijaliziranim epitelom koji se naziva prijelazni epitel, odnosno urotel. 90% karcinoma je urotelnog porijekla i to je najčešći karcinom koji se otkriva citologijom urina, a najčešće mjesto porijekla je mokraćni mjehur. Preostalih 10% čine karcinomi pločastog epitela, miješani urotelni i pločasti karcinomi, te karcinomi žljezdastog epitela koji su izuzetno rijetki.

Zloćudni tumori mokraćnog mjehura makroskopski su papilarni ili ravni, invazivni ili neinvazivni. Papilarni urotelni tumori su najčešći oblik urotelnih tumora. Mogu biti pojedinačni i multipli. Osnovna struktura svih papilarnih tumora je ista. Tumor stvara protruzije različitog oblika u lumen mokraćnog mjehura, nakapnice bubrega ili uretera. Vezivno tkivo sa krvnim kapilarama prekriveno je epitelom različite debljine i različitog stupnja atipije stanica. Te tanke i osjetljive grane papilarnog tumora lako se slome, te uzrokuju glavni simptom papilarnih tumora – hematuriju.

“Grading i staging”

U dijagnostičke, prognostičke i terapijske svrhe koristi se određivanje gradusa tumora prema stupnju diferenciranosti (engl. *grading*), kao i procjena stadija (engl. *staging*). Tradicionalno se karcinom mjehura klasificira prema stupnju diferenciranosti stupnjevanjem po WHO (World Health Organisation) iz 1973., u tri stupnja (Tablica 1). WHO i ISUP (International Society of Urological Pathology) su 2004. objavili novi grading sustav koji upotrebljava specifične citološke i arhitekturne kriterije. Ovaj sustav gradinga raka mokraćnog mjehura razlikuje četiri kategorije. Procjena stadija karcinoma mokraćnog mjehura od strane patologa temelji se na pTNM sustavu objavljenom od Međunarodne organizacije za borbu protiv raka.

Tablica 1. Gradiranje urotelnih tumora
<p>WHO/ISUP gradus</p> <p>Urotelni papilom</p> <p>Urotelna neoplazma niskog malignog potencijala</p> <p>Papilarni urotelni karcinom, niskog gradusa (low grade)</p> <p>Papilarni urotelni karcinom, visokog gradusa (high grade)</p>
<p>WHO gradus</p> <p>Urotelni papilom</p> <p>Papilarni urotelni karcinom, gradus 1 (dobro diferencirani tumor)</p> <p>Papilarni urotelni karcinom, gradus 2 (srednje diferencirani tumor)</p> <p>Papilarni urotelni karcinom, gradus 3 (loše diferencirani tumor)</p>

KLINIČKA SLIKA

Tumori mokraćnog mjehura klinički se očituju hematurijom, koja je uglavnom povremena, relativno blaga ili pak makroskopski vidljiva. Može biti povezana i sa ostalim simptomima poput polakisurije i disurije, odnosno učestalim i bolnim mokrenjem. Tumori dosta često recidiviraju. Dijagnoza se postavlja cistoskopijom, pri čemu se mora napraviti i biopsija. Citološki pregled sedimenta urina vrlo je pouzdana metoda za dijagnostiku karcinoma mokraćnih puteva.

CITOLOGIJA

Uspjeh i neuspjeh citološke dijagnostike urotelnih tumora mokraćnog mjehura, uretera ili bubrežnih nakapnica ovisi o morfološkoj leziji. Tako se jednostavna hiperplazija i papilarni urotelni tumori niskog gradusa, koji su karakterizirani normalnim prijelaznim epitelom ili tek sa blagim abnormalnostima jezgre, ne mogu sa sigurnošću citološki dijagnosticirati. Citologija urinarnog trakta korisna je samo u otkrivanju tumora koji su povezani sa znatnim morfološkim abnormalnostima stanica, odnosno tumora visokog gradusa, s naglaskom na ravne karcinome in situ.

Stoga su primarna područja primjene citoloških tehnika na urinarni trakt sljedeća:

- Dijagnostika high-grade urotelnih tumora,
- Praćenje pacijenata nakon liječenja neoplastičnih lezija donjeg urinarnog trakta, bez obzira na tip ili gradus, zbog rizika od razvoja novih high-grade lezija,
- U posebnim slučajevima, praćenje asimptomatskih industrijskih radnika koji su izloženi poznatim karcinogenima.

Citološka pretraga sedimenta urina je jednostavna metoda pregleda urinarnog trakta. Može otkriti tumor bilo gdje unu-

tar sustava obloženog urotelom, od kaliksa, preko uretera do mokraćnog mjehura i proksimalne uretre. Spontano izmokreni urin ima kiseli pH, te visoki sadržaj uree i ostalih organskih sastojaka, stoga nije dobar medij za deskvamirane stanice. Prvi jutarnji urin je bogat stanicama, ali one su jako degenerativno promijenjene. Zato je za citološki pregled potreban drugi jutarnji spontano izmokreni urin. Tri uzorka urina uzeta kroz tri uzastopna dana su dijagnostički optimalna. Koss i sur. objavili su da je osjetljivost spontano izmokrenog urina za dijagnostiku high-grade urotelnih karcinoma 94.2%. Osjetljivost je rasla kako je rastao i broj uzoraka. 79% karcinoma otkriveno je u prvom uzorku, 14% karcinoma u drugom, te 7% u trećem uzorku. Specifičnost, odnosno postavljanje lažno pozitivne dijagnoze je izuzetno rijetko. Točnost citološke pretrage mogu umanjiti postojanje konkremenata urotakta, intravezikalna instilacija kemo- ili imunoterapije, stanja nakon zračenja zdjelice, te jaka upala. Budući se mokrenjem dobije veća količina mokraće, stanice se moraju koncentrirati citocentrifugiranjem direktno na predmetno staklo. Nakon toga slijedi sušenje na zraku, te bojanje po MGG (May-Grünwald-Giemsa) ili Papanicolaou metodi.

Citološka pretraga sedimenta urina i interpretacija nalaza zahtijeva veliko iskustvo. Citolog proučava morfološku stanicu, prvenstveno njezinu jezgru, prisutnost i izgled nukleola, citoplazmu, izgled nakupina stanica, prisutnost patoloških mitozu. Klinički izazov urotelnih neoplazmi je rana dijagnostika i adekvatno praćenje. Temeljna pretraga je cistoskopija. No karcinom in situ koji ne izaziva nikakve makroskopske promjene ili tek blage promjene na sluznici, te rane sitne papilarne lezije, mogu izazvati poteškoće u otkrivanju. Veliki značaj u takvim situacijama ima citologija. Kod nekih pacijenata lezija se ne vidi unatoč, pa i opetovanom, pozitivnom nalazu citologije sedimenta urina, ukazujući na ograničenu mogućnost cistoskopije i biopsije kao zlatnog standarda. Radiološke pretrage poput intravenske urografije, ultrazvuka urotakta, CT mjehura i zdjelice, uglavnom osiguravaju podatke o procjeni proširenosti bolesti te izgledu i funkciji gornjega mokraćnog sustava.

TERAPIJA

Terapija karcinoma mokraćnog mjehura ovisi o gradusu i stadiju bolesti, te o tome da li je lezija ravna ili papilarna. Za male, lokalizirane papilarne tumore dovoljna je transuretralna resekcija. Pacijenti se redovito prate s periodičnim cistoskopijama i citološkim pregledom sedimenta urina do kraja života, zbog mogućih pojava novih tumora koji su u principu višeg gradusa. U terapiju spadaju i intravezikalna instilacija kemoterapijskih sredstava za lokalnu primjenu, te imunoterapija primjenom BCG (Bacillus Calmette-Guérin) intravezikalno.


ZAKLJUČAK

Procjena točnosti urinarne citologije ovisi o očekivanju promatrača. Potpuno je nerealno očekivati da će dobro diferencirani papilarni urotelni tumori bez očitih abnormalnosti jezgre (papilomi i low-grade papilarni tumori) otpuštati dija-

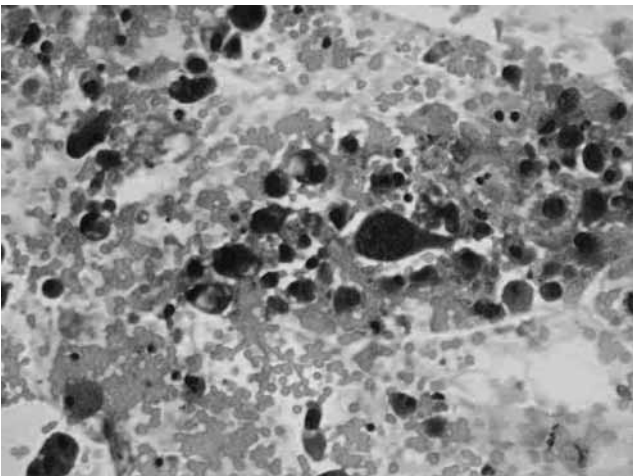
gnostičke stanice. To je glavni uzrok niske osjetljivosti za ovu vrstu tumora. No, s druge strane, dobro diferencirani urotelni karcinomi su rijetko invazivni i lako se dijagnosticiraju endoskopski, tako da relativno slaba osjetljivost konvencionalne urinarne citologije nema nekog većeg kliničkog značaja.

S druge strane, otkrivanje jasno malignih stanica u sedimentu urina zahtjeva velik napor u otkrivanju tumora, čak i u odsutnosti cistoskopskih ili radioloških abnormalnosti. Nepapilarni karcinom in situ može se nalaziti u mokraćnom mjehuru, ureteru ili bubrežnoj nakapnici bez lokalnog nalaza. Statističke procjene urinarne citologije koje su publicirane na različitim mjestima rijetko spominju ova očita zapažanja te je posljedica toga velika konfuzija što urinarne citologija može, a što ne može postići. Optimalan tretman svakog pacijenta ovisi o bliskoj suradnji kliničara, citologa i patologa, što se najbolje postiže na redovitim multidisciplinarnim timovima.

Slika 1. Papilarna nakupina srednje diferenciranih malignih stanica prijelaznog epitela (MGG, 200x), Djelatnost za citologiju, OB Pula.



Slika 2. Loše diferencirane maligne stanice prijelaznog epitela (Papanicolaou, 200x), Djelatnost za citologiju, OB Pula.



Literatura

1. I. Damjanov, S. Jukić, M. Nola. *Patologija*. 2. izdanje. Medicinska naklada, Zagreb, 2008.
2. W. Gray, G. Kocjan. *Diagnostic Cytopathology*. 3rd ed. Elsevier Ltd 2010.
3. L.G. Koss, M.R. Melamed. *Koss' Diagnostic Cytology and its Histopathologic Bases*. 5th ed. Philadelphia: Lippincott Williams & Wilkins, 2005.
4. V. Kumar, A.K. Abbas, N. Fausto. *Robbins and Cotran Pathologic Basis of Disease*. 7th ed. Philadelphia. Elsevier Inc., 2005.
5. P. Rathert, S. Roth, M.S. Soloway. *Urinary Cytology: Manual and Atlas*. 2nd ed. Springer-Verlag Berlin Heidelberg 1993.
6. A. Reljić. *Značenje fluorescentne in situ hibridizacije (FISH UroVysion) u ranoj dijagnostici recidiva karcinoma mokraćnog mjehura*. Disertacija, Zagreb 2011.

adresa:

Petra Peruško Kozina, dr. med., spec. citologije
Djelatnost za citologiju
Opća bolnica Pula, Zagrebačka 30, 52100 Pula
e-mail: petrap76@hotmail.com