

# Zaraza virusom humane imunodeficijencije i tuberkuloza crijeva: prikaz bolesnika

**D. RAFANELLI<sup>1</sup>**, dr. med.  
**A. ŠALAMON<sup>2</sup>**, dr. med., spec. kirurg  
**T. MARETIĆ<sup>1</sup>**, prim. mr. sc., dr. med., spec. infektolog  
**M. OŽEGOVIĆ<sup>2</sup>**, mr. sc., dr. med., spec. otorinolaringolog  
**Z. ČULIG<sup>1</sup>**, dr. med., spec. citolog  
**D. LUKAS<sup>1</sup>**, dr. sc., dr. med., spec. infektolog  
**J. BEGOVAC<sup>1</sup>**, prof. dr. sc., dr. med., spec. infektolog

- 1) Klinika za infektivne bolesti »Dr. Fran Mihaljević« Zagreb  
 2) Klinička bolnica Dubrava, Avenija Gojka Suška 6, 10000 Zagreb

## Ključne riječi

*HIV*  
*AIDS*  
*tuberkuloza crijeva*  
*perforacija crijeva*  
*HAART*

## Key words

*HIV*  
*AIDS*  
*intestinal tuberculosis*  
*intestinal perforation*  
*HAART*

**Primljeno:** 2005-03-16

**Received:** 2005-03-16

**Prihvaćeno:** 2005-03-30

**Accepted:** 2005-03-30

Stručni članak

Opisujemo tridesetdvogodišnjeg bolesnika zaraženog HIV-om koji se razbolio pet mjeseci prije prijema u Kliniku s progresivnim mršavljenjem, febrilitetom i dijarejom. Zadnja 4 dana prije prijama osjetio je jače bolove u trbuhu. U času prijama u bolnicu bio je afebrilan, orijentiran, usporen, blijed, afoničan, klonuo, kahektičan i nepokretan. Abdomen je bio mekan, difuzno lagano osjetljiv na palpaciju. Opće stanje je bilo teže poremećeno. Na rendgenogramu pluća bila su obostrano prisutna inhomogena zasjenjenja. Postupno se razvijao akutni abdomen te je bolesnik operiran, nađeno je više perforacija na tankom i debelom crijevu, uz sterkoralni peritonitis. Učinjena je resekcija dijela terminalnog ileuma, desna hemikolektomija, ileotransverzalna terminoterminalna anastomoza i jejunostomija. Patohistološkom pretragom nađena je granulomatozna upala s kazeoznom nekrozom u stijenci tankog i debelog crijeva. Bolesnik je imao 11 limfocita CD4+ u mikrolitru krvi, te HIV-1 viremiju određenu metodom PCR od 1 480 000 kopija u mililitru plazme. Liječen je uspješno antituberkuloticima i kombinacijom antibiotika uz antiretrovirusno liječenje i parenteralnu i enteralnu alimentaciju. Privremena jejunostoma zatvorena je 3 mjeseca po prvoj operaciji, a 8 mjeseci potom bolesnik ima uobičajenu tjelesnu težinu (ukupno je dobio 35 kg). PCR HIV1 RNK je tada bila nedektabilna, a apsolutni broj limfocita CD4+ iznosio je 163/μL plazme.

## Human immunodeficiency virus infection and intestinal tuberculosis: a case report

Professional paper

We present a case of a thirty-two-year-old HIV infected patient who presented with a 5 months history of weight loss, fever and diarrhea. Four days before admission he started to experience abdominal pain. On admission to the hospital the patient had no fever was pale, cachectic and immobile. The abdomen was diffusely tender on palpation. His general condition was poor. A chest X-ray upon the admission showed bilateral inhomogenous infiltrations. The patient developed clear signs of acute abdomen. Surgery was performed and multiple perforations of the small and large intestine were found together with a stercoral peritonitis. The terminal ileum was partially removed, a right hemicolectomy with a terminoterminal ileotransversal anastomosis and a jejunostomy were performed. Patohistological examination of the intestine revealed granulomatous inflammation of the small and large intestine areas of caseous necrosis. The CD4 lymphocyte count was 11 per microliter and the plasma HIV viral load measured by PCR showed 1 480 000 copies per milliliter. The patient was successfully treated with antituberculous drugs and other antimicrobials together with antiretrovirals. Parenteral and enteral alimentation was also given. The temporary jejunostomy was closed three months after the first operation. Eight months after the operation the patients regained his normal body weight (weight gain: 35 kg). HIV1 RNA was at that time undetectable and his CD4+ lymphocyte count was 163/μL.

## Uvod

Abdominalna tuberkuloza u osoba zaraženih virusom humane imunodeficijencije (HIV) povezana je s diseminiranom infekcijom. Obično su zahvaćeni intraabdominalni limfni čvorovi i slezena. Klinički manifestan peritonitis i enteritis malokad se nalazi. Intestinalna tuberkuloza se u 90 % slučajeva nalazi u ileocekalnoj regiji. Klinički, bolest počinje postupno s muklim bolovima u trbuhu, proljevom, vrućicom i mršavljenjem. Katkad su prisutni i ascites i zadebljanje omentuma, no rjeđe nego u osoba koje nisu zaražene HIV-om [1]. Incidencija tuberkuloze kolona počela je rasti 1980-ih s porastom broja bolesnika koji se smatraju visoko rizičnima za razvoj ovog entiteta, kao što su bolesnici zaraženi HIV-om, bolesnici s kroničnom bolesti bubrega i imunosuprimirani bolesnici prolongirano liječeni kortikosteroidima. Na tuberkulozu crijeva se može sumnjati u bolesnika koji pate od kronične abdominalne boli i gubitka težine, te akutnog gastrointestinalnog krvarenja i perforacije crijeva, kao i simptoma intestinalne opstrukcije praćenih distenzijom abdomena, palpabilnim tumorom i povraćanjem [2, 3, 4]. Cilj našeg rada je prikazati bolesnika zaraženog HIV-om s multiplim perforacijama terminalnog ileuma i kolona, te peritonitisom kao posljedicom tuberkuloze.

## Prikaz bolesnika

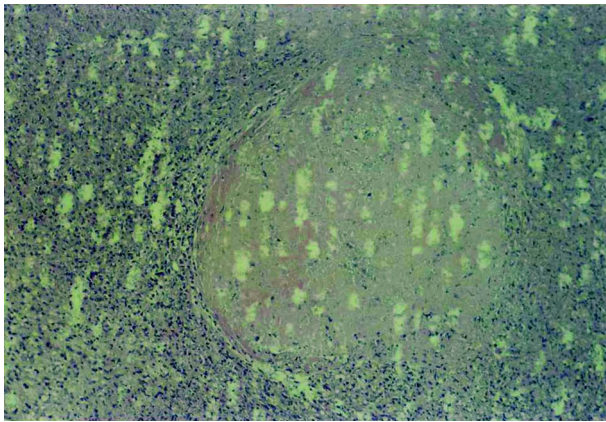
Tridesetdvogodišnji bolesnik iz Zagreba hospitaliziran je u Klinici za infektivne bolesti »Dr. Fran Mihaljević« u prosincu 2002. Od kolovoza 2002. godine postupno slabi; smršavio je 10 kg uz progresivnu slabost, te povremeni febrilitet do 39 °C. Povremeno je imao dijarealne tegobe, a stolicu sve teže kontrolirao. Četiri dana prije prijama ima sve jaču bol u trbuhu.

Bolesnik zna za zarazu HIV-om od 1995. godine. Devet mjeseci prije dolaska pregledan je u Klinici (tadašnji nalazi: limfociti CD4+ 76/μL, PCR HIV RNA 4 080 000 kopija/mL; anti HBc pozitivan, ostali markeri na A, B i C hepatitis neg.), te po prvi puta dobiva antiretrovirusne lijekove (kombinacija lamivudin, stavudin, nelfinavir) koje je uzimao jedan mjesec, ali kasnije nije dolazio na kontrole.

Bolesnik tijekom života nije imao težih zdravstvenih tegoba. Godine 2001. liječio se zbog uretritisa. Kod dolaska je bio afebrilan, eupnoičan, budan, orijentiran, usporen, blijed, afoničan, klonuo, kahektičan i nepokretan. Opće stanje je bilo teže poremećeno. Krvni tlak je bio 90/60 mm Hg, a puls 96/min. Meningealni sindrom je bio negativan. Postranično po koži trupa imao je urođene hiperpigmentacije. Limfni čvorovi nisu bili uvećani. Usna šupljina je bila ispunjena obilnim naslagama soora, zubalo je bilo manjkavo i kariozno. Srce – tahikardija. Pluća – vezikularno disanje. Trbuh je na palpaciju bio lagano di-

fuzno osjetljiv; doimao se napetiji, a peristaltika slabije čujna. Digitorektalni pregled je bio bolniji, prostata uredne veličine. U ampuli rektuma je bila formirana normoholična stolica, nije bilo rezistencija na dohvrat prsta. U okolici anusa su bile vidljive herpetične promjene.

Pretrage kod primitka u Kliniku su pokazale: sedimentaciju eritrocita 130/h, C-reaktivni protein 201 mg/L, E  $2,42 \times 10^{12}/L$ , Hgb 69 mg/L, Htc 0,22, MCV 91,2, Trc  $186 \times 10^9/L$ . L  $3,5 \times 10^9/L$  (neutrofili 71 %, nesegmentirani 18 %, limfociti 8 %, monociti 2 %). Glukoza u krvi je bila 3,6 mmol/L, urea 14,5 mmol/L, kreatinin 150 μmol/L, Na 132 mmol/L, K 4,7 mmol/L, Cl 97 mmol/L. U urinu je bila blaža proteinurija (1+), a u sedimentu se našlo 10–12 leukocita i 8–10 eritrocita. Bilirubin je bio 24,5 μmol/L, aspartat aminotransferaza 167 U/L, alaninaminotransferaza 53 U/L, γ-glutamilttransferaza 620 U/L, alkalna fosfataza 846 U/L, laktat dehidrogenaza 1261 U/L, kreatinkinaza 47 U/L. Ukupni serumski proteini iznosili su 76 g/L, albumini 16 g/L, γ-globulini 60 g/L (albumini 21 %, α<sub>1</sub> 1,3 %, α<sub>2</sub> 6,3 %, β 25,9 %, γ 35,5 %). Apsolutni broj limfocita CD4+ bio je 11/μL. U mililitru plazmi je nađeno 1 480 000 kopija HIV-1 RNK (Amlcor Monitor 1,5 test), a u cerebrospinalnom likvoru 2040 kopija/mL. Biokemijski i citološki nalaz cerebrospinalnog likvora bio je uredan. U krvi je nađeno 24 000 kopija/mL citomegalovirusne DNK. Stolica je bila pozitivna na okultno krvarenje, a bakteriološki i parazitološki je bila negativna na uobičajene patogene. Urinokulture i hemokulture su bile sterilne. Elektrokardiogram je ukazao na sinus tahikardiju (119/min). Pregledom očnog fundusa nađena su obostrano 1–2 pamučasta eksudata. Rendgenogram pluća ukazivao je na inhomogena zasjenjenja obostrano u srednjim i donjim dijelovima pluća više lijevo. Učinjen je ultrazvučni pregled abdomena prilikom kojeg je nađena uvećana jetra s difuznom lezijom te nešto veća slezena, homogena građe. Oko jetre se vidjela slobodna tekućina, a vijuge crijeva su bile ispunjene tekućim sadržajem i izrazito zadebljale stijenke (do 10 mm). Nativni rendgenski pregled abdomena prikazao je izrazitu distenziju želuca i vijuga crijeva i aerolikvidne nivoe. Ispod desne kupole ošita je bio suspektan zrak. Trećeg dana po primitku bolesnik je premješten u Kliničku bolnicu Dubrava, gdje je operiran. Odstranjen je dio terminalnog ileuma i učinjena desna hemikolektomija sa ileotransverzalnom terminoterminalnom anastomozom i jejunostomijom. Na patohistološku pretragu je poslano resecirano debelo crijevo duljine oko 7 cm, crvuljak duljine 4 cm i tanko crijevo duljine 25 cm, te tanko crijevo duljine 24 cm. Debelo crijevo je bilo tanke tamnocrvene, nekrotične stijenke sa žučkastobjelkastim mekanim zadebljanjima i perforacijom stijenke promjera oko 3 cm. Histološki je stijenka prožeta u cijelosti epitelooidnim čvorovima s opsežnom kazeoznom nekrozom centralno, te kroničnim upalnim infiltratom, mjestimično s područjima krvarenja. U



**Slika 1.** Kazeozna nekroza s elementima granulomatozne upale na stijenci sluznice crijeva.

**Figure 1.** Caseous necrosis with elements of granulomatous inflammation of the small and large intestine

području perforacije na površini je prisutan fibrin s neutrofilima. U masnom tkivu su bili paketi limfnih čvorova promjera do 3 cm. U preparatu tankog crijeva nađene su iste histološke promjene kao i u debelom. U okolnom masnom tkivu 5 je čvorova promjera od 0,5 do 1 cm. Histološki je u oba preparata prisutna granulomatozna upala s opsežnim područjima kazeozne nekroze (slika 1) i tek mjestimično samo rubno vidljivim ostacima limfnih čvorova. Opisane promjene se nalaze na resekcijskom rubu crijeva. Prisutne su bile multiple perforacije ileuma (vel. 3×4 mm) uz izrazito zadebljalu stijenkicu crijeva. Nakon kratkotrajnog postoperativnog boravka u Kliničkoj bolnici Dubrava, liječenje je ponovo nastavljeno u Klinici za infektivne bolesti »Dr. Fran Mihaljević«. Provođena je parenteralna prehrana infuzijama glukoze, te otopinama aminokiselina i lipida. Dobivao je trojnu antituberkuloznu terapiju (prva dva mjeseca izonijazid, rifampicin, streptomycin, a u nastavku etambutol, izonijazid, pirazinamid), te ampicilin, metronidazol, ciprofloksacin, cefepim, kasnije teikoplanin i amikacin uz profilaktičke doze flukonazola i kotrimoksazola, a zbog citomegalovirusne viremije primao je i ganciklovir. Tridesetog dana hospitalizacije započeto je antiretrovirusno liječenje kombinacijom stavudina, lamivudina i efavirenza koje je nakon 22 dana prekinuto zbog nepodnošenja efavirenza. Bolesnikovo stanje se tijekom drugog boravka donekle stabilizira, usprkos izrazitoj hipoalbuminemiji praćenoj perifernim edemima, te leukopeniji zbog koje je dobivao i filgrastim uz svježe smrznutu plazmu i albumine. Zabilježene su i visoke vrijednosti bilirubina i jetrenih enzima, (a osobito  $\gamma$ -glutamyltransferaze – pred kraj druge hospitalizacije 1729 U/L), što se tumačilo mogućim akalkuloznim kolecistitisom. Imao je i težu dijareju, ali je nalaz stolice bio opetovano negativan na uobičajene bakterijske i parazitarne uzročnike kao i na

toksin *Clostridium difficile*. Tri mjeseca po prvom operativnom zahvatu ponovno se premješta u Kliničku bolnicu Dubrava, gdje mu je operativno zatvorena jejunostoma. Nakon trodnevnog boravka u Kirurškoj klinici nastavlja se ponovo liječenje u Klinici za infektivne bolesti »Dr. Fran Mihaljević« gdje bolesnik boravi sljedeća dva mjeseca. Tijekom boravka je bolesnik subfebrilan, kardio-cirkulatorno stabilan, bistrre svijesti uz izražene enterokolopatske tegobe. Liječen je uz obilnu simptomatsku terapiju i suportivne mjere različitim antimikrobnim lijekovima teikoplaninom, metronidazolom i amikacinom, ciprofloksacinom, vankomicinom uz profilaktičke doze kotrimoksazola i flukonazola. Antituberkulotska terapija je nastavljena izonijazidom i etambutolom do otpusta. Antiretrovirusno liječenje je nastavljeno nakon relativnog poboljšanja stanja, 10 dana po ovom primitku, kombinacijom stavudina, lamivudina te lopinavira/ritonavira koje dobiva do otpusta. Uz primjenu enteralne prehrane (Alitraq) i primjerene dijete, opće se stanje bolesnika postepeno popravlja, a broj stolica smanjuje.

Postoperativna rana je zacijelila per primam. Osnovni biokemijski parametri u krvi su se normalizirali osim  $\gamma$ -glutamyltransferaze koja je kod otpusta bila 962 U/L, a prisutna je bila i albuminsko-globulinska inverzija. Kod otpusta je sedimentacija eritrocita bila 110/h. E  $2,71 \times 10^{12}/L$ , Hgb 97 mg/L, Htc 0,28, MCV 104, Trc.  $434 \times 10^9/L$ , L  $3,4 \times 10^9/L$ . Apsolutni broj limfocita CD4+ bio je 148/ $\mu$ L, a HIV-1 RNK bila je nedetektabilna. Kod otpusta je preporučeno daljnje liječenje stavudinom, lamivudinom, lopinavir/ritonavinom, izonijazidom i etambutolom, uz profilaktičke doze kotrimoksazola, te azitromicin 1×500 mg 2× tjedno.

Bolesnik je kod kuće redovito uzimao lijekove. Nakon 8 mjeseci normalne je tjelesne težine. Dobio je ukupno 35 kilograma. Bolesnik je liječen antituberkuloticima ukupno 18 mjeseci. Kasnije ambulantne kontrole pokazivale su daljnji porast limfocita CD4+ uz nedetektabilnu HIV-1 RNK u plazmi.

## Rasprava

Prema raspoloživim podacima, ovo je prvi bolesnik zaražen HIV-om s tuberkulozom crijeva koji je kod nas liječen. Bolest se očitovala multiplim perforacijama ileuma i kolona uz razvoj peritonitisa. Liječenje je komplicirala bolesnikova teška kaheksija, uz nemogućnost peroralne alimentacije i peroralne primjene lijekova. Prisutna je bila i generalizirana citomegalovirusna infekcija što je iziskivalo opsežnu antimikrobnu terapiju koju je bolesnik uspješno podnio usprkos težoj, ali prolaznoj hepatalnoj leziji. Tuberkuloza kod bolesnika nažalost nije dokazana mikrobiološki, već je na dijagnozu upućivala klinička slika i patohistološki nalaz crijeva uz povoljan odgovor na provedeno liječenje.

Tuberkuloza crijeva se u pravilu kasno dijagnosticira što povisuje letalitet ove izlječive bolesti [5, 6]. Prema jednoj novijoj američkoj studiji od 18 pacijenata, do postavljanja dijagnoze prođe 50 dana od prvog kontakta [5]. Kod našeg je bolesnika klinička dijagnoza postavljena na kirurškom stolu trećeg dana od prve hospitalizacije. Iako je definitivna verifikacija tuberkuloze otežana zbog nespecifičnosti simptomatologije i neosjetljivosti rutinske dijagnostike, na nju treba misliti posebno kod bolesnika zaraženih HIV-om kod kojih se javlja općenito 500 puta češće, a HIV-infekcija od svih stečenih imunodeficijencija predstavlja najčešći rizik za njenu reaktivaciju [2, 7, 8], te osobito kod bolesnika s manje od 200 limfocita CD4+ u mikrolitri krvi [9], što je kod našeg bolesnika bio slučaj. Ekstrapulmonalna tuberkuloza se rijetko nalazi, uglavnom se pojavljuje u imunokompromitiranih bolesnika [10]. Komplikacije gastrointestinalne tuberkuloze kod bolesnika zaraženih HIV-om očituju se uglavnom slikom akutnog abdomena, ali je opisana i retroperitonealna perforacija crijeva [11–14]. Upalna perforacija je opisana i u sklopu imunorekonstruktivnog sindroma kod bolesnika zaraženih HIV-om nakon liječenja tuberkuloze [15].

Analiziraju li se simptomi tuberkuloze crijeva prema učestalosti, nalaze se febrilitet u 70 %, gubitak težine u 68 %, promjene u stolici (proljevi ili opstipacija) u 39 %, te noćno znojenje u 30 % slučajeva [16]. Analiziraju li se simptomi abdominalne tuberkuloze prema tome da li je bolesnik inficiran HIV-om ili ne, nalazi se da su febrilitet, gubitak težine i ekstraabdominalna limfadenopatija češći kod HIV inficiranih dok su kod neinficiranih češći ascites i ikterus [17].

U diferencijalnoj dijagnostici perforacije crijeva u bolesnika zaraženih HIV-om, osim tuberkuloze crijeva, dolazi u obzir citomegalovirusna infekcija [18, 19], limfomi [20], Kaposijev sarkom [21, 22] i histoplazmoza [23], a opisani su i slučajevi diseminirane pneumocistoze [24] i strongiloidoza [25].

Zaključno, iako su gastrointestinalne manifestacije tijekom zaraze HIV-om česte [1], akutni abdomen je rijetka komplikacija. Naš bolesnik se uspješno oporavio nakon teške intraabdominalne tuberkuloze s multiplim perforacijama crijeva zahvaljujući odgovarajućem kirurškom zahvatu. Simptomi akutnog abdomena, zbog izostanka upalnog odgovora poradi HIV-om uzrokovane imunosupresije, mogu biti maskirani i blago izraženi što je također bio slučaj u našeg bolesnika. Kirurška intervencija u osoba zaraženih HIV-om može se odgoditi zbog želje za konzervativnim liječenjem i mišljenja da je abdominalna patologija povezana s oportunističkom infekcijom ili tumorom. Uz to stavovi prema oboljelima od HIV-a, te predrasude o putovima prijenosa mogu svjesno ili nesvjesno utjecati na odluku o kirurškom zahvatu. Međutim, odgađanje kirurške intervencije u ovakvim slučajevima obično dovodi do brzog pogoršanja stanja i neposredno ugrožava život bolesnika.

## Literatura

- [1] Begovac, J. Gastrointestinalne manifestacije AIDS-a. U: Vucelić B, ur. Gastroenterologija i hepatologija. Zagreb: Naprijed; 2002, str. 96–131.
- [2] Villanueva Saenz E, Martinez Hernandez Magro P, Fernando Alvarez-Tostado Fernandez J, Valdes Ovalle M. Colonic tuberculosis. *Dig Dis Sci* 2002; 47(9):2045–8.
- [3] Kashid Y, Bakshi G, Verma R, Joshi A, Mohite J. Colonic wall necrosis due to tuberculosis in HIV-seropositive patient. *Indian J Gastroenterol* 2001;20(5):199–200.
- [4] Cendoya C, Corti M. Intestinal tuberculosis and AIDS. Case report and literature review. *Acta Gastroenterol Latinoam* 1998; 28(4):305–8.
- [5] Bernhard JS, Bhatia G, Knauer CM. Gastrointestinal tuberculosis: an eighteen-patient experience and review. *J Clin Gastroenterol* 2000; 30:397–402.
- [6] Goke MN, Leppert A, Flemming P, i sur. Intestinal tuberculosis: Easier overlooked than diagnosed. *Z Gastroenterol* 2001; 39:1015–22.
- [7] Antinori S, Galimberti L, Parente F. Intestinal tuberculosis as a cause of chronic diarrhoea among patients with human immunodeficiency virus infection: report of two cases. *Dig Liver Dis* 2001; 33(1):63–7.
- [8] Allen S, Batungwanayo J, Kerlikowske K, i sur. Two year incidence of tuberculosis in cohorts of HIV infected and uninfected urban Rwandan woman. *Am Rev respir Dis* 1992; 146:1439–44.
- [9] Havlir DV, Barnes PF. Tuberculosis in patients with human immunodeficiency virus infection. *N Engl J Med* 1998; 340:367–73.
- [10] Roca B, Martin JA. HIV infection presenting with duodenal tuberculosis. *Neth J Med* 2004;62(11):459–61.
- [11] Deb T, Singh TY, Singh NB, Sharma MB, Debbarma A. Multiple tubercular ulcer perforation of ileum in an AIDS patient: case report. *J Commun Dis* 1998; 30(3):175–8.
- [12] Acea Nebriil B, Rosales Juega D, Prada Puentes C, Arnal Monreal F, Gomez Freijoso C. Perforated jejunal tuberculosis in a patient with HIV-infection. *Rev Esp Enferm Dig* 1998; 90(5):369–71.
- [13] Friedenberg KA, Draguesku JO, Kiyabu M, Valenzuela JE. Intestinal perforation due to Mycobacterium tuberculosis in HIV-infected individuals: report of two cases. *Am J Gastroenterol* 1993; 88(4):604–7.
- [14] Heinrich S, Hetzer FH, Bauerfeind P, Jochum W, Demartines N, Clavien PA. Retroperitoneal perforation of the colon caused by colonic tuberculosis: report of a case. *Dis Colon Rectum* 2004; 47(12):2211–4.
- [15] Guex AC, Bucher HC, Demartines N, Fluckiger U, Battegay M. Inflammatory bowel perforation during immune restoration after one year of antiretroviral and antituberculous therapy in an HIV-1-infected patient: report of a case. *Dis Colon Rectum* 2002; 45(7):977–8.
- [16] Muneef MA, Memish Z, Mahmoud SA, Sadoon SA, Bannatyne R, Khan Y. Tuberculosis in the belly: a review of forty-six cases involving the gastrointestinal tract and peritoneum. *Scand J Gastroenterol* 2001; 36:528–32.
- [17] Fee MJ, Oo MM, Gabayan AE, Radin DR, Barnes PF. Abdominal Tuberculosis in patients infected with the Human Immunodeficiency Virus. *Clin Infect Dis* 1995; 20(4):938–44.
- [18] Meza AD, Bin-Sagheer S, Zuckerman MJ, Morales CA, Verghese A. Ileal perforation due to cytomegalovirus infection. *J Natl Med Assoc* 1994; 86(2):145–8.

- [19] Kyriazis AP, Mitra SK. Multiple cytomegalovirus-related intestinal perforations in patients with acquired immunodeficiency syndrome. Report of two cases and review of the literature. *Arch Pathol Lab Med* 1992; 116(5):495–9.
- [20] Greco L, Maggi P, Ialongo P, Lospalluti M, Polizzi RA, Catalano G. Acute onset of non-Hodgkin's lymphoma with bowel perforation in a patient with over 15 years' HIV positivity. A case report. *Chir Ital* 2002; 54(6):893–6.
- [21] Carratala J, Lacasa JM, Mascaro J, Torras JT. AIDS presenting as duodenal perforation due to Kaposi's sarcoma. *AIDS* 1992; 6(2):241–2.
- [22] Ravalli S, Vincent RA, Beaton HL. Acute appendicitis secondary to Kaposi's sarcoma in the acquired immunodeficiency syndrome. *N Y State J Med* 1991; 91(9):401–3.
- [23] Gumbs MA, Girishkumar H, Yousuf A, Levy L, Patel M, Narasimha V. Histoplasmosis of the small bowel in patients with AIDS. *Postgrad Med J* 2000; 76(896):367–9.
- [24] Bierhoff E, Tran A, Pakos E, Rockstroh J, Pfeifer U. Perforation of the small intestine in a patient with disseminated *Pneumocystis carinii* infection in AIDS. *Gen Diagn Pathol* 1996; 141(3–4):255–60.
- [25] De la Rosa GR, Kuliev A, Barnett BJ. A case of *Strongyloides stercoralis* and mesenteric tuberculous infection with acute abdominal pain in an HIV-positive patient. *Scand J Infect Dis* 2002; 34(9):696–7.