

Disekcija aneurizme prsne aorte

Dissection of thoracic aortic aneurysm

Ile Raštegorac, Vlado Dujmović, Ivan Barišić, Petar Petrić, Zvonimir Gugić*

Sažetak

Aneurizme predstavljaju nenormalna proširenja arterija uzrokovana slabljenjem arterijskoga zida. Česti uzroci proširenja su hipertenzija, ateroskleroza, infekcije, traume, te stečene i nasljedne bolesti vezivnoga tkiva. Proširenje stijenke prsne aorte s disekcijom je teško, kompleksno kliničko stanje koje nerijetko završava smrću. Bolesnici koji ne umru odmah, tuže se na jaku bol u prsima, hipotenzivni su i u šoku. Dolazi do krvarenja najčešće u perikardni i pleuralni prostor. Dijagnozu postavljamo na temelju kliničke slike, rendgenske i ultrazvučne dijagnostike, odnosno dijagnostike koja posjeduje trodimenzionalni slikovni prikaz; transezofagealni ultrazvuk (TEE), kompjuterizirana angiografija (CTA).

U ovom članku prikazujemo bolesnika koji je s navedenom bolešću bio bez liječničke skrbi dva tjedna, tijekom kojih je proputovao 1000 kilometara. Ipak je, s odgođenim dijagnostičkim i terapijskim mjerama, na kraju izliječen. Kroz raspravu ćemo naglasiti važnost ranog postavljanja dijagnoze, kako bi se pravodobno moglo terapijski i operativno djelovati i time poboljšati kvalitetu i duljinu trajanja života bolesnika kojima je ova bolest bila potvrđena.

Ključne riječi: transezofagealni ultrazvuk, kompjuterizirana angiografija, aneurizma, disekcija

Summary

Aneurysm is an abnormal enlargement of the arteries caused by the weakening of the arterial wall. Frequent causes of enlargement are: hypertension, atherosclerosis, infection, trauma, and acquired and hereditary connective tissue diseases. Extension of the thoracic aortic wall with dissection is difficult, a complex clinical condition that often results in death. Patients who do not die immediately, complain of severe chest pain, they are hypotensive and in shock. They bleed usually in the pericardial and pleural space. The diagnosis is based on clinical symptoms, X-ray and ultrasound, or the three-dimensional imagery, transesophageal ultrasound (TEE), computed angiography (CTA).

In this article we report a patient walking around without medical treatment for two weeks while he was traveling 1000 kilometers without adequate medical accompaniment, and he was cured, even with delayed diagnostic and therapeutic measures. Through discussion we emphasize the importance of early diagnosis confirmation, in order to act therapeutically and surgically and thus improve the quality and length of life of these patients.

Key words: transesophageal ultrasound, computed angiography, aneurysm, dissection

Med Jad 2014;44(3-4):143-147

* Opća županijska bolnica Požega, Odjel kardiologije (Ile Raštegorac, dr. med., mr. sc. Vlado Dujmović, dr. med., dr. sc. Ivan Barišić, dr. med.), Odjel nefrologije (Petar Petrić, dr. med.), Odjel gastroenterologije (Zvonimir Gugić, dr. med.)

Adresa za dopisivanje / Correspondence address: Ile Raštegorac, Vidovci, Školska 12, 34000 Požega, E-mail: ilerastegorac@hotmail.com

Primljeno / Received 2014-02-13; Ispravljeno / Revised 2014-03-20; Prihvaćeno / Accepted 2014-05-26

Uvod

Aneurizme predstavljaju nenormalna proširenja arterija uzrokovana slabljenjem arterijskoga zida. Nastaju kao posljedica ateroskleroze, duge izloženosti čimbenicima kardiovaskularnog rizika, a dodatni rizik je dob, osobito između 65 i 70 godina. Prirođeni poremećaji vezivnoga tkiva, kao Marfanov sindrom i Ehlers – Danlosov sindrom, uvjetuju cističnu nekrozu medije koja se najčešće pojavljuje kao uzrok aneurizmi u mlađoj dobi.¹ Prave aneurizme zahvaćaju sva tri sloja arterija (intimu, mediju i adventiciju)², dok pseudoaneurizme predstavljaju komunikaciju između lumena arterije i okolnog vezivnoga tkiva, kao posljedicu puknuća arterije. Oko 40% aneurizmi nastaje u uzlaznom dijelu aorte, 10% u području luka, 35% u silaznom dijelu prsne aorte, a 15% u gornjem dijelu trbuha.³ Klasificiraju se kao: a) De Bakey tip I – III, (I – od aortalne valvule do račvišta, II – ulazna torakalna aorta, III – ispod ishodišta lijeve arterije subclavije), b) Stanford A i B (uzlazna i bez zahvaćenosti uzlazne aorte)⁴, te c) po Svenson 1 – 5 (klasična, intramuralni hematoma, minimalna bez hematoma, penetrirajući ulkus, traumatska-iatrogena disekcija). Pritisak kao posljedica proširenja zida arterije može uzrokovati bol u prsima, leđima, kašalj, disfagiju, promuklost, stenokardiju^{5,6}, te sindrom gornje šuplje vene. Bolesnici koji ne umru odmah nakon disekcije, koja je jedna od komplikacija aneurizme, tuže se na jaku bol u prsima, niskog su tlaka i u šoku su. Iskrvare najčešće u perikardni i pleuralni prostor. Dijagnozu^{7,8} postavljamo na temelju kliničke slike, rendgenske i ultrazvučne dijagnostike, odnosno dijagnostike koja posjeduje trodimenzionalni slikovni prikaz sa senzitivnošću 97-100%. Kompjuterizirana angiografija (CTA), te magnetska rezonantna angiografija (MRA) pokazuju veličinu, proksimalni i distalni doseg aneurizme, krvarenje, a često upućuju i na moguću etiologiju. Transezofagealni ultrazvuk (TEE) također može odrediti veličinu i širenje aneurizme, te potvrditi moguću disekciju. Koju slikovnu metodu izabrati određuje iskustvo tima i dostupnost istih. Preživljavanje bolesnika s neliječenom velikom aneurizmom prsne aorte iznosi 65% u 1. godini, te tek 25% u 5. godini. Hitna operacija⁹ je indicirana u slučaju velikih aneurizmi ovisnih o anatomskom području i širini lumena, te etiologiji samoga uzroka, kao i kod diseciranih aneurizmi. Rizik smrtnosti se povećava s kompliciranošću aneurizme. Moždani udar, zatajenje bubrega, ozljeda kralježnične moždine, kao postoperativne komplikacije, nastaju u 10-20% slučajeva. Osim operativnim putem, bolesnike kasnije liječimo intenzivnom kontrolom krvnoga tlaka, antihiper-

tenzivima, utjecajem na čimbenike rizika, redovitim praćenjem bolesnika slikovnim tehnikama i propeutskim internističkim metodama.

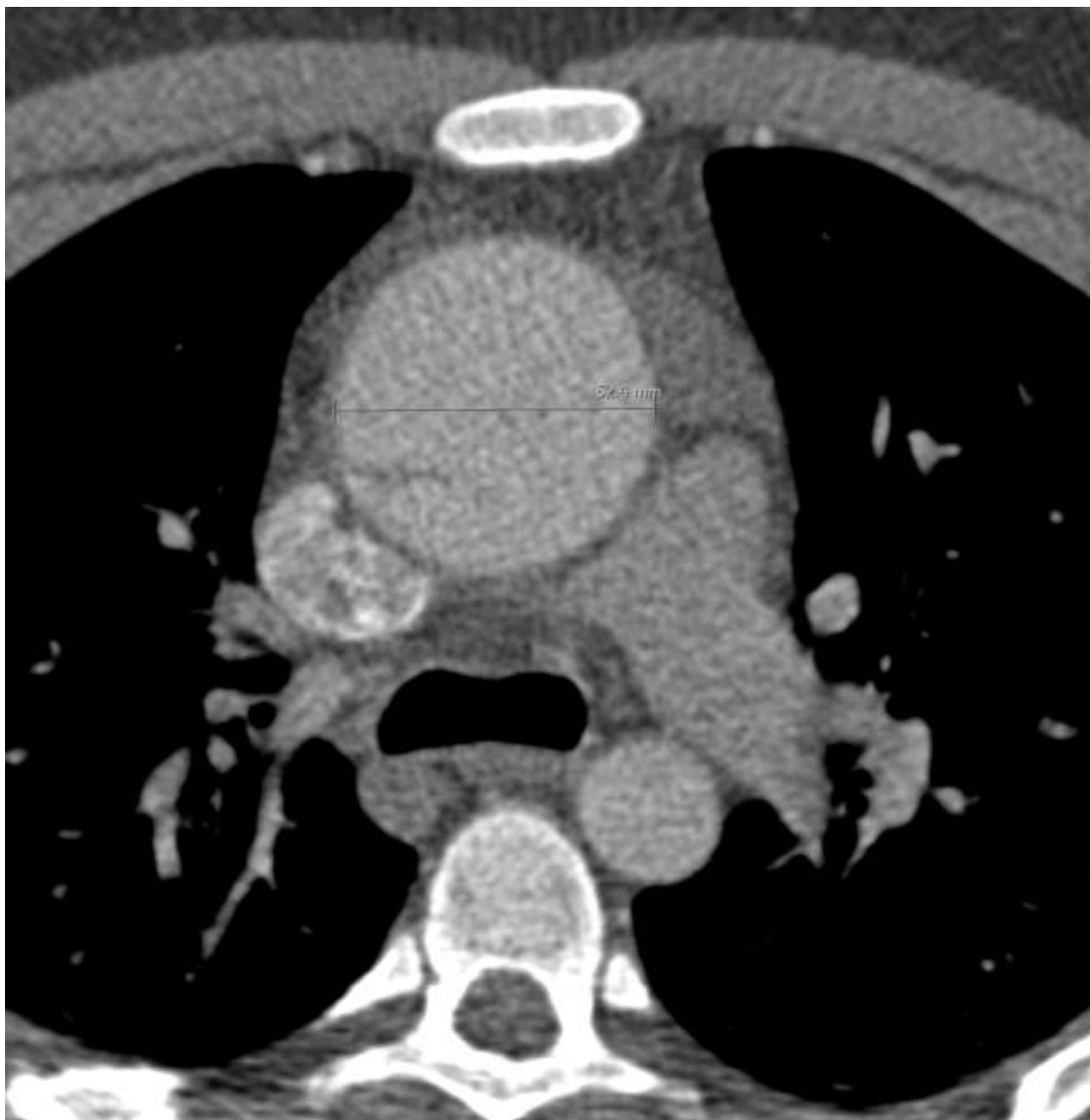Prikaz slučaja

Prikaz slučaja počeo ćemo citatom Sir William Oslera iz 1900. godine, koji kaže: „Nema bolesti koja više pridonosi poniznosti kliničara od aneurizme aorte“.

Naš pacijent je 24-godišnji muškarac, bez težih i kroničnih bolesti u dotadašnjoj anamnezi. U obiteljskoj anamnezi ističe se otac koji je umro u dobi od 48 godina radi disekcije aorte. Bolesnik dolazi u našu Hitnu ambulantu radi niskog tlaka, umaranja, slabosti, malaksalosti, uz bolove i nelagodu u prsima, koji traju unazad dva tjedna. Inače radi kao varilac u Njemačkoj, a zbog navedenih tegoba, nije išao na posao, a ni liječniku. Odlučio se za odlazak na liječenje u Hrvatsku, budući da nije imao regulirano pravo na zdravstvenu zaštitu u mjestu rada i prebivanja. Inače je sklon nižim vrijednostima krvnoga tlaka, urednih je funkcija i navika. Kod pregleda je pri svijesti, orijentiran, eupnoičan, ubrzanog pulsa, do 100/min, RR: 80/60 mmHg, ritmične akcije srca, jasnih tonova s naglašenim A2 i sistoličkim šumom nad aortom 1 – 2/6. Urednog je disanja, s urednim kliničkim nalazom na trbuhu i nogama. Elektrokardiografom se registrira sinusni ritam 100/min.

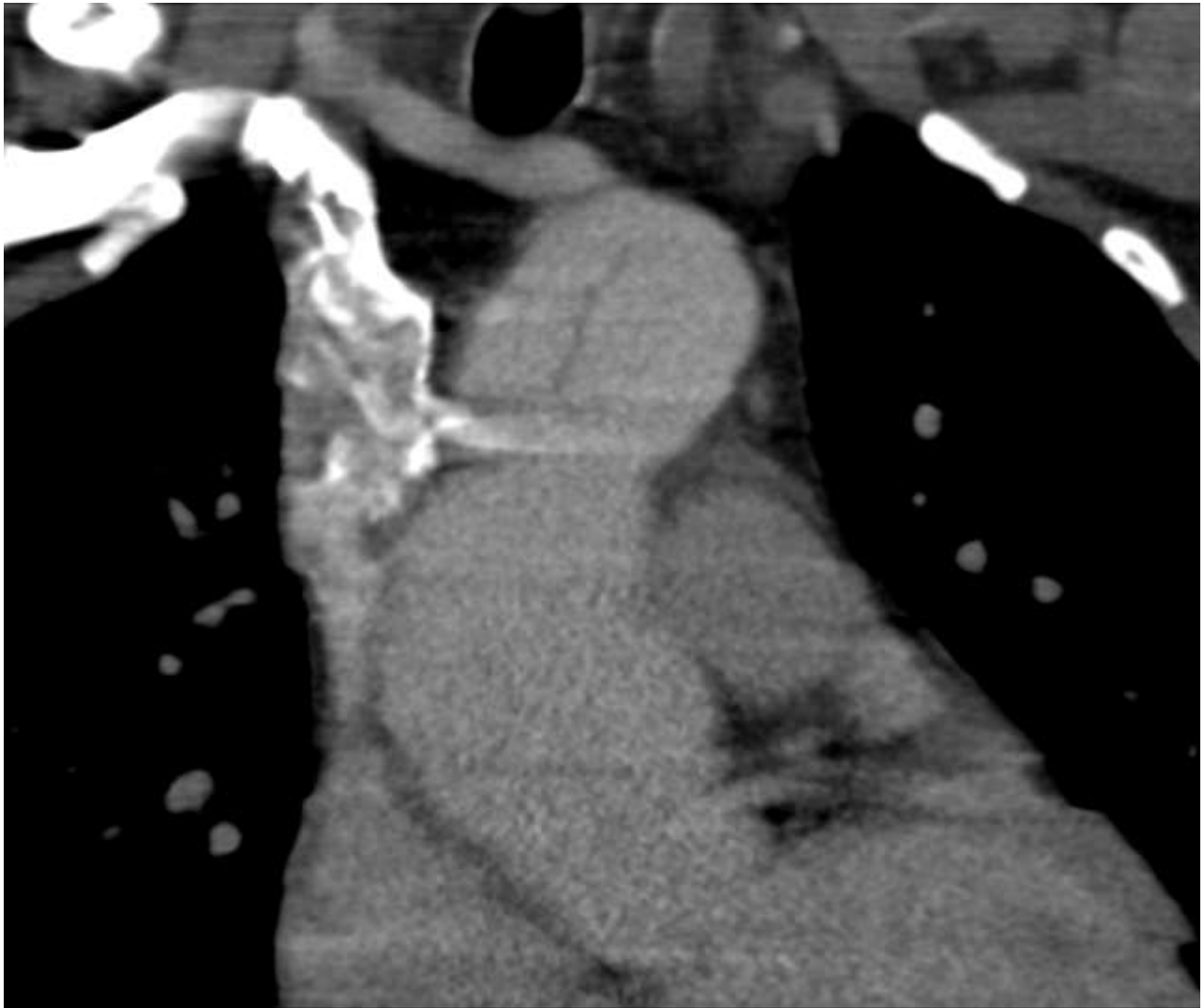
U laboratorijskim nalazima uočena je blaža anemija, eritrociti: (E) 3,31 i hemoglobin: (Hbg.) 108, te povišena sedimentacija (SE) 82. Sumacijskom rendgenskom snimkom srca i pluća nađe se uredan plućni status, te blago uvećana srčana sjena. Ultrazvuk (UZV) abdomena bio je uredan. S obzirom na kliničko stanje bolesnika, pozitivnu obiteljsku anamnezu, postavi se sumnja na moguću disekciju torakalne aorte, te se učini angiografija MSCT torakalne aorte, gdje se nađe značajno proširenje aorte, od polazišta, pa sve do silaznoga dijela, s jasno prikazanim nekontroliranim gibanjem dijela stijenke „zida“ aorte (flap) s lažnim lumenom, čime se potvrdi disekcija aorte Stanford A, DeBakey 1. Širina uzlaznoga dijela aorte je 60 mm, luka 55 mm, (Slika 1) a torakalna aorta širinom je u granici očekivanoga. Izostalo je punjenje lijeve zajedničke karotidne arterije, kao i punjenje vertebralnih arterija (Slika 2).

Bolesnik je hitno upućen na Kardiokiruršku kliniku KBC-a Zagreb, gdje je učinjena resekcija i rekonstrukcija uzlazne aorte supra koronarnim graftom 30 mm. Desetog postoperativnoga dana, bolesnik je vraćen na naš odjel gdje smo proveli nastavak liječenja po smjernicama kardioloških i kardiokirurških društava.



Slika 1. Značajno proširenje ascendentne aorte
Picture 1 Significant expansion of ascending aorta

Bolesnik je nakon dva tjedna otpušten na rehabilitaciju i daljnje ambulantno liječenje. Na kontrolnim pregledima je bez tegoba s kliničkim kardiološkim nalazom bez odstupanja od fiziološkog, a UZV-om srca nađen je širi korijen aorte 38 mm, s urednim sistoličkim protokom i naznačenom aortnom regurgitacijom, širina grafta 30 mm, lijevi ventrikl (LV) uredne veličine i sistoličko-dijastoličke funkcije. Evidentira se i manji perikardni izljev ispod stražnje stijenke LV.



Slika 2. Izostanak punjenja lijeve zajedničke karotidne arterije, kao i vertebralnih arterija
Picture 2 The absence of filling of the left common carotid artery as well as the vertebral arteries

Rasprava

Naš pacijent u dobi od 24 godina, do sada uglavnom zdrav, primljen je u Koronarnu jedinicu nakon orijentacijskog kliničkog pregleda, u teškom stanju. S obzirom na hipotenziju, anemijski sindrom, auskultatorni nalaz na srcu, te anamnestički podatak o nagloj smrti oca koji je umro od rupture aneurizme torakalne aorte, posumnjali smo na istu dijagnozu, zanemarujući dob bolesnika. Nakon CT i UZV dijagnostike potvrdili smo našu radnu dijagnozu. Nekoliko sati po prijemu i hemodinamskoj stabilizaciji, bolesnik je premješten i uspješno operiran na Kardiokirurgiji Kliničkog bolničkog centra Rebro.

Bolesnika smo prikazali iz više razloga. Jedan od razloga je i to što je po statističkim podacima učestalost disekcije aneurizme u dobi bolesnika

relativno rijetka i manja je od 5% svih aneurizmi. Ozbiljnost kliničkoga stanja nalaže hitnu hospitalizaciju i stručno nadziranje vitalnih parametara u jedinicama intenzivnog liječenja, a naš bolesnik je proveo dva tjedna bez stručne skrbi, izlažući se fizičkim naporima, ne znajući za smjernice stručnih kardioloških i kirurških društava, a s obzirom na poznate činjenice da oko 20% bolesnika s disekcijom aorte umre prije dolaska u bolnicu, da je, ako se ne liječe, smrtnost u prvih 24 sata 1-3%, 30% u prvom tjednu, 80% u drugom i 90% unutar godine dana. Bolnička stopa smrtnosti¹⁰ za liječene bolesnike iznosi do 30% za proksimalne disekcije, a 10% za distalne. Za liječene bolesnike koji prežive akutnu fazu, stopa preživljavanja je 60% u 5 godina, a 40% u 10 godina. Razvidno je da se naš bolesnik ne nalazi u navedenoj statistici, pa je i to jedan od razloga njegova prikaza.

Dobrom anamnezom, kvalitetnim kliničkim pregledom, koristeći dostupne dijagnostičke postupke, bez obzira na životne izazove i situacije u kojima se svakodnevno nalazimo, u mogućnosti smo uspješno odgovoriti na njih. Ostavljajući „europsku“ medicinu, iz financijskih i socijalnih razloga, vjerujući „domaćoj“ medicini, putujući Europom sa smrtonosnom bolešću i prkoseći statističkim podacima, naš bolesnik je na kraju otpušten izliječen, možda ni danas ne znajući koliko je sreću imao.

Zaključak

Aneurizma prsne aorte s disekcijom je teško, kompleksno kliničko stanje koje nerijetko završava smrću. Prikazali smo bolesnika koji je s ovom bolešću dva tjedna bio bez liječničkog tretmana. Proputovao je 1000 kilometara bez adekvatne medicinske skrbi, uz sve fizičke i druge napore koje putovanje nosi, te je ipak s odgođenim dijagnostičkim i terapijskim mjerama na kraju, otpušten s odjela kao izliječen. Rana dijagnoza, te rani invazivni pristup imaju za ovaj profil bolesnika veliko značenje u kasnijoj prognozi preživljavanja. Stoga naglašavamo važnost ranog UZV srca, TEE, kao i CT angiografije, kao „zlatnih standarda“ u pristupu ovom profilu bolesnika, u ranoj potvrdi dijagnoze, kako bi se pravodobno moglo terapijski i operativno djelovati i time poboljšati kvalitetu i duljinu trajanja života ovih bolesnika.

Literatura

1. Golledge J, Eagle KA. Acute aortic dissection. *Lancet*. 2008;372:55-66.
2. Siegal EM. Acute aortic dissection. *J Hosp Med*. 2006;1:94-105.
3. Fleisher LA, Eagle KA, Shaffer T, Anderson GF. Perioperative – and long-term mortality rates after major vascular surgery: the relationship to preoperative testing in the medicare population. *Anesth Analg*. 1999;89:849-55.
4. Tsai TT, Evangelista A, Nienaber CA, et al. Partial thrombosis of the false lumen in patients with acute type B aortic dissection. *N Engl J Med*. 2007;357:349-59.
5. Ramanath VS, Eagle KA, Nienaber CA, et al. The role of preoperative coronary angiography in the setting of type A acute aortic dissection: insights from the International Registry of Acute Aortic Dissection. *Am Heart J*. 2011;161:790-796.
6. Ramanath VS, Eagle KA. Evidence-based medical therapy of patients with acute coronary syndromes. *Am J Cardiovasc Drugs*. 2007;7:95-116.
7. Nienaber CA, Eagle KA. Aortic dissection: New frontiers in diagnosis and management. Part II: Therapeutic management and follow-up. *Circulation*. 2003;108:772-8.
8. Nienaber CA, Eagle KA. Aortic dissection: New frontiers in diagnosis and management. Part I: From etiology to diagnostic strategies. *Circulation*. 2003;108:628-35.
9. Chopra V, Flanders SA, Froehlich JB, Lau WC, Eagle KA. Perioperative practice: time to throttle back. *Ann Intern Med*. 2010;152:47-51.
10. Pape LA, Tsai TT, Isselbacher EM, et al. Aortic diameter \geq 5.5 cm is not a good predictor of type A aortic dissection: observations from the International Registry of Acute Aortic Dissection (IRAD). *Circulation*. 2007;116:1120-7.

