

# Plućna tuberkuloza

**Sanja POPOVIĆ GRLE<sup>1</sup>, prof. dr. sc., dr. med., specijalist pneumoftizilogije**  
**Jasna TEKAVEC-TRKANJEC<sup>2</sup>, prim. dr. sc., dr. med., specijalist pneumoftizilogije**  
**Marija ALILOVIĆ<sup>1</sup>, prim. dr. sc., dr. med., specijalist pneumoftizilogije**  
**Vera KATALINIĆ-JANKOVIĆ<sup>3</sup>, prim., dr. med., specijalist medicinske mikrobiologije s parazitologijom**

- <sup>1</sup>Klinički bolnički centar, Klinika za plućne bolesti "Jordanovac", Zagreb  
<sup>2</sup>KB Dubrava, Zavod za pulmologiju, Interna klinika, Zagreb  
<sup>3</sup>Hrvatski zavod za javno zdravstvo, Odjel za tuberkulozu, Zagreb

## Ključne riječi

plućna tuberkuloza  
 klinička slika  
 liječenje

## Key words

pulmonary tuberculosis  
 clinical manifestation  
 treatment

**Primljeno:** 2013-04-04

**Received:** 2013-04-04

**Prihvaćeno:** 2013-06-30

**Accepted:** 2013-06-30

## Uvod

Tuberkuloza (TBC) je zarazna bolest, najčešće uzrokovana acidorezistentnom bakterijom *Mycobacterium tuberculosis* (*M. tb*) *complex*, koja može zahvatiti bilo koji organ ljudskog tijela, ali u 80–90 % slučajeva zahvaća pluća i pridružene respiratorne strukture. Osim toga, to je uz tuberkulozu larinksa najčešći oblik TBC koji je, putem kapljicnog širenja, zarazan za okolinu pa stoga predstavlja globalni javnozdravstveni problem. Pretpostavlja se da jedna oboljela osoba s pozitivnim MT u iskašljaju može zaraziti 10–15 novih osoba [1]. Plućna TBC je i dalje

Pregledni rad

Tuberkuloza (TBC) je zarazna bolest koja može zahvatiti bilo koji organ ljudskog tijela, ali u 80–90 % slučajeva zahvaća pluća i pridružene respiratorne strukture. Zbog kapljicnog načina širenja, ovaj oblik bolesti je zarazan za okolinu pa stoga još uvijek predstavlja globalni javno zdravstveni problem. U 20. stoljeću mijenjala se klinička slika plućne tuberkuloze, ali i rizičnih grupa. Pojava zaraze HIV-om, produženje života bolesnika s kroničnim bolestima, ali i sve agresivniji medicinski postupci, pogodovali su nastanku novih skupina bolesnika koji značajno češće obolijevaju od TBC. Današnja strategija izravno nadziranog liječenja kratkog trajanja (DOTS, od engl. *Directly Observed Therapy Short course*) temelji se na kombinaciji više lijekova (da se spriječi razvoj rezistentnih sojeva) i na dovoljno dugom liječenju (da se osigura djelovanje na bakterije u različitim fazama metabolizma). Neadekvatna primjena antituberkulotika i nepridržavanje DOTS strategije dovodi do razvoja rezistentnih sojeva i multirezistente plućne tuberkuloze (MDR-TBC) koja predstavlja globalnu javno zdravstvenu opasnost.

## Pulmonary tuberculosis

Review article

Tuberculosis (TB) is an infectious disease that can affect any organ of the human body. However, in 80–90 % of cases it affects the respiratory system. Pulmonary TB is highly contagious due to its way of spreading by aerosol and therefore still represents a global public health problem. In the 20<sup>th</sup> century pulmonary TB has changed its clinical presentation and also target groups of patients. The emergence of HIV-infection, prolonged life expectancy of patients with chronic diseases, and more aggressive medical procedures have favoured the emergence of new groups of patients at increased risk of contracting TB. The current control strategy of Directly Observed Therapy, Short Course (DOTS) is based on the combination of more drugs (to avoid the development of resistant strains) and long enough treatment (to ensure that bacteria in different phases of metabolism will be eradicated). Inadequate use of antituberculous drugs and failure to follow the DOTS strategy leads to the development of resistant strains and multidrug-resistant pulmonary tuberculosis (MDR-TB), which represents a global public health problem.

najčešći uzrok smrti u svijetu među mladim osobama u produktivnoj dobi (15–49 godina) [1]. Zbog toga je suzbijanje TBC postao jedan od milenijskih ciljeva Ujedinjenih naroda (UN). Svjetska zdravstvena organizacija (SZO) je 2006. godine pokrenula inicijativu *Global plan to stop TB* s ciljem smanjenja smrtnosti i pobola do 2015 godine za 50 %. Cilj je dobiti bakteriološku potvrdu u barem 70 % bolesnika i izlječenje u 85 % bolesnika. Globalno, incidencija TBC danas polagano pada, oko 1 % godišnje. Prema indeksu SZO, koji se sve češće koristi i koji procjenjuje godine onesposobljenosti zbog bolesti (DALY index, od engl. *disability adjusted life years*), TBC je danas na 7.

mjestu, a očekuje se da će i 2020. godine biti na istom 7. mjestu u svijetu [2].

## PATOGENEZA

Nakon inhalacije *M. tbc*, bilo kapljicom slinje inficiranog bolesnika ili sasušene *M. tbc* iz prostora u kojem je boravio bolesnik s aktivnom tuberkulozom, u plućnom parenhimu nastaje nespecifična upalna reakcija. Receptori alveolarnih makrofaga prepoznaju tipični molekularni obrazac bakterije, koju fagocitiraju. Dendritičke stanice u lokalnim limfnim čvorovima predočavaju antigen *M. tbc* limfocitima T. Imunološka reakcija organizma na *M. tbc* je dominantno posredovana staničnom imunosti i odgođenim imunološkim reakcijama, ali djelomično se aktivira i humoralna imunost u funkciji boljeg prepoznavanja *M. tbc* od strane makrofaga. Otprilike 4–10 tjedana nakon infekcije razvija se stanično posredovana reakcija preosjetljivosti. U to vrijeme tuberkulinska reakcija postaje pozitivna. Mikroskopski vidljiv rezultat je granulom s kazeoznom nekrozom u plućnom tkivu i pripadajućem limfnom čvoru (tzv. Gohnovo žarište) [3]. U normalnim okolnostima razvoj aktivne TBC nakon infekcije ovisi o baktericidnoj aktivnosti makrofaga, ali i količini i virulenciji *M. tbc*. Smatra se da u prosjeku 5 % inficiranih razvije manifestnu TBC u prve dvije godine nakon kontakta, a 5 % bilo kada tijekom života, najčešće u trenutku slabljenja imunoloških mehanizama inficiranog organizma [4].

## PRIMARNA TUBERKULOZA

Nakon kontakta s *M. tbc* dolazi do primarne infekcije. Razvojem infekcije, u organizmu se razvija primarno žarište u plućnom parenhimu, limfangitis i uvećanje limfnih čvorova u hilusu. U većini slučajeva primoinfekcija prolazi bez kasnije vidljivih radioloških promjena, ali ponekad se razvije primarni kompleks: mali nodozni infiltrat, ponekad kalcificiran, najčešće u donjoj trećini pluća, uz limfangitis i regionalni limfadenitis (također često uz kalcifikacije). Primarna TBC javlja se najčešće kod djece, ali i u 23–34 % odraslih [5]. Iako u većine zaraženih primarna infekcija ne stvara tegobe i prolazi asimptomatski, u manjeg broja inficiranih može doći do komplikacija u vidu razvoja milijarne TBC, tuberkuloznog pleuritisa i/ili traheobronhalne TBC.

### Milijarna tuberkuloza

U nepovoljnim slučajevima može doći do prodora bacila u krvne žile i do hematogenog rasapa – milijarne TBC. Ovaj oblik bolesti pogađa djecu u dobi <2 godine koja nisu primila *Bacillus Calmette-Guérin* (BCG) vakcinu, a u odraslih u stanjima imunodeficijencije, pothranjenosti ili drugog značajnog komorbiditeta. U tih bolesnika na mili-

jarnu TBC treba pomišljati pri svakoj pojavi neobjašnjivog febriliteta, tim više što je konvencionalna rentgenska (RTG) snimka u početku bolesti normalna ili pokazuje tek hiperinflaciju plućnog parenhima 1–2 tjedna od pojave simptoma. Bolest se može najbrže detektirati kompjuteriziranom tomografijom s visokom rezolucijom (HRCT, od engl. *high-resolution computed tomography*) kojom se vide diseminirani mikronoduli promjera 1–2 mm s perivaskularnom i periseptalnom distribucijom [6]. Milijarna TBC je vrlo ozbiljno stanje koje zahtjeva brzu dijagnozu i liječenje. Neliječena bolest uzrokuje smrt unutar nekoliko tjedana od početka simptoma.

### Tuberkulozni pleuritis

Ukoliko je primarno žarište smješteno sasvim periferno u plućnom parenhimu, moguć je razvoj upalne reakcije pleure. U tom slučaju nakuplja se pleuralni izljev koji je po biokemijskim karakteristikama eksudat (odatle stariji naziv *pleuritis exsudativa*), a citološki u njemu prevladavaju limfociti. Pojavljuje se u otprilike 10 % primarnih infekcija, uglavnom kod adolescenata i mlađih osoba, dok je u djece izuzetno rijedak. Tuberkulozni pleuritis vrlo dobro reagira na antituberkulotsku terapiju, a ponekad se resorbira i bez primjene terapije, uz nastanak pleuralnih priraslica. Međutim, petina neliječenih bolesnika u sljedećih pet godina razvije neki od oblika postprimarne TBC [7]. U rijetkim slučajevima tuberkulozni pleuritis može se zakomplikirati razvojem empijema i bronhopleuralne fistule.

### Tuberkuloza bronha

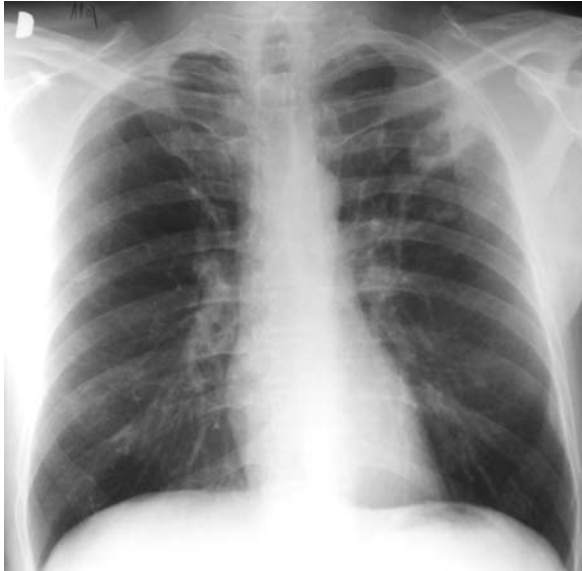TBC bronha je komplikacija primarne infekcije kada nekrotični kazeozni sadržaj iz zahvaćenog peribronhalnog ili medijastinalnog limfnog čvora fistulira u bronh. Radiološki se obično ne vide promjene [8], ali bronhoskopski, neposredno nakon fistuliranja, prikazuje se infiltrirana i vulnerabilna bronhalna sluznica s nekrotičnom masom koja prominira u lumen bronha, nalik na bronhalni karcinom. Već nakon nekoliko dana na tom mjestu nastaje antraktični ožiljak poput tetovaže koji na tom mjestu ostaje cijeli život. Ovisno o mjestu prodora sadržaja limfnog čvora i lumena bronha, može se razviti deformacija, pa čak i stenoza bronha. Najčešća lokalizacija, posebno u dječjoj dobi, je fistuliranje medijastinalnog limfnog čvora u intermedijarni bronh s posljedičnom deformacijom i opstrukcijom bronha za srednji režanj, što za posljedicu ima atelektazu srednjeg režnja, tzv. sindrom srednjeg režnja.

## POSTPRIMARNA TUBERKULOZA

Postprimarna TBC je bilo koji oblik tuberkuloze koji nastaje nakon primarne infekcije, reinfekcijom ili endogenom reaktivacijom bolesti. Ona je rezultat reaktivacije tzv. spavajućih bacila u žarištu koje je zaostalo nakon

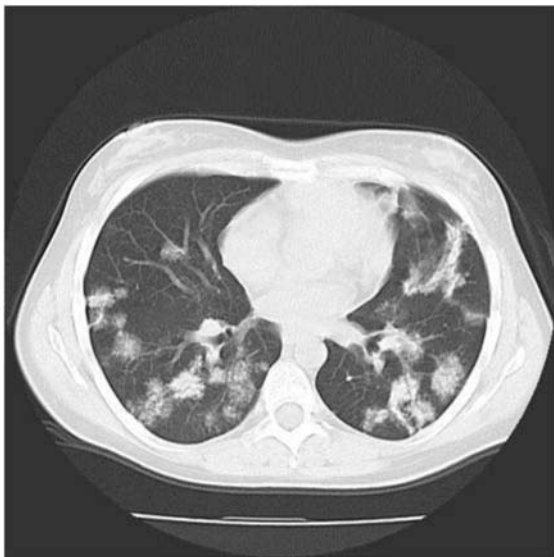primarne infekcije. Najčešće se javlja u odrasloj dobi, a manifestira se pretežno parenhimskim infiltratima s destrukcijama (kavernama) (Slika 1), a moguć je i razvoj traheobronhalne TBC, tuberkuloznog pleuritisa i milijarne TBC [8].

Uobičajena lokalizacija parenhimskih infiltrata i destrukcije su apikalni i posteriorni segmenti gornjih plućnih



**Slika 1.** Konvencionalni radiološki slikovni prikaz pluća s infiltratom i destrukcijom u lijevom gornjem režnju

**Figure 1.** Conventional radiological image with lung infiltrates and destruction in the left upper lobe



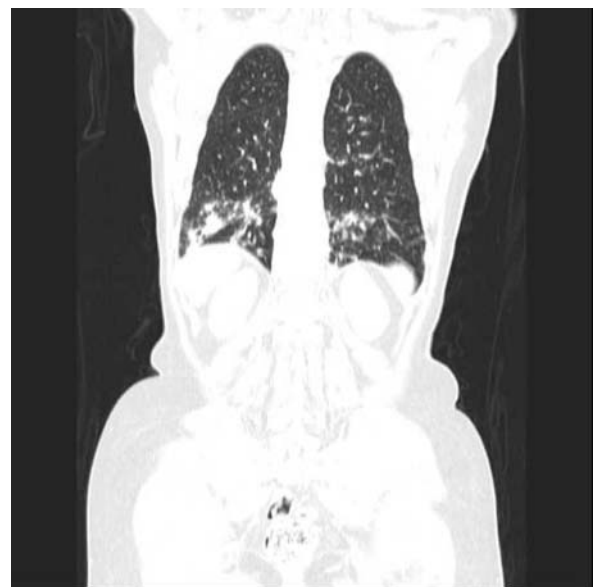
**Slika 2.** HRCT pluća bolesnice s non-Hodgkin limfomom, dijabetesom i plućnom tuberkulozom. Vide se nesegmentalne multikavitarnе lezije u donjem režnju.

**Figure 2.** HRCT of the lung in a female patient with non-Hodgkin's lymphoma, diabetes and pulmonary tuberculosis. Non-segmental multiple cavitary lesions in the lower lobe are observed.

režnjeva i apikalni segmenti donjih režnjeva. U imunokompromitiranih bolesnika, a naročito u dijabetičara, češće su lokalizacije u donjim režnjevima pluća uz zahvaćanje više segmenata plućnog parenhima (Slika 2). Obzirom na kronicitet bolesti, radiološki nalazi su heterogeni, ovisno o zastupljenosti tzv. eksudativne i fibroproliferativne komponente. Destrukcija plućnog parenhima može varirati od jedva vidljive transparentije do velikih kaverni koje mogu destruirati krvnu žilu i dovesti do fatalnog krvarenja. Moguć je bronhogeni diseminat, što se na konvencionalnom radiogramu manifestira mikronodularnim peribronhalnim lezijama u donjim režnjevima, a na HRCT-u promjenama po tipu "propupalog drveta" (engl. *tree in budd*) [8] (Slika 3). Ukoliko bolest dulje traje, u zahvaćenom parenhimu mogu se naći kalcifikati, ožiljne lezije i posljedično skvrčavanje segmenta ili režnja. Bolest može zahvatiti larinks, što uzrokuje promuklost i bol u grlu, ponekad sa smetnjama gutanja. Bolesnici s tuberkuloznim laringitisom su naročito zarazni za okolinu.

U manje od 10 % slučajeva, postprimarna TBC može se manifestirati kao oštro ograničeni nodul, tzv. tuberkulom. Ponekad unutar tuberkuloma može biti kalcifikat, što donekle može olakšati diferencijalnu dijagnozu prema primarnom ili sekundarnom tumoru pluća [8].

U imunokompromitiranih bolesnika može se, kao postprimarni oblik, javiti milijarna TBC. Na HRCT-u vidljivi su brojni difuzno smješteni i nejasno ograničeni noduli promjera 1–4 mm s okolnom atenuacijom po tipu



**Slika 3.** HRCT pluća bolesnice sa sistemskim eritemskim lupusom i plućnom tuberkulozom. Multipli obostrani centrilobularni nodulusi tipa "propupalog drveta" (*tree in budd*) u donjim režnjevima.

**Figure 3.** HRCT of the lung in a female patient with systemic lupus erythematosus and pulmonary tuberculosis. Multiple bilateral centrilobular nodules of "tree-in-bud" pattern in the lower lobes.

zrnatog stakla (engl. *ground glass*) i zadebljanjem interlobularnih septa. Za razliku od primarne milijarne TBC, u oko trećine bolesnika s postprimarnim oblikom vidljivi su i drugi znaci aktivne TBC poput konsolidacije, kaviteta ili medijastinalne limfadenopatije [9].

Što je više vremena proteklo od pojave postprimarne TBC do početka liječenja, to će kasnije rezidue i komplikacije bolesti biti brojnije. U to spadaju bronhiektazije, micetomi unutar ostalih kaverni, fibroziranje parenhima sa skvrčavanjem režnja i restrikcijom respiratorne površine. Smatra se da TBC, zbog onkogenog učinka kronične upale i fibroze, povećava rizik od nastanka karcinoma bronha (tzv. karcinom ožiljka) [10].

## RIZIČNI ČIMBENICI

Inficirati se nakon susreta s bakterijom *M. tbc* može svatko, ali što je snažnija imunološka obrana osobe, manje je vjerojatna infekcija. Rizični oblici ponašanja, poput pušenja ili alkoholizma, podižu i rizik infekcije i bolesti. Rizik pojave aktivne (manifestne) TBC nakon infekcije zdrave osobe nepušača može se označiti kao 1.00, dok je rizik u pušača 5.29. U djece je rizik viši, djeca u dobi od 1–5 godina imaju rizik obolijevanja 24 %, a djeca u dobi od 11–15 godina rizik od 15 %. Najosjetljivija su djeca dojenačke dobi u kojih rizik da razviju manifestnu bolest nakon infekcije s *M. tbc* iznosi 43 % [11].

U 20. stoljeću mijenjala se slika morbiditeta i mortaliteta, ali i rizičnih grupa za razvoj TBC. Na prijelazu iz 19. u 20. stoljeće, kada je epidemija TBC u europskim državama bila na vrhuncu, najviše su obolijevala djeca i adolescenti, a vodeći rizični čimbenici bili su pothranjenost i loši uvjeti života u prenapučenoj i nehygieničkoj sredini. Poboljšanje standarda, otkriće BCG vakcine i antituberkulotika dovelo je postupno do značajnog smanjenja TBC, naročito u mlađim dobnim skupinama. Međutim, pojava nekih novih bolesti, produženje života bolesnika s kroničnim bolestima, ali i sve agresivniji medicinski postupci, pogodovali su nastanku novih skupina bolesnika koje češće obolijevaju od TBC. Povišen rizik za TBC danas imaju bolesnici zaraženi HIV-om, dijabetesom, silikozom, bubrežnom insuficijencijom, autoimunim bolestima i kroničnom opstruktivnom plućnom bolešću (KOPB). Razvoj novih lijekova (imunosupresivi, citostatici, biološka terapija inhibitorima TNF (od engl. *tumor necrosis factor*) i načina liječenja, npr. transplantacijom) također su značajno povećali rizik TBC kod bolesnika s cijelim nizom kroničnih bolesti [12, 13]. U rizične grupe još spadaju ovisnici o drogama i/ili alkoholu, izbjeglice i prognanci, zdravstveni radnici te osobe koje rade u prihvatilištima za azilante i beskućnike. Način širenja infekcije također se prilagodio novim uvjetima, pa tako danas problem predstavlja mogućnost širenja infekcije unutar zatvorenih klimatizacijskih sustava, npr. u zrakoplovu [14].

Za ilustraciju, u Klinici za plućne bolesti Jordanovac tijekom 2003. godine dijagnosticirano je i liječeno 230 bolesnika s tuberkulozom respiratornih organa, od kojih je bilo 143 muškarca i 87 žena. Najviše muškaraca liječeno je u dobi od 40. do 60. godine života, dok je većina žena bilo starije od 60 godina. Čak 68,5 % muškaraca su bili pušači, a 60,8 % je konzumiralo alkohol. Komorbiditet je bio prisutan u 63,8 % bolesnika: dijabetes u 12,2 %, KOPB u 12,2 %, maligne bolesti u 6,5 %, ulkusna bolest u 5,7 %, psihijatrijska bolest u 3,9 %, zaraza HIV-om samo u jednog (0,4 %) bolesnika s tuberkulozom (neobjavljeni podaci).

## KLINIČKA SLIKA

U kliničkoj slici TBC prevladavaju opći simptomi: umor, opća slabost, dugotrajna vrućica pretežno u popodnevnim i večernjim satima, mršavljenje, noćno znojenje. U plućnoj TBC respiratorni simptomi variraju ovisno o obliku bolesti, ali kašalj je u pravilu vodeći simptom. Kašalj može biti produktivan, a nerijetko su u iskašljaju prisutne veće ili manje količine krvi. Ukoliko se radi o traheobronhalnoj TBC, kašalj je u početku neproduktivan i nadražajan, a bolesnik se žali na "sviranje" u prsima. Kod TBC pleuritisa javlja se bol u prsištu i zaduha. TBC laringitis uzrokuje promuklost, bol u grlu i smetnje gutanja.

Klinička slika često je promijenjena kada je TBC udružena s drugim bolestima. Ionako oskudni simptomi TBC u teških kroničnih bolesnika još su oskudniji i manje karakteristični jer se isprepliću s osnovnom bolešću koja može dominirati kliničkom slikom.

## DIJAGNOSTIČKI POSTUPAK

Dijagnostički postupak kod TBC temelji se na anamnezi, fizikalnom pregledu, mikrobiološkim pretragama, radiološkoj pretrazi pluća. Kožni tuberkulinski test na TBC (PPD) i krvni na interferon (IGRA, od engl. *interferon gamma release assay*) testovi koriste se u otkrivanju latentne infekcije, a ne u dijagnozi manifestne plućne TBC.

Svaki dugotrajni kašalj mora pobuditi sumnju na TBC pluća. Kašalj koji traje dulje od tri tjedna zahtjeva slanje najmanje dva uzorka iskašljaja na mikrobiološku obradu te radiološku snimku pluća u bolesnika.

Inspekcija, perkusija i auskultacija pluća često nisu od pretjerane pomoći pri postavljanju dijagnoze TBC. Važno je napomenuti, čak je i tipično, da kod postojanja opsežnih radioloških promjena na plućima uzrokovanim TBC, auskultatorni i perkutorni nalaz su vrlo oskudni. Uz sumnju na ovu bolest uvijek je potrebno napraviti radiološku snimku pluća i mikrobiološku analizu iskašljaja.

U dijagnostici TBC iznimno mjesto zauzima radiološka pretraga pluća i ostalih organa. Vrijedni podatci o

promjenama na plućima mogu se dobiti HRCT-om. U tipičnom obliku plućne TBC najčešće su vidljive infiltrativno destruktivne lezije plućnog parenhima, pretežno u gornjim plućnim režnjevima. U početnoj fazi mogu se vidjeti samo manje infiltrativne promjene nalik na pneumoniju. Međutim, u imunokompromitiranih i bolesnika s komorbiditetima izgled i lokalizacija tuberkuloznih lezija nije tipična i može nalikovati na bilo koju drugu plućnu bolest. U takvih bolesnika češća je nesegmentalna distribucija i multiple destrukcije u području infiltrata, tzv. multikavitarnih lezija [15]. Treba naglasiti da je u dijabetičara znatno češća lokalizacija u donjim režnjevima pluća [16]. U bolesnika sa silikozom, TBC se javlja u području već postojećih silikotičnih lezija, što je teško razlučiti na konvencionalnoj RTG snimci pluća. Stoga je u takvih bolesnika nužno učiniti HRCT [17].

Osnova dijagnostike (zlatni standard) i jedini sigurni dokaz TBC je izolacija uzročnika *M. tuberculosis* direktnim pregledom pod mikroskopom i kultivacijom biološkog materijala bolesnika. Ukoliko bolesnik ne može dati iskašljaj, može se analizirati bronhoskopski aspirat bronha. Bronhoskopija je također korisna u detekciji antrakotičnih ožiljaka u traheobronhalnom sustavu koji su posljedica TBC bronha. U slučaju sumnje na milijarnu TBC indicirano je tijekom bronhoskopije učiniti transbronhalnu biopsiju pluća i/ili bronhoalveolarnu lavažu (BAL), a bioptate obraditi mikrobiološki i histološki [18]. Važno je napomenuti da negativan bakteriološki nalaz ne isključuje dijagnozu TBC, što osobito vrijedi za imunokompromitirane bolesnike. Studija s HIV-pozitivnim bolesnicima i plućnom TBC pokazala je da je samo u 55 % slučajeva bakteriološki potvrđena etiologija bolesti [19].

Diferencijalna dijagnoza plućne TBC je široka i uključuje niz respiracijskih bolesti: karcinom pluća, upalu pluća i KOPB, bronhiektazije, sarkoidozu te cijeli niz intersticijskih plućnih bolesti, npr. histiocitozu Langerhansovih stanica, limfangioleiomiomatozu, plućni vaskulitis, a mogući su i drugi uzroci poput nuspojava lijekova, itd.

## LIJEČENJE

Prije otkrića antituberkulotika TBC je bila značajni uzrok smrti. Povijesni podaci pokazuju da je spontano izlječenje zabilježeno samo u 25–30 % bolesnika [20]. Otkriće streptomicina 1940.-ih godina pobudilo je nadu da će ova bolest biti svladana, ali ubrzo se pokazalo da je monoterapija neučinkovita zbog razvoja rezistencije i posljedičnog relapsa bolesti. Stoga se današnji način liječenja tuberkuloze temelji na kombinaciji više lijekova (da se spriječi razvoj rezistentnih sojeva) i na dovoljno dugom liječenju (da se osigura djelovanje na bakterije u različitim fazama metabolizma). Na temelju intenzivnog istraživanja tijekom druge polovice dvadesetog stoljeća, SZO je razvila strategiju izravno nadziranog liječenja

kratkog trajanja (DOTS, od engl. *directly observed therapy short course*) [2]. Lijekovi se kombiniraju na temelju baktericidnog i bakteriostatskog djelovanja (Tablica 1). Optimalna kombinacija lijekova za novootkrivenu TBC je: izoniazid (H), rifampicin (R), pirazinamid (Z) i etambutol (E) u inicijalnoj fazi liječenja kroz dva mjeseca, a potom slijedi stabilizirajuća faza od 4 mjeseca tijekom koje bolesnik prima izoniazid i rifampicin (2HRZE/4HR) (Tablica 1). Preporuka je da se stabilizirajuća faza liječenja u bolesnika zaraženih HIV-om produži tako da ukupno liječenje traje 8–9 mjeseci (prihvaćeno samo za neke oblike tuberkuloze) [21]. Također se produženo liječenje savjetuje kod bolesnika s ekstremno uznapredovalom TBC i kod bolesnika s produženom negativizacijom iskašljaja. Ukoliko iz bilo kojeg razloga bolesnik nije u mogućnosti uzimati rifampicin, liječenje se može komplicirati. Doziranje je relativno elastično, modificira se ovisno o dobi, te ostalim pridruženim bolestima i stanju bolesnika. U bolesnika s milijarnom TBC, traheobronhalnom TBC te jako uznapredovalom TBC i popratnom kaheksijom, uz antituberkulotike se primjenjuju i kortikosteroidi [22].

Što je bolja dijagnostika i prije se započne liječenje, prije će doći do negativizacije i nestanka infektivnosti bolesnika sa TBC. Prvih 2–6 tjedana tijekom liječenja oboljeli je još uvijek zarazan te je poželjno da bude u kon-

**Tablica 1.** Antituberkulotici

**Table 1.** Anti-TB drugs

Grupa / Group	Antituberkulotik / Anti-TB drug
Grupa 1 – prva linija, oralni antituberkulotici / Group 1 – First-line oral anti-TB drugs	Izoniazid Rifampicin Pirazinamid Etambutol Rifabutol
Grupa 2 – lijekovi u injekcijama (1. i 2. linija) / Group 2 – Injectable agents (first- and second-line)	Streptomycin Amikacin Kanamicin Kaproamicin
Grupa 3 – fluorokinoloni / Group 3 – Fluoroquinolones	Moksifloksacin Levofloksacin Ofloksacin
Grupa 4 – oralni bakteriostatici druge linije / Group 4 – Oral bacteriostatic second-line anti-TB drugs	Etionamid Protionamid Cikloserin Para-aminosalicilna kiselina
Grupa 5 – lijekovi s ograničenim podacima o kliničkoj učinkovitosti / Group 5 – Drugs with limited data on clinical efficacy	Bedaquilin Linezolid Klofazimin Amoksisicilin/klavulanska kiselina Tioacetazon Imipenem/cilastatin Meropenem

troliranim uvjetima u bolnici. Najveći broj bolesnika s aktivnom tuberkulozom se negativizira za 3 tjedna, kada prestaje biti infektivan za okolinu. Kontakte treba maksimalno smanjiti. Nakon otpusta iz bolnice, potreban je daljnji zdravstveni nadzor i redovite kontrole liječnika, kako bi liječenje bilo kompletno.

Primjena kontinuirane, kombinirane i kontrolirane terapije TBC od esencijalnog je značaja u sprječavanju pojave rezistentne TBC, kao i posljedica s invaliditetom u bolesnika s preboljelom TBC. Nakon provedenog terapijskog režima prati se ishod liječenja. Bolesnik se smatra izliječenim ako je nakon 6 mjeseci klinički dobro, radiološki nalaz u poboljšanju, te nalaz kulture iskašljaja na BK na kraju terapije negativan [2].

Svaki recidiv TBC ukazuje na mogućnost rezistencije uzročnika, pa inicijalna faza liječenja (do prispjeća testa rezistencije) uključuje 5 lijekova. U tom slučaju se kombinaciji HRZE dodaje još jedan antituberkulotik. Danas se kao peti lijek sve više preporučuje fluorokinolon, naročito ukoliko postoji sumnja na moguću rezistenciju na izoniazid (Tablica 1) [22].

Rezistentna TBC je artifičijalni fenomen koji je nastao nakon pojave antituberkulotika. U 2008. godini od MDR-TB je u svijetu umrlo 150 000 ljudi [23]. Kad se govori o rezistenciji, razlikujemo monorezistentnu TBC (rezistencija na jedan antituberkulotik), polirezistentnu TBC (rezistencija na dva ili više antituberkulotika koji nisu H i R), multirezistentnu MDR-TBC (rezistencija na H i R) i ekstremno rezistentnu XDR-TBC (rezistencija na H, R, najmanje jedan kinolon i najmanje jedan aminoglikozid). Liječenje rezistentne TBC je iznimno komplicirano i znatno dulje od uobičajenog, a izbor antituberkulotika je sužen i ovisi o testu rezistencije. Prognostički je situacija bolja ukoliko se nije razvila rezistencija na ostale antituberkulotike prve linije i kinolone. Inicijalna faza liječenja trebala bi sadržavati 4 antituberkulotika i trajati barem 8 mjeseci. Ukoliko je uključeno manje od tri lijeka, ili ako je jedan od lijekova iz grupe 5, inicijalno liječenje bi trebalo trajati još dulje [22]. Kombinacija antituberkulotika je kompleksna i u nekim državama se određuje na posebnim konzilijima. Ukoliko je plućna lezija lokalizirana samo u jednom režnju, a bolesnik ima dostatne plućne funkcije, može se razmotriti kirurško liječenje. Važno je napomenuti da su kod takvih bolesnika perioperativne komplikacije i mortalitet visoki [24].

Najčešći uzroci visoke prevalencije MDR-TB u pojedinim državama i regijama su:

1. nepravilan režim liječenja (monoterapija, prekratkotko liječenje),
2. loša opremljenost i nepouzdanost mikrobioloških laboratorija,
3. nedostupnost i neredovita opskrbljenost lijekovima,
4. neadekvatno epidemiološko praćenje i prijavljivanje oboljelih,

5. visoki troškovi liječenja u uvjetima privatnog zdravstva,
6. nedostatak nacionalnog programa za liječenje TBC i podrške regulatornih tijela,
7. visoka prevalencija zaraze HIV-om,
8. nesuradljivost bolesnika,
9. komorbiditet povezan s malapsorpcijom.

Najučinkovitiji postupak u borbi protiv rezistentne tuberkuloze je prevencija njenog nastanka – striktno pridržavanje nacionalnog Napatka za suzbijanje i sprječavanje tuberkuloze [25]. Sprječavanje pojave primarne rezistencije uključuje brzu detekciju oboljelog od MDR-TBC, brzu prijavu epidemiološkoj službi i brzu detekciju i obradu osoba u kontaktu s oboljelim. Sprječavanje pojave sekundarne rezistencije postiže se uvođenjem odgovarajućeg terapijskog režima, redovitim uzimanjem lijekova i odgovarajućom kvalitetom antituberkulotika. Pri detekciji osoba u kontaktu treba imati na umu visok rizik infekcije u bolnicama, domovima za starije i nemoćne, prihvatilištima za azilante, zatvorima i svim napučenim i slabije ventiliranim prostorima (zrakoplovi!).

## Literatura

- [1] Dolin PJ, Ravilgione MC, Kochji A. Global tuberculosis incidence and mortality during 1990–2000. *Bull Wld Health Org* 1994;72: 213–20.
- [2] The Global Plan to Stop TB, 2006–2015. Stop TB Partnership and WHO. Geneva, World Health Organization, 2006 (WHO/HTM/STB/2006.35).
- [3] Agrons GA, Markowitz RI, Kramer SS. Pulmonary tuberculosis in children. *Semin Roentgenol* 1993;28:158–72.
- [4] State Government of Victoria, Department of Health Services. Tuberculosis Management, prevention and control of tuberculosis: Guidelines for health care providers 2002–2005. Dostupno na <http://ideas.health.vic.gov.au/diseases/tuberculosis-management-guide.asp>
- [5] Miller WT, Miller Jr WT. Tuberculosis in the normal host: radiological findings. *Semin Roentgenol* 1993; 28: 109–18.
- [6] Webb WR, Muller NL, Naidich DP. High resolution CT of the lung. New York: Raven Press; 2001. p. 315–25.
- [7] Palmer PES. Pulmonary tuberculosis-usual and unusual radiographic presentations. *Semin Roentgenol* 1979; 14: 204–42.
- [8] Curvo-Semedo L, Teixeira L, Caseiro-Alves F. Tuberculosis of the chest. *Eur J Radiol*. 2005; 55: 158–72.
- [9] Kwong JS, Carignan S, Kang E, Muller NL, FitzGerald JM. Miliary tuberculosis: diagnostic accuracy of chest radiography. *Chest* 1996; 110: 977–84.
- [10] Fraser RS, Pare JAP, Pare PD, i sur. Diagnosis of diseases of the chest. Philadelphia: WB Saunders; 1991. p. 882–939.
- [11] Gajalakshmi V, Kanaka TS, Peto R, Jha P. Smoking and mortality from tuberculosis and other diseases in India: retrospective study of 43 000 adult male deaths and 35 000 controls. *Lancet* 2003; 362: 507–15.

- [12] Fishman JA. Infection in solid-organ transplant recipients. *N Engl J Med.* 2007 20; 357: 2601–14.
- [13] Triverio PA, Bridevaux PO, Roux-Lombard P, i sur. Interferon-gamma release assays versus tuberculin skin testing for detection of latent tuberculosis in chronic haemodialysis patients. *Nephrol Dial Transplant* 2009; 24: 1952–6.
- [14] Martinez L, Blanc L, Nunn P, Raviglione M. Tuberculosis and air travel: WHO guidance in the era of drug-resistant TB. *Travel Med Infect Dis* 2008; 6: 177–81.
- [15] Ikezoe J, Takeuchi N, Jonkoh T, i sur. CT appearance of pulmonary tuberculosis in diabetic and immunocompromised patients. *AJR* 1992; 159: 1175–9.
- [16] Hadlock FP, Park SK, Awe RJ, Rivera M. Unusual radiographic findings in adult pulmonary tuberculosis. *AJR* 1980; 134: 1015–8.
- [17] Davis GS. Silicosis. In: Hendick DJ, Burge PS, Beckett WS, Churg A, editors. *Occupational disorders of the lung: recognition, management and prevention*. London: W. B. Saunders; 2002. p. 105–27.
- [18] Charoenratanakul S, Dejsomritrutai W, Chaiprasert A. Diagnostic role of fiberoptic bronchoscopy in suspected smear negative pulmonary tuberculosis. *Respir Med.* 1995; 89: 621–3.
- [19] Theron G, Peter J, van Zyl-Smit R, i sur. Evaluation of the Xpert MTB/RIF assay for the diagnosis of pulmonary tuberculosis in a high HIV prevalence setting. *Am J Respir Crit Care Med* 2011; 184: 132–40.
- [20] Grzybowski S, Enarson DA. The fate of cases of pulmonary tuberculosis under various treatment programmes. *Bull Int Union Tuberc Lung Dis* 1978; 53: 70–5.
- [21] Khan FA, Minion J, Pai M, i sur. Treatment of active tuberculosis in HIV-infected patients: a systemic review and meta-analysis. *Clin Infect Dis* 2010; 50: 1288–99.
- [22] Caminero JA, Matteelli A, Lange C. Treatment of TB. *Eur Respir Monogr* 2012; 58: 154–66.
- [23] WHO global report 2009 – Global tuberculosis control. Dostupno na: [www.who.int/tb/publications/global\\_report/2009/key\\_points/en/](http://www.who.int/tb/publications/global_report/2009/key_points/en/)
- [24] Caminero JA. Treatment of multidrug-resistant tuberculosis: evidence and controversies. *Int J Tuberc Lung Dis* 2006; 10: 829–37.
- [25] Naputak za suzbijanje i sprečavanje tuberkuloze. Narodne novine 83/2012. Dostupan na: [www.poslovni-savjetnik.com/propisi/zdravstvo-zdravstvena-zastita/naputak-za-suzbijanje-i-sprjecavanje-tuberkuloze-vazeci-tekst-](http://www.poslovni-savjetnik.com/propisi/zdravstvo-zdravstvena-zastita/naputak-za-suzbijanje-i-sprjecavanje-tuberkuloze-vazeci-tekst-)