

JE LI DOPLERSKA ULTRAZVUČNA DIJAGNOSTIKA GORNJIH I DONJIH EKSTREMITETA PREDVIĐENA SAMO ZA VASKULARNU PATOLOGIJU? – NAŠA ISKUSTVA

IS DOPPLER ULTRASOUND OF UPPER AND LOWER EXTREMITIES INTENDED ONLY FOR VASCULAR PATHOLOGY? - OUR EXPERIENCE

Ile Raštegorac, Vladimir Dujmović, Ivan Barišić, Petar Petrić, Ljerka Banožić

Sažetak

Zadnjih četrdesetak godina ultrazvučna (UZ) dijagnostika nalazi svoje mjesto u gotovo svim medicinskim disciplinama. Udruživanjem CW dopplerske tehnike i B moda ultrazvuka uz dodatak obojenog prikaza intravaskularnog protoka (color flow imaging, CFI) stvorena je moćna pretraga. Arterijske okluzije otkrivaju se mjerenjem brzine vršnog vala pulsa (Peak Systolic Velocity Ratio – PSVR), koji se uspoređuje s brzinom protoka proksimalnog kraja žile koji nema UZ elementa stenoze. U dijagnostici venske patologije pomoću faze respiracije, kompresibilnosti vena, kontinuiranosti protoka i fenomena augmentacije potvrđujemo patologiju venske cirkulacije s visokom specifičnošću i osjetljivošću. Godišnje

se dopplerski u našoj ustanovi pregleda oko 600 bolesnika. Kontrole ranije dijagnosticiranih stanja još uvijek zauzimaju gotovo dvije trećine svih pregleda. Novih žilnih dijagnoza bude godišnje oko 120 ili 25% svih pregleda, uglavnom su to duboke venske tromboze i periferne okluzivne bolesti arterija. Otkriva se mali broj aneurizmi koje su češće u muškaraca te mali broj AV fistula koje su većinom jatrogene. Neočekivane „nevaskularne“ dijagnoze nisu rijetkost; ima ih oko 10%. Korist od utvrđivanja ovih stanja je velika, kako za samoga bolesnika, tako i za odjel gdje se bolesnik liječi.

Ključne riječi: ultrazvuk (UZ), duplex sonografija arterija, duplex sonografija vena, periferna okluzivna bolest arterija (POBA), duboka venska tromboza (DVT)

Ile Raštegorac, dr. med., internist, kardiolog OŽB Požega, Odjel kardiologije -Vidovci, Školska 12, 34000 Požega, e-mail: ilerastegorac@hotmail.com

Vladimir Dujmović, dr. med., mr. sc., internist, kardiolog OŽB Požega, Odjel kardiologije

Ivan Barišić, dr.sc. internist, OŽB Požega, Odjel kardiologije

Petar Petrić, dr. med., internist, nefrolog, OŽB Požega, Odjel nefrologije

Ljerka Banožić, dr. med., pedijatar, nefrolog, OŽB Požega, Odjel pedijatrije

Summary

In the last 40 years ultrasound (US, echosonography) has found its place in almost all medical disciplines. A powerful diagnostic method has been created by joining CW Doppler technique and B mode ultrasound with Colour Flow Imaging (CFI). Arterial occlusion is detected by measuring the Peak Systolic Velocity Ratio (PSVR) which differentiates the flow rate in the proximal and in the stenotic portion of the vessel. In diagnosing venous pathology we use respiratory phase, compressibility of the veins, flow continuity, and augmentation phenomenon with high specificity and sensitivity. In our institution over 600 patients are submitted annually to vascular US examination. Follow-ups of previously diagnosed conditions still occupy nearly two-thirds of them. New vascular diagnoses occur on average in about 120 cases (around 25%). These are mainly deep vein thrombosis and peripheral occlusive arterial disease. A small number of aneurysms which are more common in the male population, and a small number of AV fistulas, usually iatrogenic, have also been found. Unexpected "nonvascular" findings are not so rare, occurring in about 10% of the examinations, with a huge benefit for the patients and for the wards as well.

Keywords: ultrasound (US), duplex sonography of arteries, duplex sonography of veins, peripheral arterial occlusive disease, deep vein thrombosis (DVT)

Uvod

Kako u Hrvatskoj još uvijek umire više od 50% bolesnika od bolesti srca i krvnih žila^{1,2} a u nijednoj od susjednih zemalja ta stopa nije ispod 35%, javila se potreba za brzom, jeftinom, poštednom i bezopasnom metodom istraživanja krvnih žila. Udruživanje CW dopplerske tehnike i B modnog ultrazvuka (UZ) uz dodatak obojenog prikaza žilnog protoka (color flow imaging, CFI)³ stvorilo je moćnu dijagnostičku pretragu. Arterijske okluzije otkrivaju

se mjerenjem brzine vršnog vala pulsa (peak systolic velocity ratio, PSVR), koji se uspoređuje s brzinom protoka proksimalnog, nestenotičkog kraja žile. U dijagnostici venske patologije se duplex sonografija⁴ nameće kao revolucionarno rješenje; faza respiracije, kompresibilnost vena, kontinuiranost protoka, fenomen augmentacije i vizualni efekti omogućuju pouzdano otkrivanje duboke venske tromboze i drugih promjena venske cirkulacije. U skeniranim regijama ne nalazimo samo patologiju žilnih struktura, već i rupture anatomskih struktura (mišić, Beckerove ciste), krvarenja nakon terapijskih postupaka, neželjeno i željeno konstruiranje AV fistula, smetnje limfne drenaže te mekotkivne strukture kojima tamo nije stanište (metastatske promjene). Bez objektiviziranja navedenih stanja, daljnji postupak može bolesnike odvesti u neizvjesnost, što nam sigurno nije cilj. Upravo iz ovih razloga iznijet ćemo naša iskustva, koja nisu baš mala, budući da se doplerska dijagnostika perifernih žila u našoj ustanovi provodi od 1999. godine.

Iz povijesti

Dijagnostika patologije arterijske cirkulacije se u OŽB Požega provodi od osamdesetih godina prošloga stoljeća, kad smo dopplerskim uređajem određivali segmentne arterijske tlakove, skenirajući arterije gornjih i donjih udova (ankle/brachial indeks pressure, ABIP), iz čega smo procjenjivali krvotok promatranog ekstremiteta. Sa pojavom duplex sonografije počeli smo govoriti i o morfoloiji, promatrati žilni protok (color flow imaging, CFI), što je u mnogočemu doprinijelo uspješnijoj dijagnostici. S kupnjom novog aparata 1999. godine počeli smo i dijagnostiku venske cirkulacije, plašeći se velikog priljeva bolesnika i manjka vremena za temeljitiju dijagnozu. Takva su razmišljanja bila opravdana jer danas je više od 60% naših nalaza uredno ili su u pitanju kontrole ranije utvrđenih stanja. No, zahvaljujući entuzijazmu otkrili smo i neke nove mogućnosti koje nam pruža ova dijagnostika. Mnoge smo

dijagnoze učvrstili, a terapijske postupke usmjerili u djelotvornom pravcu. Nekim pacijentima otklonili smo nepotrebne i opasnije dijagnostičke postupke. Neobične, a ponekad i očekivane dijagnoze, dale su nam dodatni elan i ustrajnost.

O metodi i aparaturi

Zadnjih četrdesetak godina UZ dijagnostika nalazi svoje mjesto u gotovo svim medicinskim disciplinama. Uz standardnu rendgenologiju postala je vodeća metoda oslikavanja željene regije. Razlog je neinvazivnost samog postupka uz najpovoljniji omjer između broja i značenja relevantnih informacija prema cijeni samog postupka, kao i prema cijeni opreme. Ostvarenje slike u realnom vremenu, prenosivost opreme i bolje diferenciranje mekih tkiva samo su neke prednosti ove metode. Razvojem digitalnih programa UZ analize i podizanjem iskustva ultrasoničara, ova metoda ima veliku perspektivu. Tehnološkim omogućavanjem prodora u sam aterosklerotski plak, mjerenja brzine protoka, opažanja turbulencije, uočavanja intra- i ekstraluminalnog tromba, analiziranja njegovih kvalitativnih i kvantitativnih osobina, uspoređivanja izgleda pulsog vala i indirektnog zaključivanja o kvaliteti stijenke krvne žile, možemo odgovoriti na mnoga klinička pitanja i proširiti osnovnu dijagnostiku⁵. Neprocjenjiva vrijednost UZ-a proizlazi iz jednostavnosti i dostupnosti same pretrage, bezazlenosti postupka, mogućnosti bezbrojnog ponavljanja, jeftinoće (bar 20 puta jeftinija od angiografije i flebografije) i udobnosti⁶. Usporedbom duplex sonografije s arteriografijom, specifičnost i senzitivnost UZ kod stenoze iznosi 80-95%, a kod okluzije žile 94-99%. Stoga 60% kirurga prosudbu o potrebi aortoiliakalne rekonstrukcije temelji na doplerskoj analizi⁷. I u dijagnostici venske patologije duplex UZ je donio revolucionarna rješenja. Pouzdanost otkrivanja izolirane tromboze u venama potkoljenice veća je od 90%, a manji problem predstavljaju tkivni edem, pretilost i kolaterale. Moderni aparati se razlikuju po brojnim svojstvima, ali svi moraju

imati 2-D B – mod prikaz, pulsirajući Dopplerski detektor i spektralni analizator⁸. Periferne arterije kao i vene pregledavaju se linearnom sondom frekvencije 5-10 MHz, a abdominalna aorta i ilijačne arterije sondama od 3,5-5 MHz⁹. Potrebno je dobro poznavati tehničke mogućnosti konkretnog UZ aparata kako bi se pretraga izvela na najbolji način.

Cilj rada i metode

Ovim prikazom htjeli smo približiti tu dijagnostičku metodu, iznijeti svoja iskustva te pokazati da u današnje vrijeme gotovo i nema "ciljne" dijagnostike, odnosno obrade vezane isključivo za jednu patologiju, te ukazati na neiscrpe dijagnostičke potencijale UZ dijagnostike, koja nas svakodnevno iznenađuje. Baveći se ovom pretragom od 1999. godine razriješili smo dosta diferencijalno-dijagnostičkih dubioza, a pacijente oslobodili nepotrebnih, skupih i invazivnih, potencijalno opasnih postupaka. Prikazati ćemo naša iskustva nakon 2006. jer je te godine naša ustanova informatizirana, što nam je pojednostavilo prikupljanje i obradu podataka. Analizirat ćemo ukupni broj dijagnostičkih postupaka po godinama i po spolu, te usporediti očekivane i neočekivane dijagnoze tijekom 2012., koju ćemo uzeti kao referentnu i komentirati nađeno stanje.

Rezultati

Godišnje smo pregledali u prosjeku oko 600 bolesnika (tbl. 1). Nešto je više bilo muškaraca, čemu je najvjerojatniji razlog periferna okluzivna bolest arterija (POBA), koja više pogađa mušku populaciju.

Tijekom 2012. godine pregledali smo gotovo 600 bolesnika, od kojih je 414 svrstano u kontrole, a 168 u kategorije novih dijagnoza, od kojih su neke bile neočekivane (tbl. 2). Svaki peti pacijent pregledan duplex sonografijom imao je „vaskularnu dijagnozu“; žene češće duboku vensku trombozu, a muškarci perifernu arteriopatiiju (tbl. 2 i 3).

Tablica 1. Ukupan broj bolesnika i raspodjela po spolu 2006.-2012. godine**Table 1.** Total number of patients and distribution by gender in 2006-2012

Godina/Spol	2006.	2007.	2008.	2009.	2010.	2011.	2012.
Muški	399	384	366	412	367	384	362
Ženski	224	223	223	197	220	219	224
Ukupno	623	607	589	609	587	603	586

Tablica 2. Raspodjela bolesnika po dijagnozama i spolu tijekom 2012. godine**Table 2.** Patients' distribution according to diagnosis and gender in 2012

Dg/ Spol	DVT	POBA	Metastaze	Beckerova cista	Hemoragija/ iruptura	Aneurizma/ AV vistula	Kontrola
Muški	18	50	4	10	10	4	292
Žene	28	22	2	18	4	2	122
Ukupno	46	72	6	22	14	6	414

Tablica 3. Distribucija očekivanih žilnih dijagnoza po spolu u 2012. godini**Table 3.** Distribution of expected vascular diagnoses by gender in 2012

Dg / Spol	DVT	POBA	Aneurizme	AV fistula	Ukupno
Muški	18	50	2	2	72
Žene	28	22	0	2	52
Ukupno	46	72	2	4	124

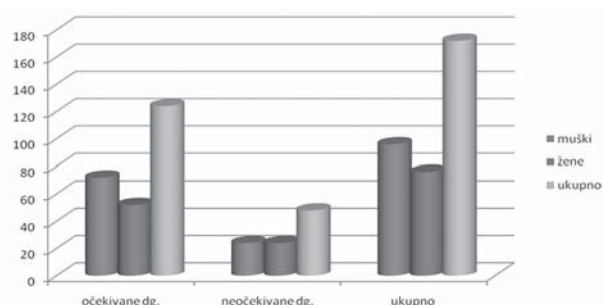
Tablica 3. Distribucija neočekivanih „nevaskularnih“ dijagnoza po spolu 2012. godine**Table 3.** Distribution of unexpected "nonvascular" diagnoses by gender in 2012

Dg / Spol	Metastaze	Ruptura mišića	Beckerova cista	Hemoragija	Ukupno
Muški	4	6	9	5	24
Žene	2	2	19	1	24
Ukupno	6	8	28	6	48

I ove, kao i ranijih godina, otkrivali smo i rijetka stanja kao što su AV fistule nastale nakon punkcija i povreda, kao i sve češća aneurizmatička proširenja krvnih žila, koja su češća u muškoj populaciji (tbl. 4).

Iznenadujućih dijagnoza tijekom 2012. godine bilo je dakle gotovo 50, što odgovara podacima iz prošlih godina. Dominirale su Beckerove ciste, uz dosta metastatskih promjena te verificiranih ruptura mišića, uz obilna i manje obilna krvarenja nakon dijagnostičkih i terapijskih postupaka.

Sumarni grafički prikaz podataka iznesenih na tbl. 2, 3 i 4 donosi sl. 1. Da bi se jasno utvrdilo patološko stanje u skeniranoj regiji, ponovno je trebalo pregledati 4 bolesnika. Broj neočekivanih dijagnoza u aktualnom postupku još je uvijek relativno visok, gotovo 30%, što ovu metodu čini još vrednijom, uvažavajući ranije spomenute ekonomske parametre.



Slika 1. Zbirni prikaz očekivanih i neočekivanih dijagnoza prema spolu 2012. godine

Figure 1. Review of the expected and the unexpected findings by sex in 2012

Rasprava

Analizirajući prikazane rezultate vidljivo je da duplex UZ treba imati značajno mjesto kako u dijagnostici žilne patologije gornjih i donjih ekstremiteta, tako i u obradi nekih kliničkih entiteta koji su rijetki, ali se s obzirom na aktualni način

života, produžen životni vijek, kao i na sve češće invazivne postupke u terapiji i dijagnostici, mogu sve više očekivati¹⁰. U relativno maloj županijskoj bolnici, kakva je naše, godišnje tako pregledamo oko 600 bolesnika. Glavninu čine još uvijek kontrole ranije utvrđenih stanja, na koje otpadaju gotovo dvije trećine svih pregleda. Novih žilnih dijagnoza godišnje bude oko 120 ili 25% svih pregleda, to su uglavnom duboke venske tromboze i periferne okluzivne arteriopatijske. Ustanovi se i mali broj aneurizmi koje su češće u muškom dijelu populacije, te manji broj AV fistula koje uglavnom nastaju kao posljedica dijagnostičkog ili terapijskog pristupa venama¹¹. Neočekivani „nevaskularni“ nalazi nisu rijetkost. Ima ih oko 10% u ukupnom broju pregleda. Korist od postavljanja ovih dijagnoza je velika, kako za bolesnika, tako i za zdravstvenu ekonomiku. Razlučiti krvarenje u mišićnim strukturama gornjih i donjih ekstremiteta ili rupturu mišića od duboke venske tromboze je od neprocjenjive koristi ako znamo da bi nastavak antikoagulantne terapije u takvim slučajevima mogao ugroziti zdravlje pa i život bolesnika¹². Slična je situacija i s potvrđivanjem aneurizme i arteriovenske fistule, koje se ranijim postupcima nisu uspjele najbolje prikazati. Značajne su dakako i rupturirane Beckerove ciste kao i metastatske promjene (npr. limfni čvorovi u preponama). Relativno velik broj navedenih entiteta proširuje dijagnostičko područje UZ pretrage, a s obzirom na neškodljivost, nisku cijenu i mogućnost velikog broja ponavljanja, UZ postaje metoda izbora kod nejasnih stanja u području gornjih i donjih ekstremiteta. Zastupljenost još uvijek velikog broja „praznih“ dijagnoza i kontrola, na koje otpada gotovo dvije trećine svih pregleda, upućuje na slabije uzimanje anamnestičkih podataka i zanemarivanje fizikalnog pregleda u prvom kontaktu s pacijentom. Boljom organiziranošću službe, većim brojem izvršilaca, svrsishodnijim uzimanjem anamneze i detaljnijim fizikalnim pregledom pacijenata ostavilo bi se više vremena za UZ pretragu, s većom koristi za bolesnike i većim zadovoljstvom ultrasoničara.

Zaključak

Duplex sonografija je brza, jeftina, poštena i bezopasna metoda u obradi bolesti perifernih arterija i vena, dostupnih ovoj metodi. Udruživanjem CW dopplerske tehnike, B moda ultrazvuka uz dodatak obojenog protoka, stvorena je moćna pretraga, koja može odgovoriti na izazove vremena. Uz standardnu rendgenologiju postala je vodeća metoda oslikavanja željene regije. Neinvazivnost za bolesnika kao i za liječnika, uz najpovoljniji omjer korisnih informacija prema cijeni postupka i uređaja otvara ovoj metodi velike mogućnosti. Neobične, a ponekad i neočekivane dijagnoze utvrđene ovom pretragom moraju kod većeg broja liječnika stvoriti ustrajnost, poštovanje i elan da još bolje iskoriste njene blagodati, što je i autorima ovog članka dalo snage da ju održe i svakodnevno unapređuju u vlastitoj ustanovi.

Literatura

1. Hrabar-Žerjavić V, Kralj V, Silobrčić-Radić M. Javnozdravstvena važnost najčešćih kardiovaskularnih bolesti. *Medicus* 2003;12:9-16.
2. Džakula A, Sogoric S, Polasek O i sur. Cardiovascular diseases, risk factors and barriers in their prevention in Croatia. *Coll Antrop* 2009;33 (supl 1):87-92.
3. Zierler RE, Zierler BK. Duplex sonography of lower extremity arteries. *Semin Ultrasound CT MR* 1997;18:39-56.
4. Cronan JJ. Controversies in venous ultrasound, *Semin Ultrasound CT MR* 1997; 18:33-38.
5. Beers MH, Porter RS, Jones TV, Kaplan JL, Berkwitz M. *The Merck manual of diagnosis and therapy*. 18. izd. Whitehouse Station: Merck & Co, 2006:747-53.
6. Joosten MM, Pai JK, Bertioia ML, Rimm EB, Spiegelman D, Mittleman MA, Mukamal KJ. Associations between conventional cardiovascular risk factors and risk of peripheral artery disease in men. *JAMA*. 2012;308:1660-7.
7. Allison MA, Denenberg JO, Criqui MH. Family history of peripheral artery disease is associated with prevalence and severity of peripheral artery disease. *J Am Coll Cardiol* 2011; 58:1386-92.
8. Valentine RJ, Guerra R, Stephan P, Scoggins E, Clagett GP, Cohen J: Family history is a major determinant of subclinical peripheral arterial disease in young adults. *J Vasc Surg* 2004; 39:351-6.
9. Weinmann EE, Salzman EW. Deep-vein thrombosis. *N Engl J Med* 1994;331:1630-41.
10. Kovač Z. Krvotočni urušaj. U Gamulin S, Marušić M., Kovač Z, ur. *Patofiziologija*. 6. izd. Zagreb: Medicinska naklada, 2005: 565-79.
11. Ivanković D, Gjurašin M. Šok. U Vrhovac B i sur. *Interna medicina*. 3. izd. Zagreb: Ljevak, 2003: 664-76.
12. Jager KA, Ricketts HJ, Strandness DE Jr. Duplex scanning for the evaluation of lower limb arterial disease. U Bernstein EF, ur. *Noninvasive diagnostic techniques in vascular*