

Porin Perić

## **Uloga dijagnostičkog ultrazvuka šaka i stopala u bolesnika s reumatoidnim artritismom**

### **The role of diagnostic ultrasound of hands and feet in the patients with rheumatoid arthritis**

Adresa za dopisivanje:  
**doc.dr.sc. Porin Perić, dr.med.**  
Petrova 47 • 10000 Zagreb • Hrvatska  
porin.peric@gmail.com

#### **Sažetak**

Dijagnostički ultrazvuk (UZV) muskuloskeletnog sustava posljednjih 10-ak godina revolucionarno je promijenio pristup liječenju reumatoloških bolesnika, posebice s upalnim reumatskim bolestima. Potrebni su dodatni naponi kako bi se ta metoda još više uvriježila u svakodnevnoj reumatološkoj praksi. Ključan je dobar trening i standardizacija treninga, a posljednjih godina na tom planu vid-

ljivi su znatni pomaci. Glavni nedostatak primjene je nedostatak vremena za provođenje metode. Ostaju otvorena pitanja validnosti i reproducibilnosti metode, a iz godine u godinu i ta pitanja se postupno rješavaju. U reumatologiji potencijal za korištenje dijagnostičkog ultrazvuka leži u mogućnosti rane i točne dijagnostike artritisa, praćenju bolesti i provođenju ultrazvučno vođenih intervencija.

#### **Ključne riječi**

dijagnostički ultrazvuk; reumatoidni artritis; rani artritis; mali zglobovi šaka i stopala

#### **Summary**

In the past decade diagnostic musculoskeletal ultrasound (US) has revolutionized the approach of treating the patients with inflammatory rheumatic conditions. There is still need for further efforts in establishing the US as a standard tool in everyday rheumatologic practice. Appropriate education and training is essential to standardize the method. Main limitation of the method is the lack

of time for performing US examination because the US is time consuming. Concerns regarding the validity and reproducibility are being addressed. Nowadays in rheumatology, potential in using US lies in its possibility for early and accurate diagnosis of arthritis, monitoring of the disease and conduction of US-lead interventions in rheumatology.

## Keywords

diagnostic ultrasound; rheumatoid arthritis; early arthritis; small joints of hands and feet

## Dijagnostički ultrazvuk u reumatoidnom artritisu

Dijagnostički ultrazvuk (UZV) u reumatoidnom artritisu posljednjih godina doživljava znatnu ekspanziju i sve je veći broj radova iz toga područja u postojećoj literaturi. Primjena muskuloskeletnog ultrazvuka, posebice u području malih zglobova šaka i stopala, znatno je unaprijedila dijagnostiku, liječenje i praćenje bolesnika s reumatoidnim artritisom. Posljednjih nekoliko godina dogodila su se važna poboljšanja i korekcije vezane uz izvođenje same tehnike, strukture koje mogu biti prikazane kroz „ultrazvučni prozor“, definiciju patoloških promjena te najvažnije – kvantifikaciju i standardizaciju UZV-procedure. Razvijen je poseban sustav bodovanja UZV-promjena, posebice u pogledu sinovitisa i erozija. Razmatra se i mogućnost implementacije ultrazvuka kao obveznog sredstva u provođenju kliničkih pokusa (1,2).

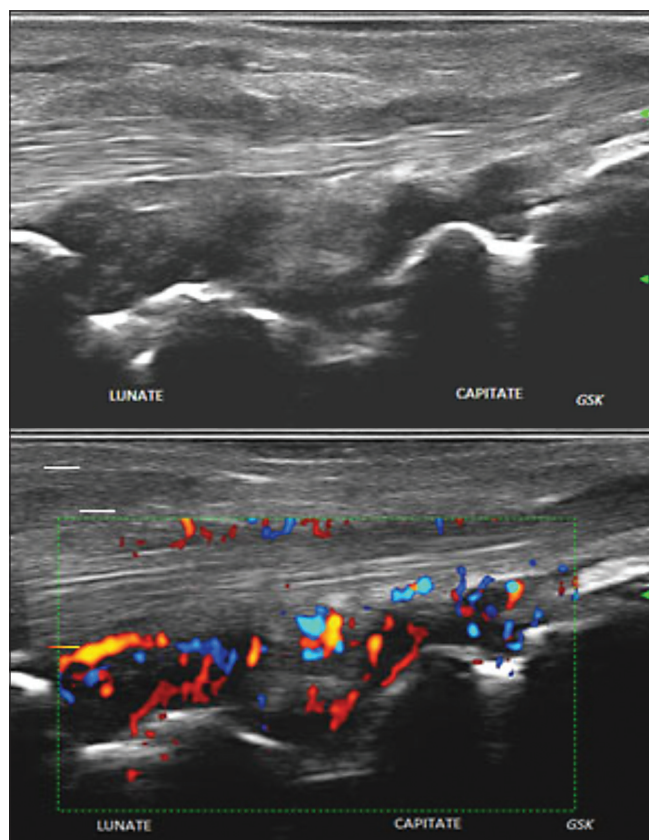
Danas je primjena ultrazvuka obvezni dio poslijediplomske edukacije u većini europskih zemalja, u Hrvatskoj još uvijek samo fakultativan. Tečajevi i različiti programi ve-

zani za primjenu muskuloskeletnog ultrazvuka provode se u većini europskih zemalja i u Americi. U Hrvatskoj se posljednje tri godine održava međunarodni tečaj ultrazvuka pod pokroviteljstvom EULAR-a (European League Against Rheumatism). U 2005. godini oko 93 % engleskih reumatologa upotrebljavalo je ultrazvuk u liječenju i dijagnostici svojih bolesnika, a 33 % reumatologa samostalno je izvodilo ultrazvučnu pretragu (3).

Ultrazvučna pretraga izvodi se u stvarnom vremenu (real-time pretraga) u bolničkim i vanbolničkim uvjetima. UZV-pretraga neinvazivna je, bez ionizirajućeg zračenja i omogućuje pregled više zglobova u relativno kratkom periodu. Pretraga je jeftina i nije ovisna o postojanju različitih metala u tijelu, kao što je slučaj s magnetskom rezonancijom (MR) ili kompjutoriziranom tomografijom (CT). UZV također omogućuje bolju komunikaciju između liječnika i bolesnika i direktnu vizualnu edukaciju bolesnika o vlastitoj bolesti.

Slika 1. **Uzdudni prikaz ručnoga zgloba sa sinovitisom na sivoj skali - B-mode (gore) i na Power Doppleru (dolje)**

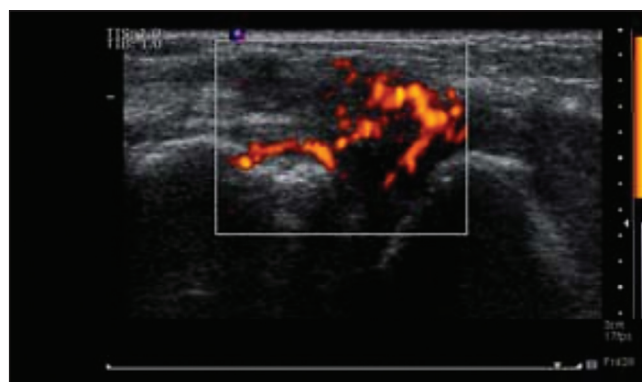
Figure 1. **Longitudinal view of the wrist revealing active synovitis on gray scale - B mode (upper), and Power Doppler (lower)**



Arthritis and pain clinic

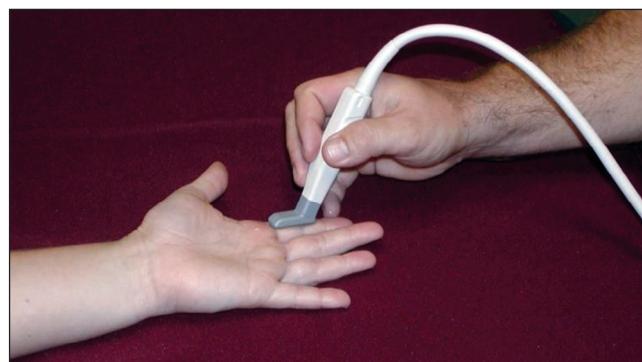
Slika 2. **Longitudinalni dorzalni prikaz MCP-zgloba šake u RA: sinovitis, neovaskularizacija na Power Doppleru III. stupnja i početna erozija u području glavice MCP-kosti**

Figure 2. **Longitudinal dorsal view of MCP joint in RA: synovitis, neovascularisation on Power Doppler grade III and early erosion of metacarpal head**



Slika 3. **Korištenje sonde poput hokejaškog štapa**

Figure 3. **US of the hands using hockey stick probe**



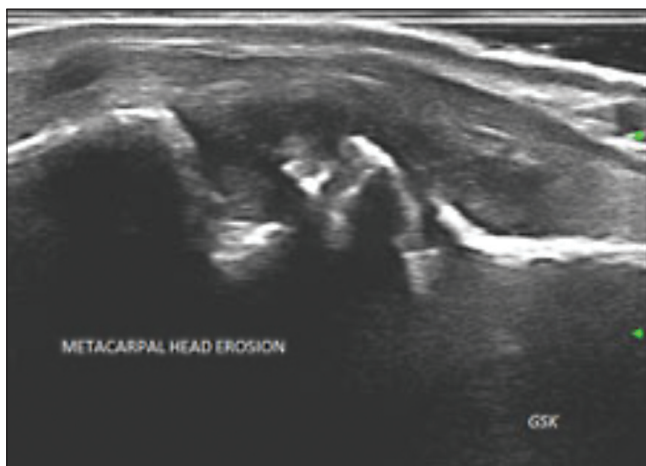Ultrasoundpaedia

Nedostatci su pretrage inicijalno visoki troškovi nabave UZV-aparata, vrijeme i troškovi edukacije liječnika

te vjerojatno glavni nedostatak - nedostatak vremena za izvođenje pretrage zbog ionako pretrpanih raspore-

Slika 4. **Aktivni sinovitis MCP-zgloba uz veliku eroziju u području glave MC-kosti**

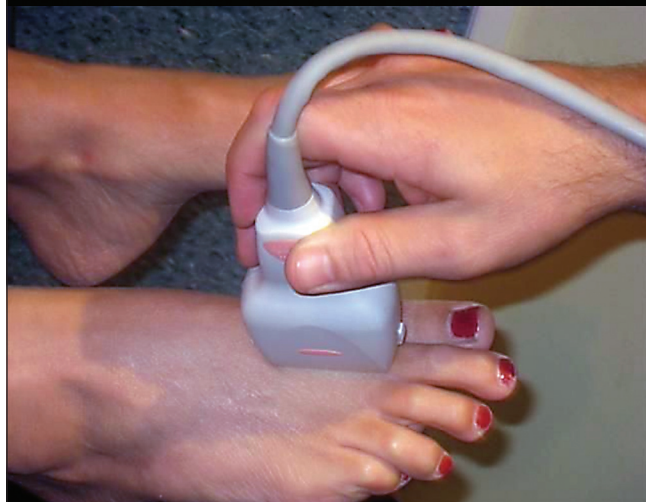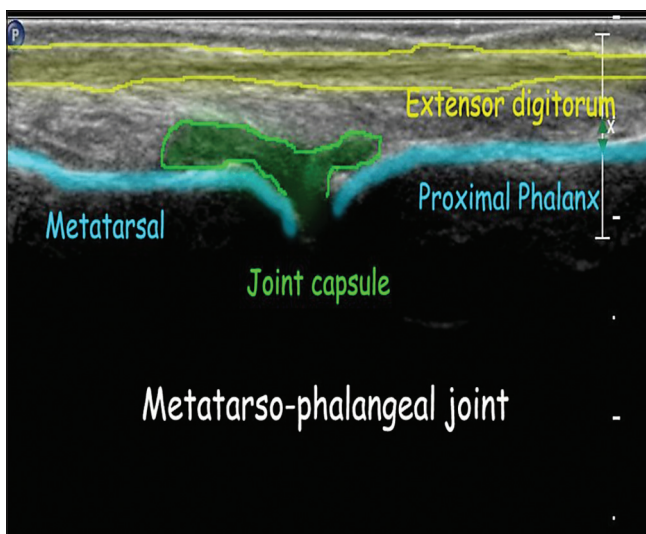
Figure 4. **Active synovitis of the metacarpal joint, overlying a large metacarpal head erosion**



Arthritis and pain clinic

Slika 5. **Ultrazvuk u području MTP-zglobova s dorzalne strane (uzdužni prikaz)**

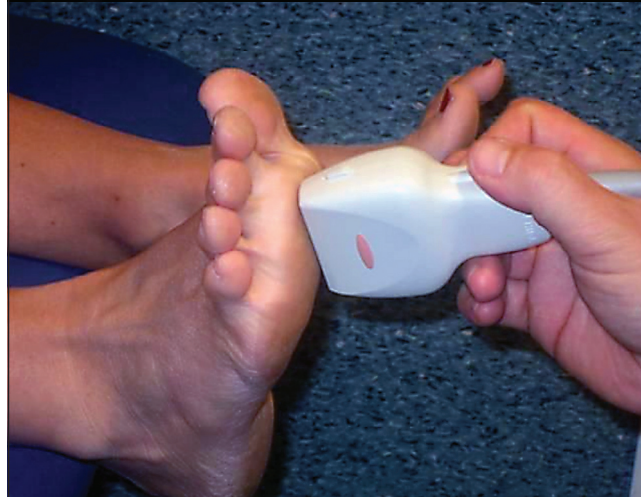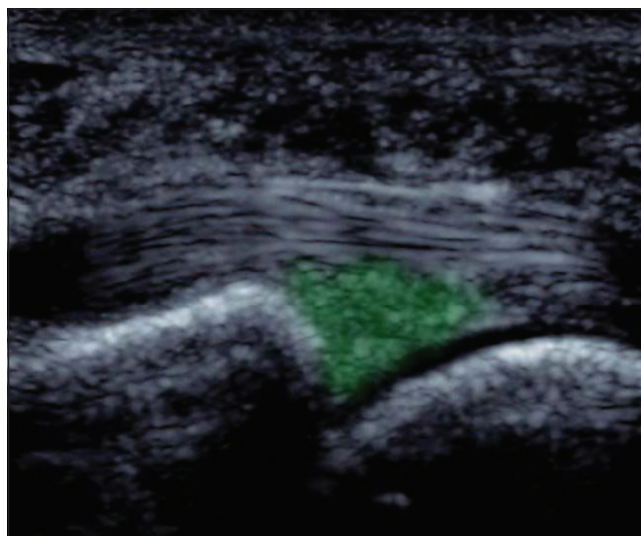
Figure 5. **Ultrasound of anterior forefoot - metatarsophalangeal joint (dorsal side - longitudinal scan)**



Ultrasoundpaedia

Slika 6. **Ultrazvuk u području MTP-zglobova s plantarne strane (prikaz plantarne ploče - longitudinalno)**

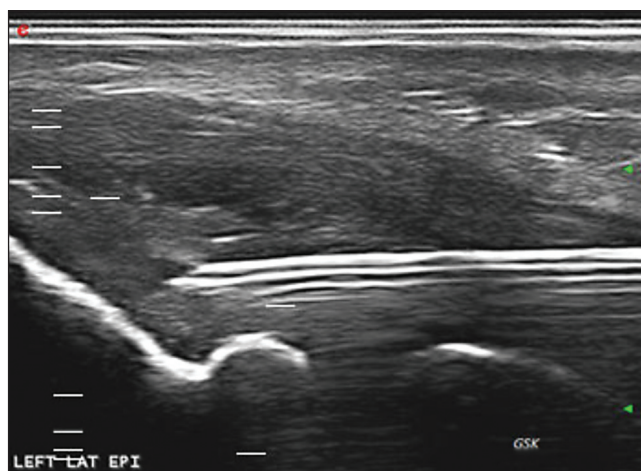
Figure 6. **Ultrasound of anterior forefoot from plantar side (plantar plate longitudinally)**



Ultrasoundpaedia

Slika 7. **Ultrazvučno vođena injekcija zajedničke tetive ekstenzora šake**

Figure 7. **Ultrasound guided injection of common extensor tendon origin**



Arthritis and pain clinic

da liječnika u bolnicama i reumatološkim ambulanta-  
ma. UZV-pretraga ne omogućuje vizualizaciju unutar  
koštanih struktura, ima ograničenu rezoluciju za prikaz  
dubljih struktura kao npr. zgloba kuka. Postoje također i  
različiti načini interpretacije i standardizacije UZV-nala-  
za od različitih izvođača UZV-pretrage te nedovoljno ja-  
sni kriteriji za procjenu i dobivanje certifikata za izvođe-  
nje UZV-pretrage. Posljednjih nekoliko godina na razini  
Europske Unije, u Kanadi i Japanu aktivna je inicijativa  
pod nazivom TUI (engl. Targeted Ultrasound Initiative)  
te u Europi i edukacija u sklopu EULAR-a koja nastoji  
standardizirati način edukacije liječnika koji se žele bavi-  
ti UZV-dijagnostikom s točno programiranim načinom  
edukacije, polaganjem određenih praktičnih i usmenih  
ispita te dobivanjem certifikata za bavljenje UZV-dija-  
gnostikom (<http://targetedultrasound.net/>) (4).

Svrha ovog pregleda jest prikaz primjene dijagnostičkog  
ultrazvuka u reumatoidnom artritisu, s posebnim osvr-  
tom na kvantifikaciju pojedinih zglobnih promjena.

Liječenje reumatoidnog artritisa znatno je poboljšano  
posljednjih 20-ak godina, a dva su ključna razloga za to.  
Prvi je razlog rana i intenzivna primjena klasičnih lije-  
kova koji utječu na tijek i prognozu bolesti u samom po-  
četku bolesti, vrlo često i u kombinacijama radi što rani-  
jeg zaustavljanja progresije bolesti. Drugi je razlog poja-  
va novih lijekova koje danas poznajemo pod zajednič-  
kim nazivom- biološki lijekovi.

Promijenjena je i strategija liječenja bolesnika s reuma-  
toidnim artritisom. Terapija je usmjerena prema svakom  
bolesniku individualno s korekcijom doze i primjenom  
različitih lijekova radi postizanja niske aktivnosti bole-  
sti ili po mogućnosti remisije u određenom periodu vre-  
mena. Takav način liječenja koji uključuje češće kontro-

le i praćenje bolesnika (engl. tight control) nazvan je li-  
ječenjem usmjerenim prema cilju (engl. treat to target),  
a cilj je, kao što je već spomenuto, remisija ili barem ni-  
ska aktivnost bolesti.

Poznata je činjenica da nakon početka reumatoidnog  
artritisa postoji određeni vremenski period kada je mo-  
guće učinkovitom farmakoterapijom dugoročno promi-  
jeniti sam tijek bolesti. Taj period poznat je u literaturi  
kao prozor mogućnosti (engl. window of opportunity).  
Preduvjet za takav scenarij jest promptna i pravodobna  
dijagnoza reumatoidnog artritisa, a u tome nam poma-  
žu novi klasifikacijski kriteriji za rani artritis koji su do-  
neseni 2010. godine (5). Godinu dana poslije publicira-  
ni su i novi kriteriji za remisiju (6).

U novim klasifikacijskim kriterijima apostrofirana je i  
važnost dijagnostičkog ultrazvuka u dijagnostici klinički  
suspektnih zglobova na artritis (5). S druge strane, odre-  
đeni broj bolesnika s reumatoidnim artritisom koji su u  
kliničkoj remisiji pokazuju znatnu razinu upalne aktiv-  
nosti na dijagnostičkom ultrazvuku zglobova (7-9). Ove  
činjenice samo dodatno naglašavaju važnost primjene  
dijagnostičkog ultrazvuka u dijagnostici ranog artritisa  
i praćenju bolesnika tijekom bolesti i u remisiji.

Primjena dijagnostičkog ultrazvuka u kombinaciji s teh-  
nikom Power Doppler (PD) u reumatoidnim artritisu  
danas se svodi se na nekoliko osnovnih indikacija (10):  
1. otkrivanje sinovitisa i subkliničkog sinovitisa (slika  
1,2, 3 i 4); 2. otkrivanje koštanih erozija, katkada nevid-  
ljivih na klasičnim radiogramima (slika 2 i 4); 3. deta-  
ljan pregled tetiva, tetivnih ovojnica i burzi (slika 1, 5 i  
6); 4. ultrazvučno vođene injekcije i aspiracije zglobova  
i mekih tkiva (slika 7); 5. praćenje uspješnosti klasične  
i biološke terapije.

## Tehnika pregleda šaka ultrazvukom

Standardni način pregleda ručnih zglobova i malih zglo-  
bova šaka provodi se u sjedećem položaju bolesnika s ru-  
kama položenim na stol ispred njega. Najčešće se koriste  
visokofrekventne linearne sonde, frekvencija od 12-18  
MHz. Katkad se koristi i manja sonda - tzv. sonda po-  
put hokejaškog štapa (engl. hockey stick) za prikaz ma-  
lih zglobova radi boljeg prilijeganja takve sonde uz ne-  
pravilne površine u području prstiju šaka (slika 3). Treba  
izbjegavati kompresiju sonde na promatrana tkiva, pose-  
bice pri korištenju PD-a, zbog gubitka PD-signala i laž-  
no negativnog rezultata. Ultrazvučni pregled obvezno se  
provodi obostrano zbog komparacije nalaza.

Pri provođenju PD-tehnike, koristimo se standardnim  
preporukama: učestalost ponavljanja impulsa - PRF (en-  
gl. Pulse Repetition Frequency) od 500 do 1000 Hz, zidni  
filtrar (engl. wall filter) na najnižoj mogućoj razini, najve-  
ći mogući GAIN (stupanj jasnosti - odnos svijetlog i ta-  
mnog na slici) uz dopler frekvencije od 7 MHz ili više.

UZV upotrebljava reflektirane pulseve visokofrekven-  
tnog zvuka za analizu mekih tkiva, hrskavice, koštanih  
površina i različitih cističnih struktura koje sadrže razli-  
čite tekućine. Osnovni princip ultrazvuka baziran je na  
činjenici da gušće strukture kroz koje prolazi ultrazvuk  
više reflektiraju UZV-valove i na taj način prikazuju se  
kao svjetlije (ili ehogene strukture). Voda slabo reflekti-  
ra UZV-valove koji bez većih poteškoća prolaze kroz nju  
i stoga se takve „vodene” strukture prikazuju kao tamne  
ili crne (odnosno anehogene) strukture na ekranu. Siva  
skala ili tzv. B-mod ultrazvuka prikazuje različite inten-  
zitet odjeka u crnoj, bijeloj i različitim sivim bojama.  
Ispitivanje stupnja vaskularizacije vrši se primjenom po-  
lukvantitativnog stupnjevanja putem tehnike Power Do-  
ppler (PD) od 0-3 pri, čemu se stupanj odnosi na broj  
krvnih žila ili postotak vaskularnog područja unutar  
zgloba na sljedeći način (slika 1 i 2) (11): stupanj 0 - ne-  
ma dopler signala; stupanj 1 - signal prisutan u <10%

zglobnog područja; stupanj 2 – signal prisutan u 10 – 50 % područja; stupanj 3 – signal prisutan u > 50 % područja. Ultrazvučna pretraga uvijek se izvodi u 2 različita prikaza. **Poprečni** (transverzalni) prikaz ili prikaz u kraćoj osi (slično aksijalnim prikazima na CT/MR-u). Važna je orijentacija pri pohrani ultrazvučnih slika. Pri izvođenju poprečnog prikaza većina ultrasoničara preporučuje prikaz medijalnih struktura u tijelu na lijevoj strani ekrana te lateralnih struktura na desnoj strani ekrana. Drugi preferiraju prikaz lijeve strane bolesnika na lijevoj strani ekrana. Ispravan je i jedan i drugi način i vezan je uz osobne preferencije izvođača pretrage.

**Uzdužni** (longitudinalni) prikaz ili prikaz duž dulje osi. Uzdužni prikaz prikazuje proksimalne dijelove tijela na lijevoj strani, a distalne dijelove na desnoj strani ekrana. Potrebno je odrediti veličinu i frekvenciju ultrazvučne sonde koja ovisi o veličini i dubini zglobova koji se pregledava. Većina novijih ultrazvučnih aparata ima već ugrađene prilagođene parametre (engl. presets) za različite zglobove koji uključuju gain, fokus, dubinu, zoom, ali moguće je i individualno prilagođavanje za svakog bolesnika.

Postoji nekoliko artefakata o kojima treba voditi računa pri izvođenju UZV-pretrage.

**Anizotropija** je svojstvo određenih tkiva koja mijenjaju svoju reflektivnost pri promjeni kuta ultrazvučnog vala. Ako UZV-snop nije striktno okomit prema tkivu koje se pregledava, UZV-valovi raspršuju se u okolna tkiva umjesto refleksije natrag prema sondi. To dovodi do pojave da promatrana struktura izgleda tamnije nego što bi trebala biti, što može biti pogrešno protumačeno kao ruptura tetive ili postojanje tendinoze kojih zapravo nema.

**Reverberacija** se događa kada se UZV-snop ponavljano odbija prema naprijed i straga između dvije bliske reflektivne površine, poput igle s dvije strane. Multipli odjeci stvaraju paralelne artefakte ispod površine igle. Ovaj učinak može biti koristan pri izvođenju ultrazvučno vođenih punkcija.

**Akustično zasjenjenje** se pojavljuje kada se UZV-snop odbija od visoko reflektivnih površina, poput kosti, zračka ili kalcificiranog tkiva. Područje ispod reflektirane površine pojavljuje se kao anehogeno (crno) ili intenzivno hipoehogeno ako nekoliko UZV-valova prođe kroz navedenu strukturu.

**Refraktilno zasjenjenje ili rubni artefakt** je pojava anehogenih (crnih) linija koje se mogu vidjeti na rubovima sferičnih struktura, poput tetiva ili nakupina tekućine.

**Analiza Power Doppler aktivnosti:** potreban je oprez jer je procedura izrazito ovisna o izvođaču i aparatu na kojem se izvodi. Doppler signal vrlo je osjetljiv na minimalne pomake UZV-sonde, ali i prejaki pritisak sondom na određeno tkivo može dovesti do zatvaranja malih krvnih žila i na taj način do pojave lažno negativnih rezultata. Hiperekstenzija ili hiperfleksija zglobova također može dovesti do lažno negativnih rezultata zbog rastezanja zglobne čahure i kompresije pripadajućih vaskularnih struktura (11-13).

Za potpuno svladavanje izvođenja UZV-tehnike potrebno je sljedeće: 1. trajno izvođenje UZV-pretrage; 2. osnovno znanje iz fizike ultrazvučnih valova; 3. dobro poznavanje anatomije; 4. sposobnost uklapanja UZV-nalaza u kliničku sliku bolesnika; 5. dostupnost UZV-uređaja; 6. odgovarajuća oprema za UZV malih zglobova (visokofrekventne sonde, sonda poput hokejaškog štapa); 7. mogućnost konzultacije s mentorom.

## Primjena ultrazvuka u reumatologiji i standardizacija nalaza

Dijagnostički ultrazvuk (UZV) u današnje je vrijeme prilično rasprostranjena pretraga u rutinskoj fizijatrijsko-reumatološkoj praksi. Primjenom UZV-a moguće je utvrditi opseg anatomske oštećenja i razinu upale u ranom artritisu, pratiti tijek bolesti u upalnim reumatskim bolestima, odrediti učinkovitost različitih farmakoloških modaliteta, posebice biološke terapije te provoditi ultrazvučno vođene punkcije zglobova i mekih tkiva.

UZV je dokazano uspješniji u odnosu na klinički pregled na različitim zglobnim lokacijama, pa čak i pri izvođenju osnovnih kliničkih vještina, poput otkrivanja izljeva u koljenskom zglobu (14, 15). Naravno to ne znači da UZV zamjenjuje klinički pregled, nego samo predstavlja korisnu nadopunu kliničkom pregledu u svakodnevnom radu.

Važna prednost UZV-a u odnosu na preostale slikovne metode, poput CT-a, MR ili scintigrafije, jest mogućnost direktnog prikaza patološkog područja ili područja od

kliničkog interesa putem dijagnostičkog ultrazvuka odmah nakon kliničkog pregleda, što je, naravno, neizvedivo za preostale tri spomenute metode. Na taj način znatno se poboljšava mogućnost kliničkog rasuđivanja, dobiva se bolji uvid u regionalnu i funkcionalnu anatomiju, što u konačnici dovodi do boljeg razumijevanja patofizioloških procesa i poboljšanja procesa liječenja (16).

Dapače, primjenom UZV moguće je ostvariti i neke novosti vezane uz dijagnostiku i liječenje različitih reumatskih bolesti. Do prije nekoliko godina, polimialgija reumatika smatrana je tipičnim primjerom ekstraartikularne bolesti, ali se primjenom UZV-a uspješno pokazalo da se u navedenoj bolesti događa i sinovitis u području ramena i kukova te afekcija subakromijalne burze u gotovo 68 do 100 % bolesnika, a nalazi su naknadno potvrđeni primjenom MR-a (17). Navedene UZV-promjene ušle su u nove klasifikacijske kriterije iz 2012. godine za polimialgiju reumatiku (18).

Standardizacija primjene i dobivanje slike na točno određenim mjestima prema predloženim standardima preduvjet je primjene dijagnostičkog UZV-a. Budući minimalni pomaci UZV-sonde mogu davati dramatično različite UZV-slike, standardizacija omogućuje pojavu takvih fenomena. Na taj način omogućena je usporedba nalaza između različitih izvodača, različitih bolesnika te nalaza dobivenih u različito vrijeme na istom mjestu u istoga bolesnika. Utvrđene su standardne referentne vrijednosti za veličinu i oblik normalnih anatomskih struktura da bi se pomoglo pri razlikova-

nju normalnih i patoloških struktura (19). Noviji moderniji UZV-aparati mogu otkriti sinovijalnu tekućinu u zglobovima normalnih, zdravih ljudi. Pojava hipoehogena odjeka unutar zglobova, oko tetiva ili tekućina u burzama u području glave humerusa mogu biti normalni nalazi u posve zdravih osoba. 2005. OMERACT radna grupa (engl. Outcome Measurement in Rheumatoid Arthritis and Connective Tissue) publicirala je prve definicije o ultrazvučnoj patologiji. Detalji navedeni u ovom prikazu izvedeni su iz tih preporuka i nekih recentnih studija (20).

## Ultrazvučna anatomija normalnih struktura i nekih patoloških stanja

Proširenje zglobnog prostora obilježje je upale zgloba. UZV može razlučiti zglobni izljev, sinovijalnu hipertrofiju i homogenu zadebljanje sinovijalne membrane.

### Zglobni izljev

Sinovijalna je tekućina kompresibilna, a pritiskom UZV-sonde mijenja svoju poziciju. UZV omogućuje točnu vizualizaciju tekućine unutar zgloba i na taj način omogućuje bolju aspiraciju tekućine pri punkciji zgloba, a to je osobito važno u dubljim zglobovima poput zgloba kuka. U većini slučajeva UZV ne može utvrditi o kakvom tipu izljeva je riječ: o upalnom, infektivnom ili hemoragijskom izljevu. U tom slučaju aspiracija zgloba ključni je dijagnostički postupak za određivanje vrste izljeva (slika 1).

### Izljev u burzi

UZV prikazuje burze kao anehogene ili hipoehogene strukture između dvije hiperehogene linije. Najčešće analizirane burze jesu subakromijalno/subdeltoidna i semimembranozna (Bakerova cista) burza.

### Hipertrofija sinovijalne membrane - sinovitis

UZV može pouzdano razlikovati upalnu od neupalne reumatske bolesti (slike 1, 2 i 4). Sinovijalna membrana

normalno se ne prikazuje u zdravim zglobovima. Postojanje izljeva u zglobu, burzama ili tetivnim ovojnica može upućivati na inflamaciju, ali u nepostojanju izljeva sinovitis se dijagnosticira postojanjem abnormalno zadebljane sinovijalne membrane unutar zgloba. UZV može otkriti sinovitis koji nije vidljiv na kliničkom pregledu (14, 21) Ovakav subklinički sinovitis može predvidjeti radiografsku progresiju bolesti (22). Power Doppler (PD) pregled postao je iznimno važan dio UZV-pregleda sinovitisa. PD može otkriti minimalne poraste u prokrvljenosti sinovije, što je usporedivo s dinamičkim MR-om (11). Power Doppler signal vrlo dobro korelira s histološkim promjenama mikrovaskularne gustoće sinovijalne membrane (12) Power Doppler (PD) signal smanjen je nakon intraartikularne infiltracije glukokortikoida i liječenja lijekovima koji utječu na tijek i prognozu bolesti, poput metotreksata (21). Intra- i inter-observer varijabilnost umjerena je za PD pretragu i kreće se od K vrijednosti od 0,72 i 0,57 primjenom skale od 0 do 3 (13, 23). MR je usporediv glede senzitivnosti u procjeni zglobne inflamacije, ali visoki troškovi i dostupnost uređaja limitiraju uporabu.

## Dijagnostički ultrazvuk malih zglobova šaka i tetiva u reumatoidnom artritisu

### Tetive

Tetive se prikazuju na uzdužnim i poprečnim presjecima, primjenom visokofrekventnih sonda i dinamičkim pregledom, da bi se što bolje prikazala normalna fibrilarna struktura tetiva. Treba voditi računa o tzv. anizotropiji - pojavi kada se pri minimalnoj promjeni kuta sonde u odnosu na tetivu mogu pojaviti artefakti koji pogrešno mogu biti protumačeni kao patologija, poput rupture tetive. Stoga UZV-pregled mora biti dinamički izveden vodeći računa o tome da je UZV-snop okomito usmjeren u odnosu na promatranu strukturu u položaju od 90 stupnjeva (24).

Treba naglasiti da ekstenzorne tetive u području ručnoga zgloba imaju svoju tetivnu ovojnicu samo u razini zgloba, dok fleksorne tetive s palmarne strane imaju tetivne

ovojnice u razini ručnoga zgloba, ali se nastavljaju prema prstima (slika 1).

Tetivne ovojnice ultrazvučno se prikazuju kao tanke hiperehogene linije koje sadrže određeni sadržaj tekućine što okružuje normalnu tetivu.

Promatrano s dorzalne strane, u razini ručnoga zgloba nalazi se šest ekstenzornih kanala, ispod ekstenzornog retinakuluma s radijalne strane prema ularnoj kako slijedi: u prvom ekstenzornom kanalu nalaze se priljubljene dvije tetive: ekstenzor pollicis brevis i abductor pollicis longus tetiva, u drugom ekstenzornom kanalu također dvije tetive: ekstenzor karpi radialis longus i brevis tetiva, u trećem kanalu samo jedna tetiva dugog ekstenzora palca. U četvrtom kanalu nalazi se zajednička tetiva ostalih ekstenzora šake, u petom jedna tetiva ek-

Tablica 1. **Normalne strukture i patološka stanja u upalnim reumatskim bolestima i odgovarajući ultrazvučni (UZV) nalaz**  
(prilagođeno prema referenciji 24)

Table 1. **Normal structures and pathologic conditions in inflammatory rheumatic diseases and related ultrasound (ultrasound) findings**  
(adjusted from reference 24)

Stanje	UZV nalaz
Sinovitis	<ul style="list-style-type: none"> <li>■ homogeno ehogeno proširenje zglobnog prostora (sinovijalna proliferacija) koje se pojavljuje kao iregularna nakupina nježnih odjeka</li> <li>■ zadebljanje sinovijalne membrane (sinovijalna proliferacija) vidljivo ultrazvučno kao hipoehogena ili hiperehogena struktura unutar područja zahvaćenog izljevom</li> <li>■ nekompresibilno hipoehogeno intrakapsularno područje</li> <li>■ ehogeno nekompresibilno intraartikularno tkivo unutar sinovijalnog prostora</li> <li>■ postojanje abnormalnog hipoehogenog odjeka unutar zglobnog prostora koje predstavlja hipertrofiju sinovije, nekompresibilno na pritisak sonde, različito od jastučića masnog tkiva unutar zgloba</li> <li>■ proširenje zglobnog prostora s nakupinama „mekanih“ odjeka (čupavi ili vilozni) i/ili homogeno zadebljanje sinovije</li> </ul>
Zglobni izljev	<ul style="list-style-type: none"> <li>■ intraartikularno anehogeno (crno) područje</li> <li>■ anehogeno homogeno proširenje zglobnog prostora</li> <li>■ kompresibilno, anehogeno intrakapsularno područje</li> <li>■ hipoehogeni ili anehogeni kompresibilni materijal unutar zgloba (zglobnih recesusa)</li> <li>■ postojanje abnormalnih, kompresibilnih, anehogenih područja unutar zgloba</li> <li>■ anehogeno proširenje zglobnog prostora</li> </ul>
Tenosinovitis	<ul style="list-style-type: none"> <li>■ zadebljanje tetivnih ovojnica zbog izljeva (anehogeni obrazac), proliferacije sinovije (ehogeni obrazac) ili miješana forma (oba obrasca)</li> <li>■ abnormalno hipoehogeno područje oko tetive vidljivo na longitudinalnim i transverzalnim presjecima</li> <li>■ homogeno hipoehogeno ili anehogeno zadebljanje tetivne ovojnice (eksudativni tenosinovitis)</li> <li>■ zadebljanje tetivne ovojnice zbog nepravilne proliferacije sinovijalnog tkiva (proliferativni tenosinovitis)</li> <li>■ hipoehogeno ili anehogeno zadebljanje tetivne ovojnice s izljevom ili bez njega, vidljivo u dva okomita prikaza (uz mogući pozitivan dopler signal)</li> <li>■ postojanje tekućine u tetivnoj ovojnici, zadebljanje tetivne ovojnice, zadebljanje tetive</li> </ul>
Entezitis	<ul style="list-style-type: none"> <li>■ zadebljanje tetivnog hvatišta za kost, pojava erozija na koštanom dijelu hvatišta, stvaranje entezofita - koštanih zadebljanja u blizini hvatišta, upala priležećih burzi, pojačana prokrvljenost tetiva na Power Doppleru</li> </ul>
Hrskavica	<ul style="list-style-type: none"> <li>■ normalna hrskavica prikazuje se kao anehogena struktura; degenerativno promijenjena hrskavica ima povećanu ehogenost i nepravilne rubove; znak dvostruke konture hrskavice tipičan je za giht (zbog taloženja kristala natrijeva monourata u površnim slojevima hrskavice); za hondrokalcinozu tipična je pojava hiperehogenih linearnih kalcifikata unutar hrskavice (zbog taloženja kalcijevog pirofosfata unutar same hrskavice)</li> </ul>
Erozije	<ul style="list-style-type: none"> <li>■ prekid koštane površine vidljiv u 2 prikaza</li> <li>■ promjene koštane površine koja priliježe uz zglob</li> <li>■ koštani defekt vidljiv u 2 ili više prikaza</li> <li>■ intraartikularni prekid koštane površine vidljiv na 2 okomita prikaza</li> <li>■ koštani „prekid“ ili defekt s nepravilnim dnom vidljiv u longitudinalnom i transverzalnom prikazu</li> <li>■ prekid koštanih margina</li> </ul>
Ruptura tetive	<ul style="list-style-type: none"> <li>■ diskontinuitet tetive prikazan ultrazvučnim snopom okomito na tijek tetive</li> <li>■ fragmentacija malih skupina tetivnih fibrila, koja pokazuje tipičan gubitak normalne fibrilarne ehoteksture tetiva</li> </ul>
Daktilitis	<ul style="list-style-type: none"> <li>■ tenosinovitis, sinovitis, tendinitis i potkožni edem u području prsta</li> </ul>
Kosti	<ul style="list-style-type: none"> <li>■ vidljive su površine konture kosti i periostalna reakcija u stanjima poput neoplazmi, osteomijelitisa ili fraktura kosti; strukture ispod površine kosti nije moguće prikazati</li> </ul>
Periferni živci	<ul style="list-style-type: none"> <li>■ jednostavno i lako se prikazuje primjenom UZV-a; osobito je korisna primjena u dijagnostici sindroma karpalnog kanala (prikaz vanjskih uzroka kompresije na živac poput tenosinovitisa, anatomskih abnormalnosti li gangliona)</li> <li>■ mjerenja debljine medianusa na poprečnim prikazima uz povećanje površine mjerenog živca sugeriraju dijagnozu sindroma karpalnog kanala</li> </ul>

stenzora za mali prst, dok se u šestom kanalu nalazi još jedna tetiva ekstenzor karpi ulnarisa. Za lakšu orijentaciju pomaže nam postojanje tzv. Listerova tuberkla koji prominira na dorzalnoj strani ručnoga zgloba i razdvaja drugi i treći kanal međusobno.

S karpalne strane u razini ručnoga zgloba nalaze se tetive m. fleksor pollicis longusa (izvan karpalnog kanala) te 4 duboke i 4 površne tetive fleksora za prste unutar karpalnog kanala, prekrivene fleksornim retinakulumom. S radijalne strane nalazi se tetiva m. fleksor karpi radialisa i s ultarne strane istovjetna tetiva m. fleksor karpi ulnarisa u zasebnim odjeljcima (25).

Ultrazvučne sonde za tzv. "male zglobove i tetive" imaju frekvencije više od 12 MHz (najčešće 15 i 18 MHz) te omogućuju znatno bolju evaluaciju izrazito površnih struktura mekih tkiva. Često se koristi i sonda poput hokejaškog štapa radi boljeg prikaza navedenih malih zglobova (slika 1). Visokofrekventni UZV omogućuje korisne informacije o ranim afekcijama mekih tkiva u reumatoidnom (RA) i psorijatičnom artritisu (26) te rani prikaz artritisa.

#### **Metakarpofalangealni zglobovi (MCP)**

Promjene na zglobovima prstiju događaju se često i vrlo rano u reumatoidnom artritisu. MCP zglobove moguće je lako i do u detalje prikazati primjenom dijagnostičkog ultrazvuka. Primjenom longitudinalnih, transverzalnih, katkada i koronarnih prikaza MCP-zglobova moguće je izvrsno prikazati detalje mekih tkiva, kostiju, zglobne kapsule, zglobnog prostora te artikularne hrskavice metakarpalnih glava (slike 2, 3 i 4). Proširenje zglobnog prostora najčešći je rani nalaz u bolesnika s RA (3, 20). Ono nastaje ili zbog sinovijalnog izljeva, sinovijalne proliferacije ili kombinacije tih stanja. Drugi nalazi u RA uključuju gubitak jasnoće hrskavice MCP-zglobova, koštane erozije, hipoehogeno zadebljanje tetivnih ovojnica fleksora, iregularnost rubova ekstenzorih i fleksornih tetiva ili tetivne rupture (24).

Jedan od važnijih interesa u reumatologiji jest mogućnost razlikovanja zglobnog izljeva od sinovijalne proliferacije, što je omogućeno primjenom dijagnostičkog UZV-a.

#### **Erozije**

Postojanje erozija prominentan je radiološki znak reumatoidnog artritisa i njihovo postojanje znači da je bolest na neki način već uznapredovala. Prepoznavanje koštanih erozija važan je korak u prirodnom tijeku erozivnoga artritisa. OMERACT grupa (Outcome Measurement in Rheumatoid Arthritis and Connective Tissue) definira koštanu eroziju kao intraartikularni diskontinuitet koštane površine vidljiv u dva okomita smjera (20). Akutne erozije općenito imaju neravne rubove i slabo definiranu bazu koja omogućuje pravu transmisiju zvuka te je obično udružena s aktivnim sinovitisom (slika 2 i 4). Koštane defekte i bez priležecg sinovitisa treba oprezno razmotriti, iako je katkada riječ o kroničnim erozijama. Učestala pogreška, osobito u neiskusnih izvođača, jest postojanje normalnog uleknuća na dorzalnoj strani metakarpalnih glavica, što može biti protumačeno kao erozija. Riječ je o glatkom uleknuću s jasno vidljivom bazom koja ne omogućuje transmisiju ultrazvuka i nikada nije udružena s aktivnim sinovitisom.

Erozije u RA najčešće se nalaze u radijalnim dijelovima metakarpalnih glava ili u bazama falangi. DIP zglobovi vrlo su rijetko zahvaćeni, ali dosta erozija nalazi se u toj regiji u seronegativnom RA i osteoartritisu. Na šakama, drugi, treći i peti MCP-zglob najčešće su zahvaćeni, dok na stopalima najveću predilekciju za erozije nalazimo u području petoga, trećega te potom drugoga MTP-zgloba. Postoje razlike u lakoći otkrivanja erozija pojedinih malih zglobova. Tako se na šakama najbolji cirkumferencijski uvid dobiva u području drugoga i petog MCP-zgloba, dok je četvrti vrlo težak za analizu, osobito s ultarne i radijalne strane (20, 24) (slika 2 i 4).

## **Dijagnostički ultrazvuk u praćenju aktivnosti bolesti**

Ultrazvuk muskuloskeletnog sustava sve više se koristi kao sredstvo za praćenje aktivnosti bolesti u reumatoidnom artritisu te kao sredstvo za procjenu odgovora na primjenu određenih lijekova.

Power Doppler (PD) ultrazvuk je korisna metoda za praćenje odgovora na anti-TNF- $\alpha$  lijekove u RA. Riječ je o pouzdanoj i ponovljivoj metodi, vrlo osjetljivoj na male promjene protoka unutar krvnih žila sinovijalne membrane (27). Taylor i suradnici promatrali su bolesnike s ranim artritisom tako da su se koristili ultrazvukom za mjerenje sinovijalnog zadebljanja i promjene vaskularnosti u području MCP-zglobova (28). Pokazali su znatno poboljšanje lokalnog nalaza nakon primjene infliksimaba u usporedbi s kontrolama te su utvrdi-

li da je UZV bio senzitivniji za promjene nego klinički parametri (DAS).

Pregled svih perifernih zglobova radi utvrđivanja sinovitisa traži jako mnogo vremena i takav pregled rutinski se teško može izvesti. Nekoliko različitih autora predložilo je primjenu različitih sustava bodovanja za procjenu sinovitisa u manjem broju ključnih zglobova (29, 30).

Novija studija promatrala je nekoliko parametara za procjenu ishoda bolesti te je utvrdila da je ultrazvučni pregled „važan u najmanju ruku kao i klinički pregled” (31). OMERACT radna skupina za ultrazvuk razvija opće sustave stupnjevanja ultrazvuka tzv. Global OMERACT Scoring System (GLOSS) za uporabu u RA te sustave stupnjevanja i kvantifikacije entezitisa i osteoartritisa (2).



## Ultrazvuk kao prediktor ishoda bolesti

Još uvijek nema dovoljno jasnih pokazatelja da bi ultrazvuk mogao biti pouzdani prediktor dugoročnog ishoda u RA. Stoga se UZV ne preporučuje kao metoda izbora u novijim smjernicama NICE instituta (National Institute for Health and Clinical Excellence (NICE) Clinical Guideline on the management of RA (<http://www.nice.org.uk/CG79>) (32). Studije iz ovoga područja još uvijek

su u tijeku i kroz nekoliko sljedećih godina korisnost muskuloskeletnog ultrazvuka u procjeni ranog artritisa postat će jasnija. Većina autora danas koristi UZV u početnoj evaluaciji i praćenju bolesnika s upalnim artritisom na osnovu većeg broja studija koje su pokazale da je UZV mnogo osjetljivija metoda od kliničkog pregleda u otkrivanju sinovitisa.

## Intervencijski ultrazvuk

Lokalne injekcije glukokortikoida naširoko se primjenjuju u reumatologiji, ali još uvijek nema dovoljno dobro dizajniranih studija koje bi pokazale njihovu učinkovitost. Uobičajeno se aspiracija zglobova, primjena intraartikularnih injekcija te injekcija u meka tkiva izvodi koristeći se palpacijom određenih koštanih struktura kao orijentiranjem pri izvođenju takvih procedura. Na taj način može se dogoditi da se igla loše pozicionira u tkivu (prema nekim autorima to se i događa u gotovo 50 % slučajeva) (33), što može dovesti do pojave štetnih učinaka koji direktno mogu utjecati na ishod liječenja (33, 34). Netočna instilacija glukokortikoida može biti povezana s oštećenjem tkiva (<http://www.arthritisresearchuk.org/health-professionals-and-students/reports/topical-reviews/ultrasound-video-clips/1st-mtp-injection.aspx>).

Primjenom UZV-a za lokalizaciju zglobnih i mekotkivnih nakupina tekućine znatno se povećava i poboljšava broj uspješnih dijagnostičkih aspiracija, posebice u malim i srednje velikim zglobovima (32 % v. 97 %) (35, 36) (slika 7). Rezultati za primjenu glukokortikoidnih injekcija putem UZV-a još uvijek su konfliktni. Nedavno provedena studija pokazala je da ultrazvučno vođene lokalne infiltracije glukokortikoida umanjuju bol ( $p < 0,001$ ) i poboljšavaju ukupan odgovor bolesnika ( $p < 0,01$ ) u usporedbi s konvencionalnom lokalnom infiltracijom bez primjene UZV-a (37). Utvrđen je i pozitivan odgovor na ultrazvučno vođene lokalne injekcije u rame (38) Međutim, jedna druga novija studija koja je uspoređivala UZV i neultrazvučno vođenu lokalnu infiltraciju u bolesnika s upalnim artritisom pokazala je znatno poboljšanje u točnosti izvođenja procedure, ali bez znatnog učinka na kli-

nički ishod (39). Ultrazvučno vođene injekcije čine se točnijima i preciznijima (83 % v. 66 %) ali bez znatne razlike za bilo koji od većih parametara ishoda nakon 2 ili 6 tjedana. Ova druga studija također je pokazala da injekcije glukokortikoida u upalno promijenjen zglob, bez obzira na primijenjenu metodu, dovode do znatnog smanjenja boli, ukočenosti i funkcije (ocijenjeno od strane samih bolesnika) nakon dva i šest tjedana. Postoje podatci da ultrazvučno vođena punkcija SI zglobova ima točnost oko 40 % (potvrđeno nalazom MR-a), ali bez znatne razlike u kliničkom ishodu između dvije skupine (ultrazvučno i neultrazvučno vođena skupina) (40).

Ono što je bitno, UZV može promijeniti kliničku praksu. Može se dogoditi da liječnik aplicira lijek na nezhvaćeno mjesto ili ne aplicira na sva bolna mjesta. Međutim, jedna francuska studija pokazala je da dijagnostički UZV korišten kao sredstvo za otkrivanje patologije u području gležnja daje mnogo bolje rezultate nego aplikacija injekcija bez primjene UZV-a, samo na osnovi kliničkog pregleda (41).

Buduće studije potrebne su za pravilno pozicioniranje ultrazvučno vođenih aplikacija, ali kliničko iskustvo nam sugerira da ultrazvučno vođene punkcije treba svako provesti u slučajevima kada se u blizini nalaze vitalne strukture (krvne žile ili živci), kada je potrebna iznimna točnost (npr. radioaktivna sinovijektomija), kada nema izrazitih koštanih markera za orijentaciju (npr. burze ili tetivne ovojnice), kada je ciljani zglob dublje smješten (npr. kuk ili SI zglob), kada je anatomija promijenjena zbog bolesti ili debljine te kada klasična infiltracije ne uspije.

## Edukacija i osposobljavanje

Najveća pojedinačna prepreka za izvođenje ultrazvuka u reumatologiji jest trajanje edukacije potrebne za razvijanje potrebnih praktičnih vještina. Posljednjih deset godina Britansko reumatološko društvo (British Society for Rheumatology - BSR) i Europsko reumatološko društvo (European League Against Rheumatism - EULAR) organizirali su veliki broj UZV-tečajeva osnovne, srednje i napredne razine (basic, intermediate, advanced) i

to predstavlja veliki pomak u ultrasonografiji. Objavljene su i preporuke za sadržaj i provođenje UZV-tečajeva pod pokroviteljstvom EULAR-a (Recommendations for the content and conduct of EULAR MSK ultrasound courses) (42) kojih se i Hrvatsko reumatološko društvo pridržava pri provođenju navedenih tečajeva. To također predstavlja korak naprijed u standardizaciji treninga. Kratki tečajevi (tzv. obnavljajući tečajevi - refreshment

courses) također mogu stimulirati kandidate za dodatnim učenjem ili putem weba ili direktno u kontaktu s mentorima (43). Zapravo, može se reći da nema prave zamjene za kontinuirano učenje uz pomoć mentora, unatoč sve boljoj edukaciji putem weba.

Nedavno objavljeni pregled uporabe UZV-a u rutinskoj kliničkoj praksi pokazao je različite podatke za Europu, ali je vidljiv trend veće zastupljenosti UZV-a u reumatološkoj praksi (44). Međutim, postoje znatne razlike u UZV-treningu u različitim zemljama. UZV-trening je već sastavni dio poslijediplomske edukacije u Italiji i Njemačkoj. Međutim, postoje različiti prijedlozi u vezi s time što znači adekvatan trening i postizanje kompetencija za izvođenje UZV-pretrage samostalno. Američko radiološko društvo preporučuje da njihovi kandidati izvedu barem 500 pregleda pod nadzorom mentora kako bi postigli prihvatljiv standard ([http://www.acr.org/accreditation/ultrasound/ultrasound\\_reqs.aspx](http://www.acr.org/accreditation/ultrasound/ultrasound_reqs.aspx)).

Britansko kraljevsko društvo radiologa (Royal College of Radiologists) publiciralo je preporuke za neradiologe koji provode UZV te sugeriraju tjedno mentorstvo iskusnog ultrasoničara s ukupno najmanje 250 pregleda (<http://www.rcr.ac.uk/docs/radiology/pdf/ultrasound.pdf>) (45). Očito je u tom dijelu također potrebno usuglasiti stajališta.

Učenje preko weba može stvoriti pretpostavke za lakše svladavanje ultrazvučne tehnike u radu s mentorom (46), a čini se da će takav vid edukacije od 2016. godine biti obavezan pretprijetni dio za sudjelovanje u spomenutim tečajevima pod pokroviteljstvom EULAR-a (42).

Izdavanje certifikata za samostalno izvođenje dijagnostičkog ultrazvuka važan je dio procesa edukacije i treninga, a posljednjih godina i na tom planu vidljivi su važni pomaci s uvođenjem „Teach the teachers” tečaja za instruktore u sklopu EULAR-ove edukacije (42, 43).

## Primjena ultrazvuka u svakodnevnoj reumatološkoj praksi

Za početak, dijagnostički ultrazvuk treba smjestiti u odvojenu prostoriju u ambulantnom dijelu ili u sklopu dnevne bolnice. Najbolje je započeti rad s visoko kvalitetnim ultrazvučnim sustavima koji omogućuju bolji prikaz različitih normalnih i patoloških struktura i na taj način znatno olakšavaju trening i edukaciju. S druge strane, većina takvih uređaja ima trajnost između 7 i 10 godina, tako da se uloženi novac u početku može višestruko vratiti zbog duljine korištenja

takvih aparata. Fizičko pozicioniranje UZV-a u neposrednu blizinu bolesnika (ambulantni pogon ili dnevna bolnica) omogućuje brzu realizaciju UZV-pregleda kada je to neophodno i najmanji gubitak vremena i za bolesnika i liječnika.

Korisno je odrediti voditelja (jednoga ili više) UZV-jednice koji može koordinirati edukaciju početnika i nadgledanje izvođenja dijagnostičkog ultrazvuka drugih mlađih članova tima.

## Budući razvoj dijagnostičkog ultrazvuka

Primjena kontrastnog ultrazvuka može pomoći pri analizi aktivnog sinovitisa. Intravenozna primjena kontrasta s mikromjehurićima poboljšava kvalitetu slika koje se lošije prikazuju primjenom sadašnjih UZV-sustava te dovodi do poboljšanja senzitivnosti PD signala (47).

Trodimenzionalni (3D) ultrazvuk omogućuje promptno i brzo mjerenje volumena, što može biti korisno pri npr. određivanju veličine erozija. 3D UZV omoguću-

je reprodukciju različitih anatomskih prikaza koji nisu vidljivi dvodimenzionalnom 2D tehnologijom. Trajanje 3D pretrage skoro je podjednako trajanju 2D tehnike. Dvodimenzionalni UZV jest pretraga vrlo ovisna o izvođaču, dok se slike najbolje prikazuju u realnom vremenu. 3D UZV jest pretraga manje ovisna o iskustvu izvođača i omogućuje naknadnu rekonstrukciju dobivenih slika (48).

## Zaključak

Dijagnostički ultrazvuk muskuloskeletnog sustava posljednjih desetak godina revolucionarno je promijenio pristup liječenju reumatoloških bolesnika, posebice s upalnim reumatskim bolestima. Potrebni su dodatni naponi kako bi se ta metoda još više uvriježila u svakodnevnoj reumatološkoj praksi. Prema svim dosadašnjim saznanjima, investicija u dobru UZV-opremu na početku dugoročno je isplativa zbog više razloga. S druge strane, nedostatak može biti nepostojanje dostatnog vremena za provođenje dijagnostičkog ultrazvuka

u ionako preopterećenim reumatološkim ambulanta. Ključan je dobar trening i standardizacija treninga, a posljednjih godina na tom planu također su vidljivi veći pomaci. Ostaju otvorena pitanja validnosti i reproducibilnosti metode, a iz godine u godinu i ta se pitanja postupno rješavaju. U reumatologiji potencijal za korištenje dijagnostičkog ultrazvuka leži u mogućnosti rane i točne dijagnostike artritisa, praćenju bolesti i provođenju ultrazvučno vođenih intervencija (2, 20, 24, 25, 49) (slike 1 - 7).

## Izjava o sukobu interesa

Autor izjavljuje da nije u sukobu interesa.

## Literatura

1. Backhaus M, Burmester GR, Gerber T, i sur. Guidelines for musculoskeletal ultrasound in rheumatology. *Ann Rheum Dis*. 2001;60:641-9.
2. D'Agostino MA, Conaghan PG, Naredo E, i sur. The OMERACT ultrasound task force: advances and priorities. *J Rheumatol*. 2009;36:1829-32. Ispravak u: *J Rheumatol*. 2009;36:2625.
3. Cunnington J, Platt P, Rafferty G, Kane D. Attitudes of United Kingdom rheumatologists to musculoskeletal ultrasound practice and training. *Ann Rheum Dis*. 2007;66:1381-3.
4. Targeted ultrasound initiative [Internet]. London: Patient Central Limited; c2013 [pristup 2014 Lis 1]. Dostupno na: <http://targetedultrasound.net/>
5. Aletaha D, Neogi T, Silman AJ, i sur. 2010 rheumatoid arthritis classification criteria: an American College of Rheumatology / European League Against Rheumatism collaborative initiative. *Ann Rheum Dis*. 2010;69:1580-8.
6. Felson DT, Smolen JS, Wells G, i sur. American College of Rheumatology / European League Against Rheumatism provisional definition of remission in rheumatoid arthritis for clinical trials. *Arthritis Rheum*. 2011;63:573-86.
7. Ozgocmen S, Ozdemir H, Kiris A, Bozgeyik Z, Ardıçoglu O. Clinical evaluation and power Doppler sonography in rheumatoid arthritis: evidence for ongoing synovial inflammation in clinical remission. *South Med J*. 2008;101:240-5.
8. Saleem B, Brown AK, Keen H, i sur. Should imaging be a component of rheumatoid arthritis remission criteria? A comparison between traditional and modified composite remission scores and imaging assessments. *Ann Rheum Dis*. 2011;70:792-8.
9. Brown AK, Quinn MA, Karim Z, i sur. Presence of significant synovitis in rheumatoid arthritis patients with disease-modifying antirheumatic drug-induced clinical remission: evidence from an imaging study may explain structural progression. *Arthritis Rheum*. 2006;54:3761-73.
10. Brown AK, O'Connor PJ, Roberts TE, i sur. Ultrasonography for rheumatologists: the development of specific competency based educational outcomes. *Ann Rheum Dis*. 2006;65:629-36.
11. Szkudlarek M, Court-Payen M, Strandberg C, Klarlund M, Klausen T, Ostergaard M. Power Doppler ultrasonography for assessment of synovitis in the metacarpophalangeal joints of patients with rheumatoid arthritis: a comparison with dynamic magnetic resonance imaging. *Arthritis Rheum*. 2001;44:2018-23.
12. Walther M, Harms H, Krenn V, Radke S, Faehndrich TP, Gohlke F. Correlation of power Doppler sonography with vascularity of the synovial tissue of the knee joint in patients with osteoarthritis and rheumatoid arthritis. *Arthritis Rheum*. 2001;44:331-8.
13. Szkudlarek M, Klarlund M, Narvestad E, i sur. Ultrasonography of the metacarpophalangeal and proximal interphalangeal 13 joints in rheumatoid arthritis: a comparison with magnetic resonance imaging, conventional radiography and clinical examination. *Arthritis Res Ther*. 2006;8(2):R52.
14. Karim Z, Wakefield RJ, Conaghan PG, i sur. The impact of ultrasonography on diagnosis and management of patients with musculoskeletal conditions. *Arthritis Rheum*. 2001;44:2932-3.
15. Kane D, Balint PV, Sturrock RD. Ultrasonography is superior to clinical examination in the detection and localization of knee joint effusion in rheumatoid arthritis. *J Rheumatol*. 2003;30:966-71.
16. Taggart A, Benson C, Kane D. Ultrasound in rheumatology. *Arthritis Research UK*. 2011 Summer;6(9):1-14.
17. Frediani B, Falsetti P, Storri L, i sur. Evidence for synovitis in active polymyalgia rheumatica: sonographic study in a large series of patients. *J Rheumatol*. 2002;29:123-30. Ispravak u: *J Rheumatol*. 2002;29:644.
18. Macchioni P, Boiardi L, Catanoso M, Pazzola G, Salvarani C. Performance of the new 2012 EULAR/ACR classification criteria for polymyalgia rheumatica: comparison with the previous criteria in a single-centre study. *Ann Rheum Dis*. 2014 Jun;73:1190-3.
19. Schmidt WA, Schmidt H, Schicke B, Gromnica-Ihle B. Standard reference values for musculoskeletal ultrasonography. *Ann Rheum Dis*. 2004;63:988-94.
20. Wakefield RJ, Balint PV, Szkudlarek M, i sur. OMERACT 7 Special Interest Group. Musculoskeletal ultrasound including definitions for ultrasonographic pathology. *J Rheumatol*. 2005;32:2485-7. Ispravak u: *J Rheumatol*. 2006;33:440.
21. Grassi W. Clinical evaluation versus ultrasonography: who is the winner? *J Rheumatol*. 2003;30:908-9.
22. Brown AK, Conaghan PG, Karim Z, i sur. An explanation for the apparent dissociation between clinical remission and continued structural deterioration in rheumatoid arthritis. *Arthritis Rheum*. 2008;58:2958-67.
23. Vlad V, Berghea F, Iagnocco A, i sur. Inter & intra-observer reliability of grading ultrasound videoclips with hand pathology in rheumatoid arthritis by using non-sophisticated internet tools (LUMINA study). *Med Ultrason*. 2014;16:32-6.

24. Filippucci E, Iagnocco A, Meenagh G, i sur. Ultrasound imaging for the rheumatologist VII. Ultrasound imaging in rheumatoid arthritis. *Clin Exper Rheumatol.* 2007;25:5-10.
25. Perić P, Pervan M. Dijagnostički ultrazvuk u području malih zglobova šaka i stopala s naglaskom na primjenu u ranom artritisu. *Reumatizam.* 2010;57(2):68-8.
26. Zanetti M, Hodler J. Sonographie und Magnetresonanztomographie (MRT) der Tendinopathien. *Orthopade.* 1995;24:200-8.
27. Naredo E, Möller I, Cruz A, Carmona L, Garrido J. Power Doppler ultrasonographic monitoring of response to anti-tumor necrosis factor therapy in patients with rheumatoid arthritis. *Arthritis Rheum.* 2008;58:2248-56.
28. Taylor PC, Steuer A, Gruber J, i sur. Comparison of ultrasonographic assessment of synovitis and joint vascularity with radiographic evaluation in a randomized, placebo-controlled study of infliximab therapy in early rheumatoid arthritis. *Arthritis Rheum.* 2004;50:1107-16.
29. Naredo E, Rodríguez M, Campos C, i sur. Validity, reproducibility, and responsiveness of a twelve-joint simplified power Doppler ultrasonographic assessment of joint inflammation in rheumatoid arthritis. *Arthritis Rheum.* 2008;59:515-22.
30. Backhaus M, Ohrndorf S, Kellner H, i sur. Evaluation of a novel 7-joint ultrasound score in daily rheumatologic practice: a pilot project. *Arthritis Rheum.* 2009;61:1194-201.
31. Dougados M, Jousse-Joulin S, Mistretta F, i sur. Evaluation of several ultrasonography scoring systems for synovitis and comparison to clinical examination: results from a prospective multi-centre study of rheumatoid arthritis. *Ann Rheum Dis.* 2010;69:828-33.
32. NICE Clinical Guideline. Rheumatoid arthritis: the management of rheumatoid arthritis in adults. London: National Institute for Health and Clinical Excellence; 2009.
33. Jones A, Regan M, Ledingham J, Patrick M, Manhire A, Doherty M. Importance of placement of intra-articular steroid injections. *BMJ.* 1993;307:1329-30.
34. Eustace JA, Brophy DP, Gibney RP, Bresnihan B, FitzGerald O. Comparison of the accuracy of steroid placement with clinical outcome in patients with shoulder symptoms. *Ann Rheum Dis.* 1997;56:59-63.
35. Balint PV, Kane D, Hunter J, McInnes IB, Field M, Sturrock RD. Ultrasound guided versus conventional joint and soft tissue fluid aspiration in rheumatology practice: a pilot study. *J Rheumatol.* 2002;29:2209-13.
36. Raza K, Lee CY, Pilling D, i sur. Ultrasound guidance allows accurate needle placement and aspiration from small joints in patients with early inflammatory arthritis. *Rheumatology (Oxford).* 2003;42:976-9.
37. Sibbitt WL Jr, Peisajovich A, Michael AA, i sur. Does sonographic needle guidance affect the clinical outcome of intra-articular injections? *J Rheumatol.* 2009;36:1892-902.
38. Naredo E, Cabero F, Beneyto P, i sur. A randomized comparative study of short-term response to blind injection versus sonographic-guided injection of local corticosteroids in patients with painful shoulder. *J Rheumatol.* 2004;31:308-14.
39. Cunnington J, Marshall N, Hide G, i sur. A randomized, double-blind, controlled study of ultrasound-guided corticosteroid injection into the joint of patients with inflammatory arthritis. *Arthritis Rheum.* 2010;62:1862-9.
40. Hartung W, Ross CJ, Straub R, i sur. Ultrasound-guided sacroiliac joint injection in patients with established sacroiliitis: precise IA injection verified by MRI scanning does not predict clinical outcome. *Rheumatology (Oxford).* 2010;49:1479-82.
41. D'Agostino MA, Ayrat X, Baron G, Ravaut P, Breban M, Dougados M. Impact of ultrasound imaging on local corticosteroid injections of symptomatic ankle, hind-, and mid-foot in chronic inflammatory diseases. *Arthritis Rheum.* 2005;53:284-92.
42. Naredo E, Bijlsma JW, Conaghan PG, i sur. Recommendations for the content and conduct of European League Against Rheumatism (EULAR) musculoskeletal ultrasound courses. *Ann Rheum Dis.* 2008;67:1017-22.
43. Filippucci E, Meenagh G, Ciapetti A, Iagnocco A, Taggart A, Grassi W. E-learning in ultrasonography: a web-based approach. *Ann Rheum Dis.* 2007;66:962-5.
44. Naredo E, D'Agostino MA, Conaghan PG, i sur. Current state of musculoskeletal ultrasound training and implementation in Europe: results of a survey of experts and scientific societies. *Rheumatology (Oxford).* 2010;49:2438-43.
45. Board of the Faculty of Clinical Radiology, The Royal College of Radiologists. Ultrasound training recommendations for medical and surgical specialties. London: The Royal College of Radiologists; 2005.
46. Filippucci E, Unlu Z, Farina A, Grassi W. Sonographic training in rheumatology: a self teaching approach. *Ann Rheum Dis.* 2003;62:565-7.
47. Magarelli N, Guglielmi G, Di Matteo L, Tartaro A, Mattei PA, Bonomo L. Diagnostic utility of an echo-contrast agent in patients with synovitis using power Doppler ultrasound: a preliminary study with comparison to contrast-enhanced MRI. *Eur Radiol.* 2001;11:1039-46.
48. Naredo E, Möller I, Acebes C, i sur. Three-dimensional volumetric ultrasonography: does it improve reliability of musculoskeletal ultrasound? *Clin Exp Rheumatol.* 2010;28:79-82.
49. Meenagh G, Filippucci E, Kane D, Taggart A, Grassi W. Ultrasonography in rheumatology: developing its potential in clinical practice and research. *Rheumatology.* 2007;46:3-5.