

PRIKAZ ASIMPTOMATIČNE BOLESNICE S TEŠKOM HIPOKALCEMIJOM UZROKOVANOM MANJKOM VITAMINA D

Case Report of Asymptomatic Patients with Severe Hypocalcemia Caused by a Lack of Vitamin D – Case Report Of Patients with MEN 1

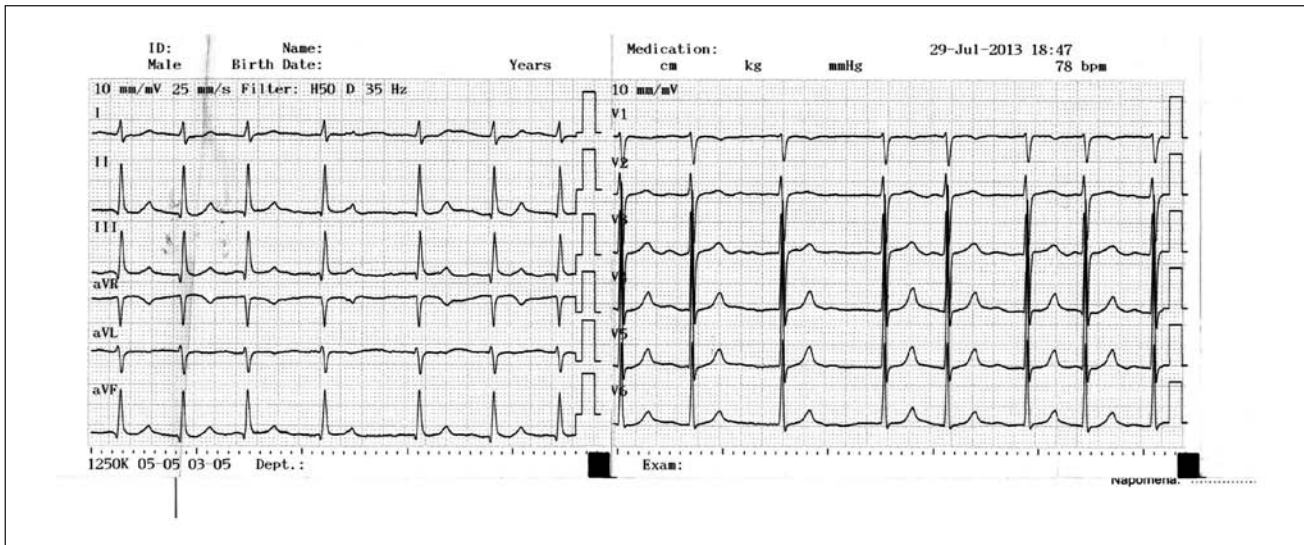
Danijela Fabris-Vitković, Mariza Babarović-Jurišić, Aleksandra Blagonić, Divna Periša-Đeldum
Odjel za endokrinologiju, Opća bolnica Pula, Pula

Prikaz slučaja: 75-godišnja bolesnica upućena je na pregled endokrinologu radi osteoporoze. U anamnezi unazad godinu i pol dana pojava tegoba u smislu izrazitih bolova u križima sa propagacijom u lijevu nogu, progresivne slabosti oba donja ekstremiteta, izraženije lijevo, bez parestezija ili inkontinencije stolice i urina. Obrađena je od strane neurologa i neurokirurga, upućena fizijatru koji indicira daljnju obradu uključujući endokrinološki pregled. Na primjenjenu analgetsku terapiju bez ikakvog poboljšanja. U ranijoj anamnezi: kardiopata sa trajnom fibrilacijom atrijske, hipertenzija; od 1990.-1995. liječena tireosupresivima zbog hipertireoze, 1995. radiojodna terapija nakon koje je zaostala hipotireoza koju supstituira levotiroksinom; 2008. prijelom lijeve palčane kosti na tipičnom mjestu, konzervativno tretiran, te iste godine pad pri čemu je zadobila prijelom vrata lijeve bedrene kosti koji je operativno liječen (TEP). Od 2008.-2013. izgubila je na težini oko 30 kg. Učinjenom obradom verificira se sekundarni hiperparatiroidizam zbog manjka vitamina D. U nalazima prisutna teška hipokalcemija uz povišen intaktni PTH u serumu te nemjerljivo niske vrijednosti 25-OH vit.D. Zbog izrazite hipokalcemije došlo je do poreme-

ćaja koagulacije (sniženo PV i produljen INR). Učinjena je proširena obrada zbog značajnog gubitka na tjelesnoj težini i normocitne anemije kojom se verificirao kronični atrofični gastritis uz manjak folata. Bolesnica nije pokazivala nikakve kliničke znakove i simptome hipokalcemije.

Tijekom boravka na odjelu tretirana je kalcitriolom i oralnim preparatima kalcija uz gastroprotekciju, folate te raniju kardijalnu terapiju, korigirana je doza levotiroksina zbog neadekvatno supstituirane hipotireoze. Otpuštena je s nalazom kalcija u serumu: 1,90 mmol/l. Ambulantno praćena putem endokrinološke ambulante. Postepeno povećavana doza kalcitriola do 3x0,5 mcg dnevno uz kalcij citrat u dozi od 2x500 mg dnevno. Razina serumskog kalcija normalizirala se oko 3 mj. nakon otpusta iz bolnice, dok se nalaz PTH normalizirao tek nakon 6 mjeseci. Tada je u terapiju uveden teriparatid u dozi od 20 mcg s.c. dnevno uz dosadašnju dozu kalcitriola i oralnih preparata kalcija. Klinički se pratila potpuna regresija slabosti mišića, bolesnica je bila značajno pokretljivija, dok je bol u križima zaostala ali u puno manjem intenzitetu.

	(S) Ca (2,14-2,53) mmol/l	Ca ⁺⁺ (1,18- 1,32) mmol/l	(U) Ca (0-7,9) mmol/dU	(S) P (0,79-1,42) mmol/l	(U) P (12,9-42) mmol/ dU	(S) AP (60-142) U/l	(S) PTH (1,6-6,9) pmol/l	(S) 25- OH vit.D (75-300) nmol/l
07/2013	1,71		0,2	0,95	7,9	1061	97,7	
08/2013	1,65	0,76	0,1	0,77	11,0	1058		
08/2013							49,7	< 7,5
08/2013	1,89		0,2			742		



Rasprava: Vitamin D je značajan u starijoj životnoj dobi obzirom na njegov direktan utjecaj na povećan morbiditet. Manjak vitamina D uobičajen je i dobro dokumentiran u starijoj životnoj dobi (prevalencija varira od 5-25% starije populacije, dok kod institucionaliziranih osoba prevalencija raste na 48-80%) i predstavlja dobro poznat rizik za nastanak osteoporoze, povećanu učestalost padova i rizika od prijeloma. Povezan je također s tumorima dojke, prostate i kolona, šećernom bolesti tipa 2, kardiovaskularnim bolestima te hipertenzijom. Obzirom na njegov utjecaj na apsorpciju kalcija, težak manjak vitamina D može dovesti do hipokalcemije koja pak može varirati u kliničkim manifestacijama (u blažim ili kroničnim oblicima pojava grčeva

mišića, u teškim ili akutnim oblicima pojava neuromuskularne iritabilnosti, tetanije, edema papile, aritmija, epi ataka ili smrti). U literaturi samo je nekoliko opisanih slučajeva teške hipokalcemije uzrokovane manjkom vitamina D, a većina prikaza odnosi se na bolesnike koji u anamnezi imaju barijatrijsku operaciju.

Zaključak: Neovisno što je densitometrija postala gotovo rutinski pregled u populaciji, još uvijek nalazimo bolesnike koji, iako u anamnezi imaju multiple prijelome, nisu upućeni na daljnju etiološku obradu. Važnost vitamina D u starijoj životnoj dobi trebala bi biti dodatno naglašena.

Rad prikazan na:

ISCEM 2013 international scientific conference on endocrinology and metabolism 2013.

6. Hrvatski endokrinološki kongres s međunarodnim sudjelovanjem, 2013. Poreč