

Hipoglikemija – nuspojava terapije propranololom dojenačkih hemangioma – prikaz triju slučajeva

Arnes Rešić¹, Zdenka Pleša Premilovac¹, Filip Jurić², Marko Mesić²

Peroralno primijenjen propranolol u dozi od 1-3 mg/kg/dan terapija je izbora kompliciranih hemangioma dojenačke dobi. Prikazujemo dva bolesnika s nastankom simptomske hipoglikemije i jednog bolesnika s nastankom konvulzija najvjerojatnije povezanih s hipoglikemijom, koji su na peroralnoj terapiji propranololom radi liječenja dojenačkih hemangioma. Iako se propranolol prilično dugo primjenjuje u drugim indikacijama, i čini se pouzdanim lijekom, baš zbog svoje neselektivnosti u djelovanju potrebno je prepoznati moguće i rjeđe nuspojave kao što je hipoglikemija, posebice u novim indikacijama za primjenu lijeka kao što je liječenje dojenačkih hemangioma u proliferativnoj fazi rasta.

Ključne riječi: hipoglikemija; hemangiom; propranolol; dojenče

UVOD

Hemangiomi su najčešći dobroćudni tumori dojenačke dobi s incidencijom i do 10% (1). U liječenju dojenačkih hemangioma propranolol se primjenjuje od 2008. god. u „off label” primjeni, a od travnja 2014. god. na području Europske unije (EU) registrirana je oralna otopina propranolola u indikaciji liječenja proliferirajućeg infantilnog hemangioma koji zahtijeva sistemsku terapiju (2, 3). Riječ je o bolesnicima kod kojih hemangiom ugrožava život ili vitalnu funkciju, bolesnicima koji imaju ulcerirani hemangiom s bolovima i/ili izostankom odgovora na jednostavne mjere njege rane, ili kod kojih hemangiom prijeti nastanku trajnih ožiljaka ili radi bitno estetsko nagrđivanje.

Propranolol je beta-blokator koji karakteriziraju nedostatak kardioselektivne aktivnosti u blokadi beta-1 adrenergičkih receptora, antiaritmički učinak, nepostojanje djelomične aktivnosti agonista (ili intrinzične simpatomimetičke aktivnosti). Najčešće zabilježene nuspojave kod terapije dojenačkog hemangioma su poremećaji spavanja, pogoršanje infekcija respiratornog sustava (bronhitis i bronhiolitis), proljev i povraćanje (≥ 1 na 10 osoba). U kliničkim studijama zabilježeno je asimptomatsko sniženje vrijednosti glukoze u krvi, a u nekoliko literaturnih izvješća opisuje se hipoglikemija i konvulzije povezane s hipoglikemijom, posebice u slučajevima dugotrajnog gladovanja i interkurentne bolesti,

povraćanja i kod predoziranja (3, 4, 5, 6, 7). Istodobno liječenje sistemskim kortikosteroidima može povećati rizik od hipoglikemije (5).

PRIKAZ BOLESNIKA 1

Kod ženskog dojenčeta u dobi od pet mjeseci započeta je peroralna terapija propranololom radi zaustavljanja nekontroliranog rasta hemangioma desnog obraza u fazi proliferacije (Slika 1). Terapija je uvedena u bolničkim uvjetima, uz prethodni monitoring rutinskih nalaza, uključujući i glikemiju, a praćenje nastavljeno ambulantno, titrirajući dozu lijeka do 2mg/kg/ dan razdijeljeno u tri davanja. Na primijenjenu terapiju bilježi se izvrstan klinički odgovor smanjenja hemangioma desnog obraza, bez razvoja nuspojave lijeka, a liječenje je provedeno u trajanju od 13 mjeseci (kronološka dob 18 mj.). Nakon postupnog ukidanja propranolola i prekida primjene lijeka, tijekom sljedeća četiri mjeseca (kronološka dob 22 mjeseca) dolazi do nekontroliranog

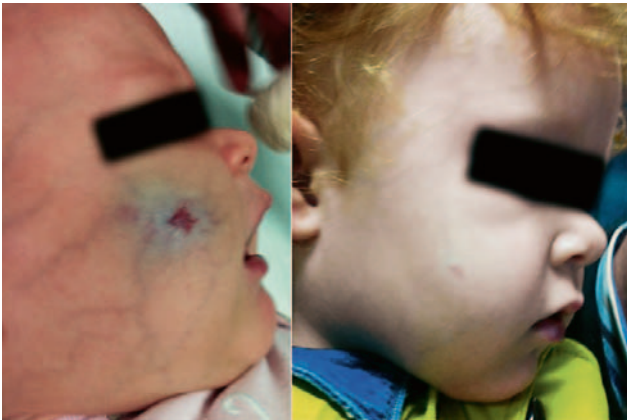¹ Klinika za pedijatriju Klinike za dječje bolesti Zagreb, Klaićeva 16, Zagreb

² Klinika za dječju kirurgiju Klinike za dječje bolesti Zagreb, Klaićeva 16, Zagreb

Adresa za dopisivanje:

Arnes Rešić, dr. med.; Klinika za dječje bolesti Zagreb; Klinika za pedijatriju; Klaićeva 16, 10000 Zagreb; e-mail: areasic@yahoo.com

Primljeno/Received: 2. 10. 2014., Prihvaćeno/Accepted: 21. 10. 2014.



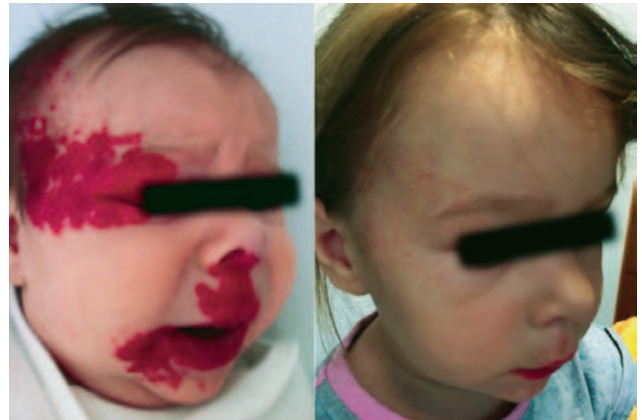SLIKA 1. Lijevo prije terapije propranololom, desno nakon nje

rasta hemangioma desnog obraza koji prijeti bitnim estetskim nagrđivanjem. Stoga se u terapiju ponovo uvodi propranolol *per os* u dozi od 2 mg/kg/dan razdijeljeno u tri davanja koji uzima četiri mjeseca uz vidljiv izvrstan terapijski odgovor. U Hitnu službu Klinike donešena je djevojčica u dobi od 26 mjeseci, nepokretna, pri pregledu izrazito pospana, teško se razbuđivala. Mjerene vitalne funkcije: RR 110/60 mmHg, SaO₂ 98%, puls 100 u min. Odmah izmjerena glukoza u krvi na glukometar pokazuje oznaku low (nisko), naknadno nalaz iz laboratorija vađenjem kapilarne krvi daje nalaz glukoze u krvi 1,1 mmol/L. Postavljen je venski put uz parenteralno davanje 10% otopine glukoze, nakon čega se dijete odmah razbuđuje, traži jesti i piti.

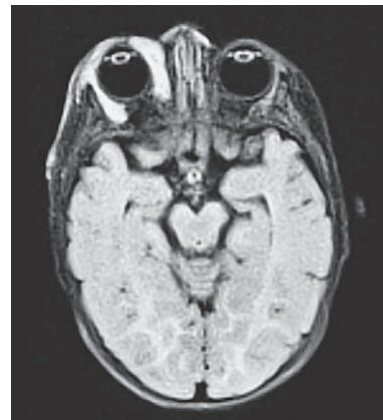
Iz anamneze se doznalo da je pet dana prije prijma bila febrilna i otad slabo jede i pije. Na dan prijma nije ništa uzimala na usta, osim propranolola sedam sati prije dolaska. Hipoglikemija je korigirana, a s roditeljima se dogovorilo postupno ukidanje lijeka uz nadzor unosa hrane i tekućine. Nakon prekida uzimanja lijeka nije više došlo do ponovnog rasta hemangioma na desnom obrazu.

PRIKAZ BOLESNIKA 2

Žensko dojenče u dobi od 2,5 mjeseca prvi put je primljeno u našu Kliniku zbog segmentalnog *plaque-like* hemangioma desne strane lica u proliferativnoj fazi rasta, koji zahvaća desno oko i ulcerira središnji dio donje usne (Slika 2). Kako je riječ o segmentalnom hemangiomu na licu, većem od 5 cm u promjeru s tipičnom distribucijom za PHACE sy. (*posterior fossa abnormalities, hemangioma, arterial/aortic anomalies, cardiac anomalies, eye abnormalities and sternum/supraumbilical raphe*), obavljena je magnetska rezonancija mozga s angiografijom kojom se isključe moguće povezane anomalije središnjeg živčanog sustava kao i pridružene anomalije krvnih žila mozga. Nalaz upućuje na to da je desni očni bulbus okružen nepravilnom strukturom povišenog intenziteta signala na T2 mjerenoj slici, koja je najdeblja kranijalno i me-



SLIKA 2. Lijevo prije terapije propranololom, desno nakon nje

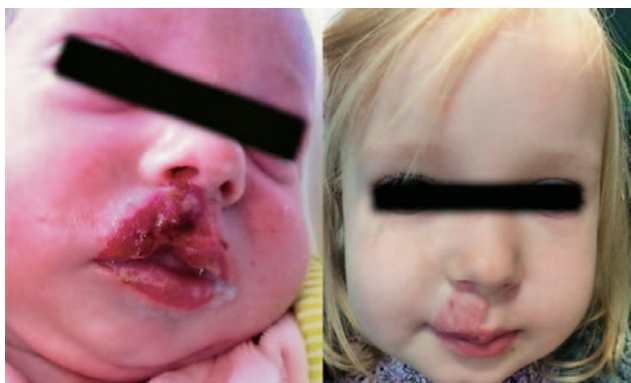

SLIKA 3. MR mozga

dijalno (oko 6 mm), te se postkontrastno intenzivno imbibrira i odgovara hemangiomu. Vanjski ravni očni mišić je blaže imprimiran s lateralne strane opisanom strukturom (Slika 3). U dobi od 3 mjeseca započne se peroralna terapija propranololom u dozi od 2 mg /kg/dan razdijeljeno u tri davanja uz izvrstan terapijski učinak. Nakon pet mjeseci provođenja terapije (kronološka dob 8 mj.) primljena je u bolnicu u jutarnjim satima kad je majka uočila da je dojenče hladne kože, oznojeno, klonulo, pospano, gotovo bez kontakta. Zadnju dozu propranolola je dobila oko šest sati prije događaja, zadnji obrok 11 sati prije toga. Mjerena vrijednost glukoze u krvi kod prijma iznosila je 2,2 mmol/L. Hipoglikemija je korigirana 5%-tnom otopinom glukoze parenteralno. Terapija propranololom je uz mjere opreza o uzimanju tekućine i hrane provedena dalje do ukupno 15 mjeseci (kronološka dob 18 mjeseci) s izvrsnim terapijskim uspjehom.

PRIKAZ BOLESNIKA 3

U ženskog novorođenčeta u dobi od 26 dana započeta je peroralna terapija propranololom radi zaustavljanja rasta i



SLIKA 4. Lijevo prije terapije propranololom, desno nakon nje

smanjenja ulcerirajućeg hemangioma gornje usnice i flitruma nosa (Slika 4). Propranolol je primijenjen u dozi od 2 mg/kg/dan razdijeljeno u tri davanja tijekom 20 mjeseci, bez zabilježenih nuspojava lijeka.

U dobi od 1 godine i 10 mjeseci primljena je na bolničko liječenje u našu ustanovu zbog paroksizmalnog zbivanja, koje je prema opisu odgovaralo konvulzivnoj ataci. Ujutro nakon buđenja, na očevim je rukama izgubila tonus, omlohavila, potom se kratkotrajno u više navrata zgrčila, privlačeći ruke k tijelu, s pogledom fiksiranim prema gore, što se ponovilo u više navrata, sve u trajanju od oko 30 minuta. Tijekom transporta do bolnice konvulzije spontano prestaju, ali dijete je i dalje pospano i djeluje dezorijentirano. Majka joj je davala na usta zaslađeni napitak i čokoladu, svjesna činjenice da dijete nije uzelo obrok otprije 11 sati, a zadnju dozu propranolola je dobila šest sati prije događaja. U trenutku opisanog zbivanja nije izmjerena koncentracija glukoze u krvi. Transport je obavljen osobnim automobilom, a do primitka u našu Kliniku dijete je u više navrata popilo zaslađeni napitak i pojelo dosta čokolade, čime se značajno poboljšalo stanje djetetove svijesti, odnosno nestalo je pospanosti, čime se indirektno može zaključiti da je riječ o poremećaju svijesti koji je povezan s hipoglikemijom. Kod prijma mjerena koncentracija glukoze u krvi iznosila je 4,4 mmol/L. EEG sniman u pospanosti i II. fazi spavanja urednog je nalaza. U daljnjem tijeku boravka dijete je parenteralno rehidrirano, doza propranolola titrirana do potpunog ukiđanja, a gore opisani događaj se nije ponovio.

RASPRAVA

U odraslih se propranolol primjenjuje dugi niz godina u liječenju: arterijske hipertenzije, aritmija, koronarne bolesti, liječenju akutnog infarkta miokarda, sekundarne prevencije nakon akutnog infarkta miokarda, angine pectoris, srčane insuficijencije, esencijalnog tremora, profilaksi napadaja migrene i brojnim drugim indikacijama. Iskustva u primjeni propranolola u terapiji dojenačkih hemangioma su ogra-

ničena na posljednjih šest godina. Nakon izvješća autora iz Francuske (*Léauté-Labrèze C. i sur.*) propranolol se primjenjuje „off label“ u liječenju dojenačkih hemangioma od 2008. godine (2). U travnju 2014. god. peroralna suspenzija propranolola (Hemangiol) registrirana je u EU u indikaciji liječenja dojenačkih hemangioma u proliferativnoj fazi rasta, koji zahtijeva sistemsku terapiju (3).

Mogući mehanizmi djelovanja propranolola radi zaustavljanja rasta hemangioma su višestruki. U objavljenoj literaturi najviše se naglašava djelovanje propranolola na lokalni hemodinamski učinak (vazokonstrikcija), inhibiciju angiogeneze, stimuliranje učinka apoptoze na kapilarnim endotelnim stanicama i smanjenje signalnih putova vaskularnog endotelnog čimbenika rasta (VEGF), bazičnog čimbenika rasta fibroblasta (bFGF) i posljedične angiogeneze i proliferacije. Za rane učinke lijeka (svjetlija boja površine hemangioma unutar 1-3 dana od početka primjene lijeka) smatra se da su rezultat vazokonstrikcije zbog smanjenog oslobađanja dušičnog oksida (NO). Zaustavljanje rasta hemangioma pripisuje se blokiranju proangiogenih signala VEGF-a, bFGF-a i metaloproteinaza (MMP 2/9). Za trajne učinke smatra se da su posljedica indukcije apoptoze endotelnih stanica, što rezultira regresijom tumora (8).

Unatoč činjenici da je riječ o „starom lijeku“ koji se sad primjenjuje u novoj indikaciji, nema mnogo podataka o nuspojavama s obzirom na mali broj bolesnika u kliničkim studijama, kratku dužinu postmarketinškog praćenja kao i nedostatnost objavljene literature.

Hipoglikemija se opisuje kao manje česta nuspojava ($\geq 1/1000$ i $< 1/100$) u dvije kliničke studije koje su uključile 424-ero bolesnika koji su liječeni peroralnom suspenzijom propranolola u dozi od 1-3 mg/kg/dan u maksimalnom trajanju liječenja od 6 mjeseci (3). Za konvulzije povezane s hipoglikemijom učestalost se ne može procijeniti iz dostupnih podataka.

Mehanizam djelovanja kojim propranolol uzrokuje pojavu hipoglikemije nije dokraja razjašnjen. Neselektivni beta-blokatori poput propranolola blokiraju kateholaminima induciranu glikogenolizu, glukoneogenezu i lipolizu, predisponirajući nastanak hipoglikemije. Većina opisanih slučajeva u literaturi odnosila se na primjenu propranolola u relativno niskim dozama (1-2 mg/kg/dan), što navodi na zaključak da nuspojava nije ovisna o dozi (4, 9, 10, 11, 12, 13). Smatra se da propranolol sprječava odgovor endogenih kateholamina u korekciji hipoglikemije. On može prikriti adrenergičke upozoravajuće znakove hipoglikemije, osobito tahikardiju, drhtanje, anksioznost i glad. Posebno je veća opasnost hipoglikemije ako dijete ne jede, razvije neku drugu bolest ili povraća i kod predoziranja. Istodobna primjena kortikosteroida zbog adrenalne supresije može rezultirati gubitkom

kontraregulatornog odgovora lučenja kortizola i povećati rizik hipoglikemije (5). Iznimno se hipoglikemijske epizode mogu prezentirati u obliku konvulzivnog napadaja i/ili kome (11).

Ako se pojave klinički znakovi hipoglikemije, potrebno je izmjeriti glukozu, korigirati hipoglikemiju peroralnim ili parenteralnim putem i pratiti djetetovo stanje sve dok simptomima ne nestanu. Kod djece s dijabetesom praćenje glukoze u krvi mora biti učestalije.

Cilj prikaza ovih slučajeva je skretanje pozornosti na adekvatno prepoznavanje hipoglikemije kao ozbiljne nuspojave tijekom primjene propranolola peroralno u terapiji dojenačkih hemangioma, koja nije dovoljno naglašena u odnosu na druge poznate nuspojave kao što su hipotenzija, bradikardija i bronhoopstrukcija, a čijim pravodobnim prepoznavanjem i adekvatnom terapijom preveniramo pojavu teških komplikacija.

Kratice:

PHACE sy. (posterior fossa abnormalities, hemangioma, arterial/aortic anomalies, cardiac anomalies, eye abnormalities and sternum/supraumbilical raphe)

EU - Europska unija

VEGF - vaskularni endotelni čimbenik rasta

bFGF - bazični čimbenik rasta fibroblasta

NO - dušični oksid

MMP 2/9 - metaloproteinaza 2/9

NOVČANA POTPORA/FUNDING

Nema/None

ETIČKO ODOBRENJE/ETHICAL APPROVAL

Nije potrebno/None

DOPRINOSI AUTORA/DECLARATION OF AUTHORSHIP

Svi autori jednako su doprinijeli izradi rada/*All authors have equally contributed to a manuscript writing*

SUKOB INTERESA/CONFLICT OF INTEREST

Autori su popunili *the Unified Competing Interest form* na www.icmje.org/coi_disclosure.pdf (dostupno na zahtjev) obrazac i izjavljuju: nemaju potporu niti jedne organizacije za objavljeni rad; nemaju financijsku potporu niti jedne organizacije koja bi mogla imati interes za objavu ovog rada u posljednje 3 godine; nemaju drugih veza ili aktivnosti koje bi mogle utjecati na objavljeni rad.*All authors have completed the Unified Competing Interest form at www.icmje.org/coi_disclosure.pdf (available on request from the corresponding author) and declare: no support from any organization for the sub-*

mitted work; no financial relationships with any organizations that might have an interest in the submitted work in the previous 3 years; no other relationships or activities that could appear to have influenced the submitted work.

LITERATURA

- Kicline C, Frieden IJ. Infantile hemangiomas: How common are they? A systematic review of medical literature. *Pediatric Dermatol.* 2008;25:168-73. <http://dx.doi.org/10.1111/j.1525-1470.2008.00626.x>
- Léauté-Labrèze C, Dumas de la Roque E, Hubiche T, et al. Propranolol for severe hemangiomas of infancy. *N Engl J Med.* 2008;358:2649-51. <http://dx.doi.org/10.1056/NEJMc0708819>
- Sažetak opisa svojstava lijeka Hemangioli, http://ec.europa.eu/health/documents/community-register/html/index_en.htm
- de Graaf M, Breur MJ, Raphae MF, et al. Adverse effects of propranolol when used in the treatment of haemangioma: a case series of 28 infants. *J Am Acad Dermatol.* 2011;65:320-7. <http://dx.doi.org/10.1016/j.jaad.2010.06.048>
- Breur MJ, Graaf M, Breugem CC, Pasmans S. Hypoglycemia as a result of propranolol during treatment of infantile hemangioma: A case report. *Pediatr Dermatol.* 2011;28:169-71. <http://dx.doi.org/10.1111/j.1525-1470.2010.01224.x>
- Holland KE, Frieden IJ, Frommelt PC, Mancini AJ, Wyatt D, Drolet BA. Hypoglycemia in children taking propranolol for the treatment of infantile hemangioma. *Arch Dermatol.* 2010;146:775-8. <http://dx.doi.org/10.1001/archdermatol.2010.158>
- Putgen KB, Summerer B, Schneider J, Cohen BA, Boss EF, Bauman NM. Cardiovascular and blood glucose parameters in infants during propranolol initiation for treatment of symptomatic infantile hemangiomas. *Ann Otolaryngol Rhinol Laryngol.* 2013;122:550-4. <http://dx.doi.org/10.1177/000348941312200903>
- Storch CH, Hoeger PH. Propranolol for infantile haemangiomas: insights into the molecular mechanisms of action. *Br J Dermatol.* 2010;163:269-74. <http://dx.doi.org/10.1111/j.1365-2133.2010.09848.x>
- Lawley LP, Siegfried E, Todd JL. Propranolol treatment for hemangioma of infancy: risks and recommendations. *Pediatr Dermatol.* 2009;26:610-4. <http://dx.doi.org/10.1111/j.1525-1470.2009.00975.x>
- Bonifazi E, Acquafredda A, Milano A, Montagna O, Laforgia N. Severe hypoglycemia during successful treatment of diffuse hemangiomatosis with propranolol. *Pediatr Dermatol.* 2010;27:195-6. <http://dx.doi.org/10.1111/j.1525-1470.2009.01081.x>
- Fusilli G, Merico G, Gurrado R, Rosa T, Acquafredda A, Cavallo L. Propranolol for infantile haemangiomas and neuroglycopenic seizures. *Acta Paediatr.* 2010;99:1756. <http://dx.doi.org/10.1111/j.1651-2227.2010.01990.x>
- Blatt J, Morrell DS, Buck S, et al. B-blockers for infantile hemangiomas: a single-institution experience. *Clin Pediatr (Phila).* 2011;50:757-63. <http://dx.doi.org/10.1177/0009922811405517>
- Drolet BA, Frommelt PC, Chamlin SL, et al. Initiation and use of propranolol for infantile hemangioma: report of a consensus conference. *Pediatrics.* 2013;131:128-40. <http://dx.doi.org/10.1542/peds.2012-1691>

SUMMARY

Hypoglycemia as a side effect of infantile hemangioma treatment with propranolol: three case reports

A. Rešić, Z. Pleša Premilovac, F. Jurić, M. Mesić

Therapy of choice for complicated hemangiomas in infancy is orally administered propranolol in a dose of 1-3 mg/kg/day. We report on two patients who developed symptomatic hypoglycemia and one patient experiencing seizures most likely associated with hypoglycemia. Oral propranolol therapy for the treatment of infantile hemangioma was administered to all three patients. Although propranolol is used in other indications and seems to be a safe drug, due to its non-selectiveness it is necessary to recognize the possible less common side effects such as hypoglycemia, especially when administered for a new indication, such as treatment of infantile hemangiomas in the stage of proliferative growth.

Keywords: hypoglycemia; hemangioma; propranolol; infant