

Upala crvuljka unutar preponske kile - prikaz nedonoščeta s Amyandovom kilom

Mirta Starčević, Ruža Grizelj, Stanko Ćavar, Ana Čolić, Dorotea Ninković*

Upala crvuljka unutar preponske kile ekstremno je rijetka pojava u nedonoščadi s procijenjenom incidencijom od oko 0,08-0,13%. Dijagnoza ovog izuzetnog entiteta, nazvanog Amyandova kila prema autoru koji ga je prvi opisao, najčešće je slučajna i obično se postavlja tek operativnim zahvatom. U prikazanog muškog nedonoščeta rođenog u 28. tjednu gestacije znaci uklještenja desnostrane preponske kile javili su se tridesetog dana života. Kirurški zahvat je bio i dijagnostička i terapijska metoda. Nalazom neperforiranog, gangrenozno promijenjenog crvuljka unutar preponske kile postavljena je dijagnoza Amyandove kile. Nakon operativnog zahvata i uz dugotrajno antibiotsko liječenje uslijedio je potpuni oporavak. Prikaz bolesnika je podsjetnik na to da unatoč rijetkoj pojavnosti na Amyandovu kilu treba pomisliti u diferencijalnoj dijagnozi uklještenje desnostrane preponske kile u nedonoščadi.

Ključne riječi: upala crvuljka; nedonošće; hernija

UVOD

Amyandova kila naziv je za preponsku kilu unutar koje se nalazi crvuljak. Za razliku od jednostavne preponske kile, koju nalazimo u oko 3-5% terminske novorođenčadi, te u 13-17% nedonoščadi (1, 2), Amyandova kila je izuzetno rijetka. Incidencija slučajeva dijagnosticiranih u novorođenačkoj dobi kreće se u rasponu od 0,19% do 1,7% (3). U pravilu je ekskluzivna pojava u muške djece, desnostrane lokalizacije, što je posljedica normalnog anatomskeg položaja crvuljka. Slučajevi lijevostrane lokalizacije mogu biti povezani sa situs inverzusom, malrotacijom crijeva ili mobilnim crvuljkom. Opisana je u bolesnika u dobi od 3 tjedna do 92 godine, s tim da je tri puta češća u djece nego u odraslih, zbog prohodnog processus vaginalisa u djetinjstvu (4).

Premda utiskivanje crvuljka u preponsku kilu ne mora uvijek dovesti do upale, to nije neuobičajen nalaz. Akutna upala crvuljka je općenito u djece mlađe od dvije godine rijetka pojava na koju otpada oko 2% od svih pedijatrijskih slučajeva (5). U novorođenačkoj populaciji je ekstremno rijetka i čini 0,1% od svih slučajeva u djece. Gotovo 50% oboljele novorođenčadi je nedonoščad, a u trećine od njih upaljeni crvuljak se nađe unutar kilne vreće. Incidencija akutne upale crvuljka u Amyandovoj kili procjenjuje se na 0,08-0,13%, a smrtnost se kreće u rasponu od 14-30% i povezuje se s peritonealnim septičkim rasapom (6).

Preoperativno dijagnosticiranje je zahtjevno zbog nespecifičnosti kliničkih simptoma i radioloških dijagnostičkih kriterija. Palpacija abdomena, fizikalni znaci, laboratorijski nalazi i slikovne pretrage nisu uvijek od pomoći u postavljanju dijagnoze. Većina slučajeva se klinički prezentira znacima uklještenja preponske kile s pojavom iznenadnih epigastričnih ili periumbilikalnih bolova i lokaliziranom osjetljivošću desnog donjeg kvadranta, što može biti teško procjenjivo, osobito u novorođenčadi. Dijagnoza je stoga najčešće slučajna i postavlja se tijekom operativnog zahvata (7).

PRIKAZ BOLESNIKA

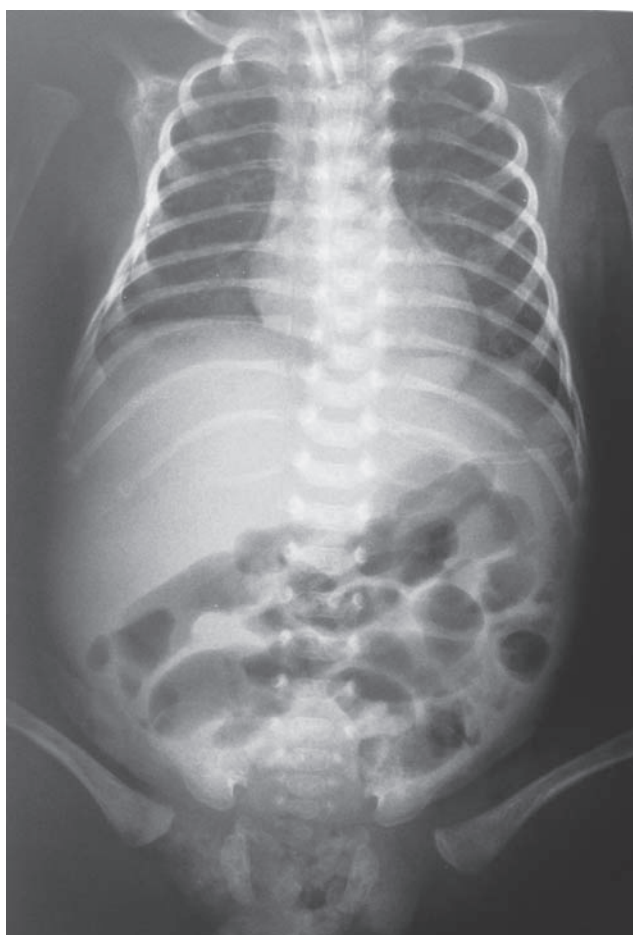
Muško nedonošće je rođeno u 28. tjednu trudnoće komplicirane razvojem korioamnionitisa. Nakon porođaja reanimiran (Apgar 3, 5), rodna masa 969 g, duljina 36 cm. Prva tri tjedna boravka provode se mjere intenzivnog liječenja (strojna ventilacija, ciljana antibiotska terapija, parenteralna prehrana), bez značajnijih komplikacija. U kliničkom statusu se osim obilježja nedonošenosti ističu obostrane, reponibilne preponske kile bez simptomatologije. Tridesetog dana

* Klinički bolnički centar Zagreb, Kišpatičeva 12, Zagreb

Adresa za dopisivanje:

Prim. dr. sc. Mirta Starčević, Klinički bolnički centar Zagreb, Kišpatičeva 12, 10000 Zagreb, e-mail: mirta_ps@yahoo.com

Primljeno/Received: 6. 1. 2015., Prihvaćeno/Accepted: 3. 3. 2015.



SLIKA 1. Nativna rendgenska snimka prsnoga koša i trbuha nedonoščeta nakon reponiranja ukliještene desnostrane preponske kile s radiološkim znacima pneumatoze ileocekalnog dijela crijeva

života dolazi do akutnog pogoršanja sa znacima ukliještenja desnostrane preponske kile koju kirurg uspije konzervativno reponirati. No nakon zahvata ipak ne dolazi do očekivanog poboljšanja, već nedonošče postaje septično, uz porast upalnih parametara (CRP 158,6 mg/L, leukopenija od $5,7 \times 10^9/L$, 21% nesegmentiranih granulocita). Radiološki je postavljena sumnja na razvoj nekrotizirajućeg enterokolitisa (pneumatoza ileocekalnog dijela crijeva) (Slika 1). Premda je antibiotskim liječenjem (meropenem i vankomicin) zaustavljen daljnji porast upalnih parametara, u kliničkom statusu je perzistirala distenzija i palpatorna osjetljivost trbuha. Stoga je 36 sati nakon reponiranja kile obavljena eksplorativna laparotomija. Preoperativno je vrijednost CRP-a bila 146,5 mg/L, a leukocita $8,7 \times 10^9/L$ uz 7% nesegmentiranih granulocita. No umjesto očekivanog nekrotizirajućeg enterokolitisa ili crijevne ishemije, nađen je gangrenozno promijenjeni crvuljak utisnut u preponsku kilnu vreću, čime je postavljena dijagnoza Amyandove kile. Nakon operativnog zahvata, uklanjanja crvuljka i zatvaranja unutarnjeg preponskog ušća uslijedio je oporavak bez komplikacija. Petog postoperativnog dana započeto je enteralno hranjenje koje

se odvijalo bez poteškoća. Mjesec dana nakon zahvata nedonošče je na potpunoj enteralnoj prehrani, kontinuirano napreduje na tjelesnoj masi. Otpušten je kući u dobi od 3 mjeseca (korigirane gestacije od 41 tjedna), dobrog općeg stanja, tjelesne mase 3 780g.

RASPRAVA

Amyandova kila nazvana je prema kirurgu *Claudiusu Amyandu* koji je 1735. godine tijekom operacije desnostrane preponske kile u 11-godišnjeg dječaka unutar kilne vreće našao crvuljak. Termin je otad u uporabi za nalaz ukliještene preponske kile koja sadrži normalan ili upalno promijenjen crvuljak (3, 4). Mehanizam nastanka entiteta je nepoznat. Pretpostavke o postojanju kongenitalnog vezivnog tračka koji se proteže od crvuljka u skrotum kroz preponski kanal, završavajući na testisu i dovodi do povlačenja crvuljka u kilnu vreću, nisu potvrđene. Uz to postoji dvojba o tome je li Amyandova kila s akutnom upalom crvuljka slučajan nalaz ili postoji uzročno-posljedična veza između ukliještenja crvuljka i njegove upale (8). Većina autora podržava teoriju prema kojoj mehanički čimbenik samog ukliještenja dovodi do značajnog smanjenja ili potpunog prekida u opskrbi crvuljka krvlju, što pogoduje razvoju upale i bakterijskom prerastanju. U prilog ovoj hipotezi je činjenica da se perforacije crvuljka događaju baš na mjestu njegove najjače strangulacije, odnosno na razini preponskog kilnog prstena (9).

Dijagnoza i liječenje Amyandove kile s upalom crvuljka većinom nije pravodobna, a slučajevi definitivne preoperativne dijagnoze su rijetki. Uzroci tome su višestruki. Ponajprije, entitet je toliko rijedak da je odgođeno postavljanje dijagnoze uglavnom posljedica nepromišljanja o njemu. Naime, premda u literaturi postoje izvješća o manjim serijama slučajeva u pedijatrijskoj populaciji, pojavnost u novorođenčadi i nedonoščadi je sporadična (10, 11). Teškoće u preoperativnom utvrđivanju dijagnoze su uzrokovane i nedostatkom jasnih kliničkih kriterija, posebice u slučajevima koji se ne prezentiraju simptomima crijevne opstrukcije. U takvim okolnostima upala crvuljka u Amyandovoj kili može se proglasiti torzijom testisa, ependimoorhitisom ili mektoktivnom infekcijom (12). Uz to su mogućnosti slikovne dijagnostike također ograničene. Neki autori opisuju pozitivna iskustva s preoperativnom ultrazvučnom dijagnostikom. Patognomoničan je prikaz tubularne strukture koja se proteže duž preponskog kanala i komunicira sa zrakom ispunjenim cekumom. Nedostatak metode je, osim potrebe znatnog ultrasonografskog iskustva, činjenica da je kvalitetan prikaz često moguć tek kad splasne edem mekog tkiva u relativno uznapredovalom stadiju razvoja upale crvuljka (13). Računalna tomografija je metoda koja se općenito najčešće primjenjuje u evaluaciji akutnih zbivanja u trbuhu nejasne etiologije. Literaturna izvješća uspješnog preopera-

tivnog dijagnosticiranja Amyandove kile ovom metodom su u posljednje vrijeme u porastu (14), no unatoč pouzdanosti ona ipak nije dio standardnog dijagnostičkog postupka, osobito u novorođenčadi.

Komplikacije upale crvuljka u Amyandovoj kili mogu biti sekundarne infekcije ili cirkulacijski incidenti. Sekundarni upalni procesi mogu zahvatiti testise ili intraabdominalne strukture, dovodeći do stvaranja apscesa. Posebno teška komplikacija upalne perforacije crvuljka je nekrotizirajući fasciitis prednje trbušne stijenke (15). Najčešći cirkulacijski incident je testikularna ishemija, posebice u novorođenčadi, što nerijetko dovodi do atrofije testisa, odnosno potrebe njegovog uklanjanja (16).

Kirurški pristup liječenju Amyandove kile ovisi o upalnom statusu crvuljka. Uzimajući u obzir ovaj kriterij, *Losanoff i Basson* su predložili kategorizaciju na četiri tipa kile koje se razlikuju u težini kliničke slike i terapijskom pristupu. Prema ovoj podjeli tip 1 Amyandove kile sadrži normalan crvuljak, tip 2 upaljeni nepreforirani crvuljak, tip 3 perforirani crvuljak, dok je kod tipa 4 perforacija upaljenog crvuljka komplicirana zahvaćenošću trbušnih organa (17). Oko tretmana neupaljenog crvuljka pri korekciji kile postoje brojni prijepori. Protivnici uklanjanja zdravog crvuljka navode rizik septičkih komplikacija zbog ekscizije fecesom kontaminiranog organa tijekom jednog inače čistog kirurškog zahvata, kao i potencijal crvuljka za primjenu u nekim kirurškim rekonstruktivnim zahvatima (primjerice bilijarnog ili urinarnog trakta). Prema drugima je uklanjanje zdravog crvuljka prevencija sekundarne upale koja se događa u malog broja bolesnika, a dovodi se u svezu s mehaničkim čimbenikom manipulacija crvuljkom tijekom operacije (4, 10). No studije sve više primjenjivane laparoscopske metode operacije nisu utvrdile povećanje incidencije kasnije upale crvuljka, unatoč manipulacijama tijekom procedure (11, 18). U nekomplikiranim slučajevima (tip 2) upaljeni crvuljak najčešće se uklanja pristupom kroz preponsku inciziju kile. Prednosti ovakvog pristupa su, osim kozmetičkog učinka, manji rizik intraabdominalnih priraslica i vjerojatno manja potreba za analgezijom. No kod sumnje na perforaciju crvuljka ili intraabdominalnu patologiju (tipovi 3 i 4) preporuča se donja središnja laparotomija, koja je u našeg bolesnika učinjena zbog sumnje na razvoj nekrotizirajućeg enterokolitisa. Prednosti ovakvog pristupa u odnosu na preponsku inciziju su bolja kontrola operativnog područja, lakše uklanjanje i sigurnije zbrinjavanje baze crvuljka u slučaju širenja upale na cekum, lakša evakuacija apscesa ako postoji te manji rizik infekcije rane (7, 10, 11).

U prikazanog nedonoščeta riječ je bila o preoperativno neprepoznatoj Amyandovoj kili koja se klinički prezentirala simptomima uklještenja. Prije operativnog zahvata obavljena je repozicija crijeva iz preponske kile. Poremećaj cirkulacije tijekom uklještenja kile pogodovao je razvoju edema i

upali crvuljka. Konačna dijagnoza Amyandove kile postavljena je kirurškim zahvatom, koji je stoga bio koliko dijagnostički toliko i terapijski postupak. Povoljnom ishodu liječenja našeg bolesnika zasigurno je pridonijela odluka da se pristupi kirurškoj intervenciji, unatoč inicijalno dobrom odgovoru na konzervativne mjere liječenja, ponajviše zbog radiološki postavljene sumnje na razvoj nekrotizirajućeg enterokolitisa. Odgađanjem kirurške intervencije u našeg nedonoščeta, naime, povećao bi se rizik perforacije crvuljka, simptomi koje bi vjerojatno bili prikriveni antibiotskom terapijom, a tada bi tijekom liječenja i ishod bili mnogo neizvjesniji. Ipak ostaje razmišljanje o tome bi li se promptnim operativnim zahvatom kod prvih simptoma uklještenja preponske kile (umjesto repozicijom) preduhitriilo septičku generalizaciju infekcije. Pojedini autori, naime, smatraju da su baš manualni postupci repozicije onaj dodatni čimbenik poremećaja vaskularizacije koji pogoduje razvoju upale crvuljka u neprepoznatoj Amyandovoj kili (19). Slučaj također potiče na razmišljanje o problematici optimalnog vremena operativne korekcije kile u nedonoščadi, oko kojeg zasad nema jedinstvenog stava struke, premda postoje izvješća koja ističu prednosti ranog elektivnog zahvata (20).

Prikaz našeg bolesnika pokazuje da unatoč izuzetno niskoj incidenciji na Amyandovu kila treba misliti u diferencijalnoj dijagnozi uklještenene desnostrane preponske kile u nedonoščeta. Rijetka pojavnost te šarolikost kliničke prezentacije čini svaki prikaz novog slučaja podsjetnikom na posebnost entiteta i prilog je njegovom boljem razumijevanju.

NOVČANA POTPORA/FUNDING

Nema/None

ETIČKO ODOBRENJE/ETHICAL APPROVAL

Nije potrebno/None

DOPRINOSI AUTORA/DECLARATION OF AUTHORSHIP

Svi autori jednako su doprinijeli izradi rada/All authors have equally contributed to a manuscript writing

SUKOB INTERESA/CONFLICT OF INTEREST

Autori su popunili *the Unified Competing Interest form* na www.icmje.org/coi_disclosure.pdf (dostupno na zahtjev) obrazac i izjavljuju: nemaju potporu niti jedne organizacije za objavljeni rad; nemaju financijsku potporu niti jedne organizacije koja bi mogla imati interes za objavu ovog rada u posljednje 3 godine; nemaju drugih veza ili aktivnosti koje bi mogle utjecati na objavljeni rad./All authors have completed the *Unified Competing Interest form* at www.icmje.org/coi_disclosure.pdf (available on request from the corresponding author) and declare: no support from any organization for the submitted work; no financial relationships with any organizations that might have an interest in the submitted work in the previous 3 years; no other relationships or activities that could appear to have influenced the submitted work.

LITERATURA

1. Grosfeld JL. Current concepts in inguinal hernia in infants and children. *World J Surg.* 1989;13:506-15. <http://dx.doi.org/10.1007/BF01658863>
2. Kumar VH, Clive J, Rosenkrantz TS, Bourque MD, Hussain N. Inguinal hernia in preterm infants (< or = 32 weeks gestation). *Pediatr Surg Int.* 2002;18:147-52. <http://dx.doi.org/10.1007/s003830100631>

3. D'Alia C, Lo Schiavo MG, Tonante A, et al. Amyand's hernia: case report and review of literature. *Hernia*. 2003;7:89-91. <http://dx.doi.org/10.1007/s10029-002-0098-5>
4. Kaymakci A, Akillioglu I, Akkoyun I, Guven S, Ozdemir A, Gulen S. Amyand's hernia: a series of 30 cases in children. *Hernia*. 2009;13:609-12. <http://dx.doi.org/10.1007/s10029-009-0528-8>
5. Jancelewicz T, Kim G, Miniati D. Neonatal appendicitis: a new look at an old zebra. *J Pediatr Surg*. 2008;43:E1-E5. <http://dx.doi.org/10.1016/j.jpedsurg.2008.05.014>
6. Livaditi E, Mavridis G, Christopoulos-Geroulanos G. Amyand's hernia in premature neonates: report of two cases. *Hernia*. 2007;11:547-9. <http://dx.doi.org/10.1007/s10029-007-0242-3>
7. Ivanschuk G, Cesmebasi A, Sorenson EP, Blaak C, Tubbs AR, Loukas M. Amyand's hernia: A review. *Med Sci Monit*. 2014;20:140-6. <http://dx.doi.org/10.12659/MSM.889873>
8. Park J, Hemani M, Milla SS, Rivera R, Nadler E, Alukal JP. Incarcerated Amyand's hernia in a premature infant associated with circumcision: a case report and literature review. *Hernia*. 2010;14:639-42. <http://dx.doi.org/10.1007/s10029-009-0599-6>
9. Sandhu A, Liagat N, Nayyar SI, Faryal R, Safique S. Amyand's hernia with perforated appendix in a neonate. *APSP J Case Rep*. 2014;5:3435.
10. Okur MH, Karacay S, Uygun I, Topcu K, Ozturk H. Amyand's hernias in childhood (a report on 21 patients): a single centre experience. *Pediatr Surg Int*. 2013;29:571-4. <http://dx.doi.org/10.1007/s00383-013-3274-z>
11. Sharma H, Gupta A, Shekhawat NS. Amyand's hernia: a report of 18 consecutive patients over 15-year period. *Hernia*. 2007;11:31-5. <http://dx.doi.org/10.1007/s10029-006-0153-8>
12. Milburn JA, Youngson GG. Amyand's hernia presenting as neonatal testicular ischaemia. *Pediatr Surg Int*. 2006;22:390-2. <http://dx.doi.org/10.1007/s00383-005-1601-8>
13. Coulier B, Pacary J, Broze B. Sonographic diagnosis of appendicitis within a right inguinal hernia (Amyand's hernia). *J Clin Ultrasound*. 2006;34:454-7. <http://dx.doi.org/10.1002/jcu.20266>
14. Ash L, Hatem S, Alberto G, et al. Amyand's hernia: a case report of prospective CT diagnosis in the emergency department. *Emerg Radiol*. 2005;11:231-2. <http://dx.doi.org/10.1007/s10140-005-0411-6>
15. Marron CD, Khadim M, McKay D, Mackle EJ, Peyton JW. Amyand's hernia causing necrotizing fasciitis of the anterior abdominal wall. *Hernia*. 2006;10:443-6.
16. Milburn JA, Youngson GG. Amyand's hernia presenting as neonatal testicular ischaemia. *Pediatr Surg Int*. 2006;22:390-92. <http://dx.doi.org/10.1007/s00383-005-1601-8>
17. Losanoff JE, Basson MD. Amyand's hernia: a classification to improve management. *Hernia*. 2008;12:325-6. <http://dx.doi.org/10.1007/s10029-008-0331-y>
18. Elias B, Chelala E, Alle JL. Transabdominal laparoscopic repair of Amyand's hernia: a case report. *Case Report Surg*. 2011;2011:823936. <http://dx.doi.org/10.1155/823936>
19. Piedade C, Alves JR. Amyand's hernia in a 6 week old infant: a delayed diagnosis. *Case Rep Pediatr*. 2013;7:58171. <http://dx.doi.org/10.1155/2013/758171>
20. Vaos G, Gardikis S, Kambouri K, Sigalas I, Kourakis G, Petoussis G. Optimal timing for repair of an inguinal hernia in premature infants. *Pediatr Surg Int*. 2010;26:379-85. <http://dx.doi.org/10.1007/s00383-010-2573-x>

SUMMARY

Appendicitis within inguinal hernia – case report of a premature newborn with Amyand's hernia

M. Starčević, R. Grizelj, S. Čavar, A. Čolić, D. Ninković

Acute appendicitis within an inguinal hernia is an extremely rare condition among premature newborns with estimated incidence ranging from 0.08% to 0.13%. The diagnosis of this extraordinary entity, known as Amyand's hernia according to the author who first described it, is often accidental and usually established intraoperatively. We report a case of a boy born at 28 weeks of gestation, who presented with incarcerated right inguinal hernia on his thirty day of life. Surgical intervention was both a diagnostic and therapeutic procedure. Intraoperative diagnosis of Amyand's hernia was established based on the finding of non-perforated, gangrenous appendicitis within the inguinal hernial sac. Appendectomy and hernia repair followed by long-term antibiotic treatment led to complete infant's recovery. This case report reminds that regardless of its rarity, clinicians should be aware of Amyand's hernia in the evaluation of incarcerated right side inguinal hernia in preterm newborns.

Keywords: appendicitis; premature birth; hernia