

## Primjena radiofrekventne rezonance u liječenju sindroma bolnog ramena

*Application of a radiofrequency resonance in treatment of painful shoulder syndrome*

Anita Legović, Sandra Rusac-Kukić, Tarzan Legović\*

---

### Sažetak

Bolno rame jedan je od najčešćih bolnih sindroma u fizijatrijsko-reumatološkoj ambulanti. Fizikalna terapija je metoda izbora u konzervativnom liječenju bolnog ramena. Rani početak liječenja i mogućnost izbora neke od terapijskih procedura fizikalne terapije otvaraju mogućnost dobrog rezultata liječenja. Cilj ovoga rada je prikazati rezultate učinka radiofrekventne rezonance (RFR) na smanjenje boli i poboljšanje funkcionalnog statusa u liječenju pacijenata sa sindromom bolnog ramena. Ispitanici i metode: u ispitivanje je bilo uključeno 37 bolesnika sa sindromom bolnog ramena, koji su unatoč primijenjenoj medikamentoznoj terapiji i ranije primjenjivanih uobičajenih modaliteta fizikalne terapije, imali trajne bolove u ramenom zglobu, prosječno 3,5 mjeseca. Metode rada orijentirane na analizu bolnosti i funkcionalni status, uključivale su primjenu vizualne analogne skale (VAS) za ocjenu bolnosti, te primjenu Roles-Maudsley specifičnog upitnika za ocjenu funkcionalnog statusa. Za primjenu radiofrekventne terapije korišten je uređaj Physio Wave Prestige. Modalitet fizikalne terapije apliciran je tijekom dva tjedna svaki drugi dan u trajanju od 40 minuta. Analize su izvršene prije tretmana RFR, te nakon prvog i drugog tjedna od primjene iste. Rezultati: nakon primijenjene RFR postigli smo značajnu redukciju bolnosti u svih ispitanika, te poboljšanje funkcionalnog statusa. Prosječna bolnost prije tretmana RFR iznosila je 67 mm (u rasponu od 50 do 85 mm), nakon tretmana bila je značajno manja ( $p < 0,01$ ) i iznosila je 25,5 mm (u rasponu od 0 do 50 mm). Prije tretmana prosječna vrijednost funkcionalnog statusa iznosila je 3,1 (slab), a nakon tretmana 2,3 (vrlo dobar:  $p < 0,05$ ). U 16 % ispitanika postigli smo potpunu odsutnost bolova i potpuni opseg pokreta, ocjena funkcionalnog statusa 1 (odličan). Zaključak: radiofrekventna rezonanca je učinkovita, sigurna, neinvazivna fizikalno- terapijska procedura koja u bolesnika sa sindromom bolnog ramena može smanjiti bolove i poboljšati funkcionalni status.

**Ključne riječi:** sindrom bolnog ramena, radiofrekventna rezonanca, bol, funkcionalni status

---

### Summary

Painful shoulder is one of the most common pain syndromes in physiatrist and rheumatological practice. Physical therapy is the method of choice in the conservative treatment of painful shoulder. Early initiation of treatment and choice of some of the treatment procedures of physical therapy opens the possibility of good treatment outcomes. The aim of this paper is to present the results of the effect of radio-frequency resonance (RFR) to reduce pain and improve functional status in the treatment of patients with the syndrome of painful shoulder. Patients and methods: the study included 37 patients with the syndrome of painful shoulder, who in spite of the applied medical therapy and applied before the usual modalities of physical therapy, had persistent pain in the shoulder joint for an average of 3.5 months. Methods of work-oriented analysis of pain and functional status included the implementation of a visual analogue scale (VAS) for pain assessment and application of Roles-Maudsley specific questionnaire for the assessment of functional status. The device that is used to apply radiofrequent therapy was the Physio Wave Prestige. The modality of physical therapy was administered for two weeks, every second day for 40 minutes. Analyses were performed before treatment and RFR after the first and second weeks of the their application Results: after applied RFR, we achieved a significant reduction in pain and improvement in the functional status of all patients. The average pain before AFA treatment was 67 mm (in the range of 50 to 85 mm), after treatment it was significantly lower ( $p < 0.01$ ) and amounted to 25.5 mm (in the range 0 to 50 mm). Before treatment the average value of the

---

\* **Thalassoterapija-Opatija, Specijalna bolnica za medicinsku rehabilitaciju bolesti srca, pluća i reumatizma, Opatija; Medicinski fakultet Rijeka, Katedra za rehabilitacijsku medicinu** (mr. sc. Anita Legović, dr. med., Sandra Rusac-Kukić, dr. med.); **Institut "Ruđer Bošković", Zagreb** (prof. dr. sc. Tarzan Legović)

Adresa za dopisivanje / Correspondence address: mr. sc. Anita Legović, dr. med., Ivana Lenca 5 a, 51 000 Rijeka, e-mail: anita.legovic@tto.hr

Primljeno / Received 2014-10-20; Ispravljeno / Revised 2015-02-24; Prihvaćeno / Accepted 2015-03-20

functional status was 3.1 (weak), after treatment it was 2.3 (very good:  $p < 0.05$ ). 16% of subjects achieved the complete absence of pain and full range of motion, assessment of functional status of 1 (excellent). Conclusion: radiofrequency resonance is an effective, safe, non-invasive physical-therapeutic procedure in patients with the syndrome of painful shoulder which can reduce pain and improve functional status.

**Key words:** painful shoulder syndrome, radiofrequency resonance, pain, functional status

Med Jad 2015;45(1-2):39-47

## Uvod

Sindrom bolnog ramena učestali je entitet u fizijatrijskoj praksi i čini oko 20-36% sveukupne muskuloskeletne patologije.<sup>1,2</sup> Najčešći uzroci bolnoga ramena su sindrom subakromijalnog sraza, poznatiji kao impingement sindrom, ruptur i upale tetiva mišića rotatorne manžete, osteodegenerativne promjene, te nestabilno rame. Navedeni sindrom nastaje kao posljedica kombinacije patoloških promjena na mekim tkivima, pri čemu su degenerativne promjene najčešće locirane u tetivama *m. supraspinatusa* i duge glave *m. biceps brachii*, i upalnih promjena izazvanih kalcifikatima u subdeltoidnoj burzi. U kliničkoj slici navedenog sindroma, bol i ograničenje pokreta vodeći su simptomi. Dugotrajna perzistirajuća bol i smanjenje pokreta razvija nepovoljan ishod koji vodi u nesposobnost i hendikep i narušava kvalitetu života. Farmakološko liječenje bolnog ramena provodi se primjenom nesteroidnih antireumatika, opioidnih i neopioidnih analgetika, lokalnom infiltracijom glukokortikoida i lokalnih anestetika. Nefarmakološko liječenje bolnog ramena provodi se primjenom modaliteta fizikalne terapije.<sup>3</sup> Terapijski cilj provođenja fizikalne terapije usmjeren je upravo na osnovne poteškoće, a to je ublažavanje boli, održavanje opsega pokreta, te prevenciju kontraktura. Individualni pristup i poznavanje etiologije bolesti značajno pridonose učinku liječenja, ali i odabiru metode liječenja bolnog ramena, imajući u vidu efikasnost i jednostavnost primjene. Učinci radiofrekventne rezonance (RFR) osnivaju se na poboljšanju mikrocirkulacije, djelovanjem na propusnost kapilara, bržom oksigenacijom tretiranog tkiva i dotokom hranjivih tvari u vidu mikroelemenata i bioenzima, djelujući na restrukturiranje kolagena i elastičnih vlakana. Poboľšanom hidratacijom izvanstaničnog matriksa dolazi do aktivacije fibroblasta, stimulirajući rast novih stanica, čime se postiže kvalitetnije i brže zacjeljivanje, što je od posebnog značaja u terapijskom pristupu. Namjera autora je prikazati vlastite rezultate učinka radiofrekventne rezonance kao modalitet fizikalne terapije primijenjen u liječenju sindroma bolnoga ramena.

## Ispitanici i metode

U istraživanje je bilo uključeno 37 bolesnika u razdoblju od 15. 1. do 15. 6. 2014. s dijagnozom bolnog ramena koji su prethodno dijagnostički obrađeni kliničkim pregledom, radiološkom i ultrazvučnom dijagnostikom. Od ukupnog broja bolesnika, 22 su žene (65%) i 15 muškaraca (35%), prosječne životne dobi od 57 god. (raspon od 29-77 god.). Prosječna duljina trajanja bolnog ramena iznosila je 3,5 mjeseca (u rasponu od 1,5 – 6 mj.), (Tablica 1).

Tablica 1. Karakteristike pacijenata sa sindromom bolnog ramena na terapiji RFR

*Table 1 Characteristics of patients with painful shoulder syndrome undergoing RFR*

Ž/M F/M	22/15
Srednja životna dob <i>Average age</i>	57 god./year (29 -77)
Srednje trajanje bolnosti prije tretmana RFR <i>Average duration of illness prior to RFR treatment</i>	3,5 mj./month (1,5 - 6 mj./month)

Prosječna jačina boli prije tretmana RFR iznosila je 67 mm (u rasponu od 50-85 mm). Temeljem uključujućih i isključujućih kriterija izvršena je selekcija bolesnika za ispitivanje. Uključujući kriteriji bili su: ispitanici najmanje šest tjedana prije ispitivanja nisu primili glukokortikoidnu terapiju intraartikularno, parenteralno ili oralno, zadnjih 6 tjedana u svrhu analgezije uzimali su stabilne, preporučene doze NSAR. Bolnost ramena ocjenjena vizualnom analognom skalom VAS (0-100 mm) iznosila je najmanje 50 mm. Ocjena funkcionalnog statusa izvršena je primjenom Roles and Maudsley skora prije i po završetku tretmana RFR a temeljem goniometrijskog mjerenja opsega pokreta ramenog zgloba (abdukcija, vanjska i unutarnja rotacija, ante i retrofleksija izražena u stupnjevima). Funkcionalni status ramena, mjeren Roles-Maudsley-ovim skorom, iznosio je najmanje 3 (na ljestvici od 1-4): 1 – odličan (bez boli, potpuni opseg pokreta), 2 – dobar

(povremena bolnost uz potpuni opseg pokreta), 3 – umjeren (bol i ograničenje pokreta nakon produljenje aktivnosti) i 4 – slab (stalna bol uz ograničenje aktivnosti).<sup>1</sup> Isključujući kriteriji bili su: periferna neuropatija, neurovaskularni poremećaji ili periferna vaskularna bolest, primjena antikoagulantnih lijekova, sistemska ili lokalna infekcija, oštećenje kože na mjestu potrebne primjene modaliteta fizikalne terapije. Kontraindikacije za primjenu RFR su: kardiovaskularne bolesti (NYHA 2-4), ugrađen srčani elektrostimulator, metalni implantati, epilepsija, maligne bolesti i trudnoća. Dijagnostičkom obradom u etiologiji bolnoga ramena ispitanika ustanovljeni su sljedeći entiteti: tendinitis-tendinoza u 16 pacijenata (45%), osteoartritis humeroskapularnog zgloba u 11 pacijenata (29%), parcijalna ruptura tetive supraspinatusa u 6 pacijenata (15%), te smrznuto rame (adhezivni kapsulitis) u 4 pacijenta (11%) (Tablica 2). Za primjenu radiofrekventne rezonantne terapije korišten je inovativni Physio Wave Prestige uređaj proizvođača Iskre Medical (god. proizvodnje 2013.). Funkcije uređaja čine programi za analgeziju različitih bolnih entiteta podešeni određenim intenzitetom i frekvencijom. Uređaj se sastoji od

bipolarnog aplikatora, referentne elektrode, elastične trake za elektrodu IR termometra. Kao izvor energije koristi radiofrekvenciju u rasponu od 0,5 do 2,0 MHz, snage 300 W. Generator visoke frekvencije stvara električno polje između dviju elektroda (aplikatora i referentne elektrode). Tretman se provodi u sjedećem položaju bolesnika, pri čemu je ruka u adukciji i vanjskoj rotaciji. Na jednu ruku postavljena je referentna elektroda, drugu elektrodu predstavlja aplikator kojim se kružno masira cijelo područje bolnog ramena prethodno namazano parafinskim uljem. Tretman započinje endodermnim dubinskim zagrijavanjem tretiranog područja (primjenom inovativne kapacitivne tehnologije), koju kontroliramo digitalnim termometrom, a završava dubinskim hlađenjem pri temperaturi od -4°C. Pacijentima je terapija RFR aplicirana svaki drugi dan, tijekom dva tjedna (ukupno šest tretmana) u trajanju od 40 minuta. Dobiveni rezultati statistički su obrađeni Shapirovim testom normalnosti. Razlike među raspodjelama prije tretmana, nakon tjedan dana i nakon dva tjedna tretmana RFR testirane su neparametarskim Kruskal-Wallis testom s obzirom da su utvrđena značajna odstupanja od normalne raspodjele.

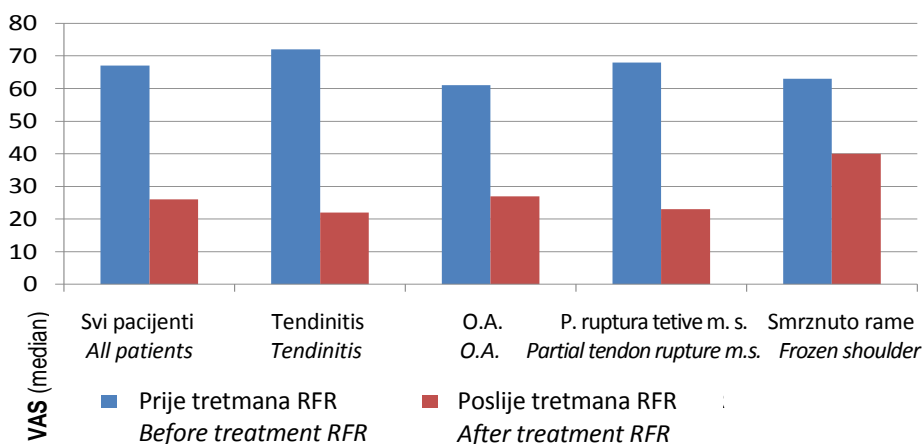
Tablica 2. Raspodjela bolesnika prema dijagnozi bolnoga ramena  
Table 2 Patient distribution according to painful shoulder etiology

Klinička dijagnoza ispitanika <i>Clinical diagnosis of examinees</i>	Broj ispitanika <i>Number of examinees</i>	% ispitanika <i>% of examinees</i>
Tendinitis – tendinoza <i>Tendinitis – tendinosis</i>	16	45
Osteoartritis ramenog zgloba (HS) <i>Shoulder joint osteoarthritis (HS)</i>	11	29
Ruptura (parcijalna) tetive <i>m. supraspinatusa</i> <i>Partial tendinitis rupture m. supraspinatus</i>	6	15
Smrznuto rame-adhezivni kapsulitis <i>Frozen shoulder – adhesive capsulitis</i>	4	11

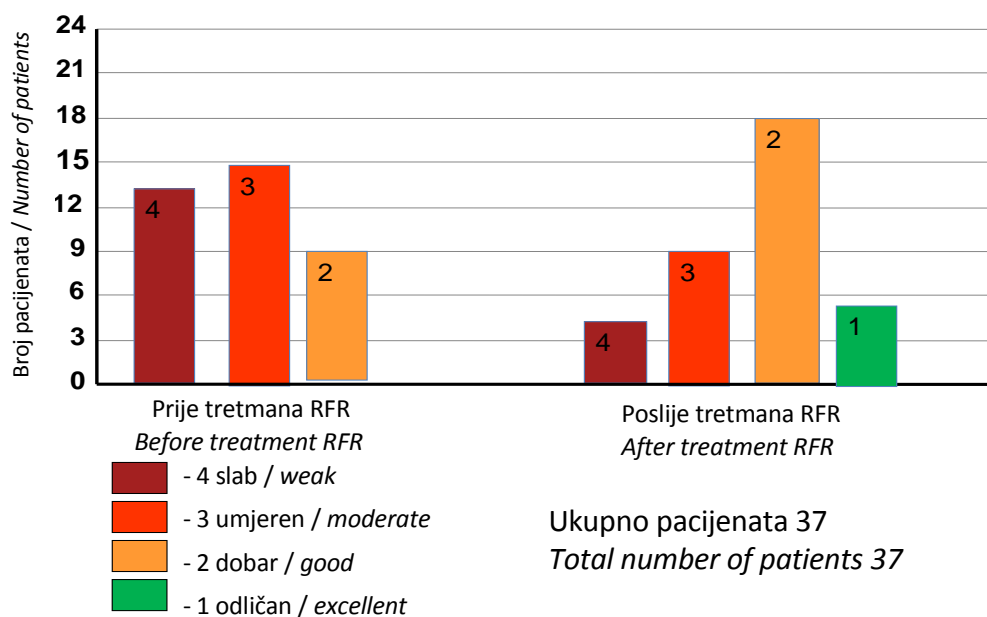
## Rezultati

Prosječna bolnost ramena mjerena visualnom analognom skalom (VAS) prije primjene RFR iznosila je 67 mm, a u pacijenata s tendinitisom bila je najizraženija, iznosila je prosječno 72 mm (Slika 1). Funkcionalni status ramenog zgloba prije primijenjene RFR terapije iznosio je prosječno 3 (umjeren) u 15 bolesnika (42%), slab funkcionalni skor zabilježen je u 13 bolesnika (35%), od kojih u najvećem postotku (20%) u bolesnika s adhezivnim kapsulitisom (Slika 2). Značajna redukcija bolova s

prosječno 67 mm na 47 mm postignuta je već nakon prvog tjedna tretmana, tj. treće aplikacije RFR. Najveća redukcija bolnosti postignuta je u pacijenata s tendinitisom: od 72 mm na 49,4 mm (Slika 3); zatim u pacijenata s osteoartritisom od 61,4 na 43,6 mm (Slika 4); s parcijalnom rupturom tetive *m. supraspinatusa* od 67,5 mm na 46,7 mm (Slika 5) te sa smrznutim ramenom od 62,5 mm na 47,5 mm (Slika 6). Valja istaknuti da su sve redukcije bolnosti statistički značajne već nakon prvog tjedna tretmana ( $p < 0,05$ ).



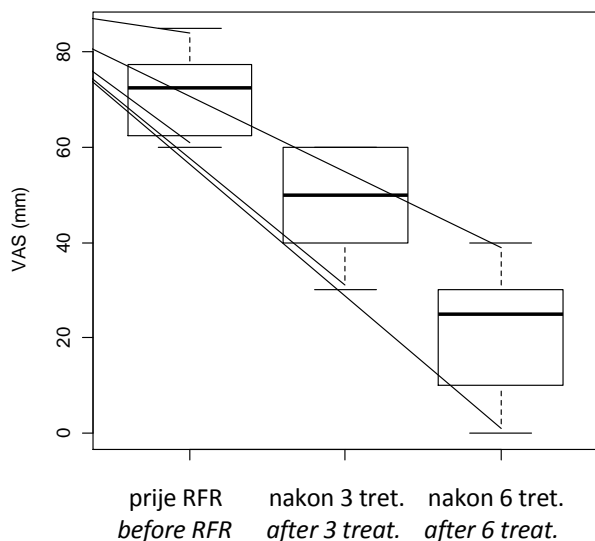
Slika 1. Bolnost ramena prije i nakon provedene terapije radiofrekventnom rezonancom  
 Picture 1 Degree of pain in shoulder joint before and after treatment with RFR



Slika 2. Funkcionalni status u bolesnika sa sindromom bolnoga ramena prije i nakon provedene terapije radiofrekventnom rezonancom  
 Picture 2 Functional status in painful shoulder patients before and after RFR treatment

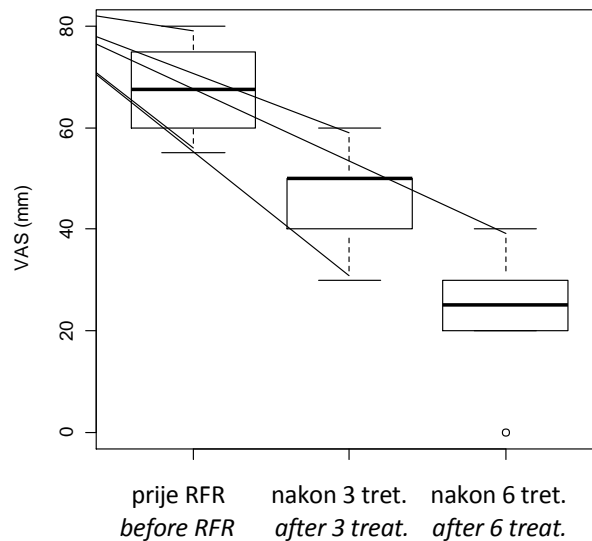
Nakon dva tjedna primjenjene terapije RFR došlo je do daljnje značajne redukcije bolnosti pa je prosječna bolnost svih ispitanika od 67 mm svedena na 25,5 mm, u bolesnika s tendinitisom na 21,6 mm (Slika 3); s osteoartritisom na 27,3 mm (Slika 4); s parcijalnom rupturom tetive m. supraspinatusa na 23,3 mm (Slika 5), te sa smrznutim ramenom na 40 mm (Slika 6). Sve redukcije bolnosti nakon drugog tjedna tretmana statistički su značajne s obzirom na

rezultate nakon prvog tjedna ( $p < 0,05$ ) a one su još značajnije nakon drugog tjedna tretmana s obzirom na nalaz prije tretmana RFR. Značajno poboljšanje funkcionalnog statusa postigli smo u većine bolesnika (25 ili 75%). U 18 bolesnika (49%) ostvaren je dobar funkcionalni status (ocjena 2), dok smo u 7 bolesnika (20%) postigli potpunu odsutnost bolova i potpuni opseg pokreta, ocjena 1 – odličan (Slika 2).



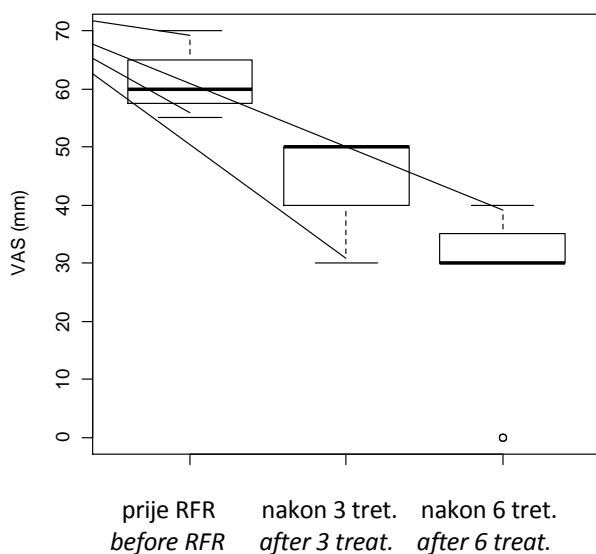
Slika 3. Bolnost u pacijenata s tendinitisom/ tendinozom prije tretmana RFR, nakon tri tretmana i nakon šest tretmana

Figure 3 Degree of pain in patients with tendinitis/ tendinosis before RFR treatment and after three and six applications of RFR



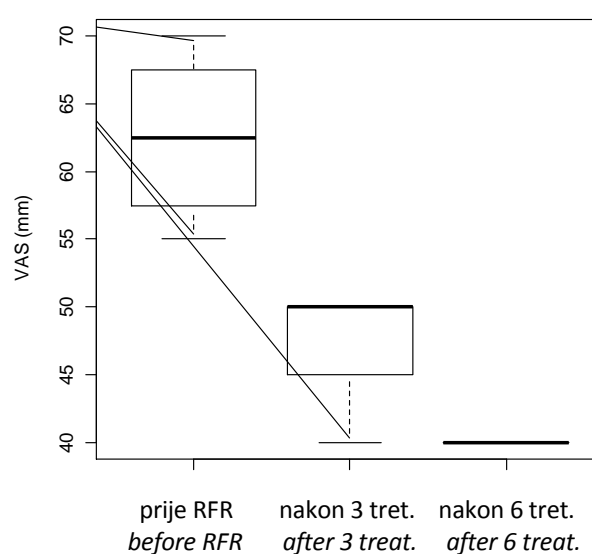
Slika 5. Bolnost u pacijenata s parcijalnom rupturom m. supraspinatusa prije tretmana RFR, nakon tri i nakon šest tretmana.

Figure 5 Degree of pain in patients with partial rupture m. supraspinatus before RFR treatment and after three and six applications of RFR



Slika 4. Bolnost u pacijenata s osteoartritisom ramenog zgloba prije tretmana RFR, nakon tri tretmana i nakon šest tretmana.

Figure 4 Degree of pain in patients with osteoarthritis of shoulder joint before RFR treatment and after three and six applications of RFR



Slika 6. Bolnost u pacijenata sa smrznutim ramenom prije tretmana RFR, nakon tri tretmana i nakon šest tretmana RFR

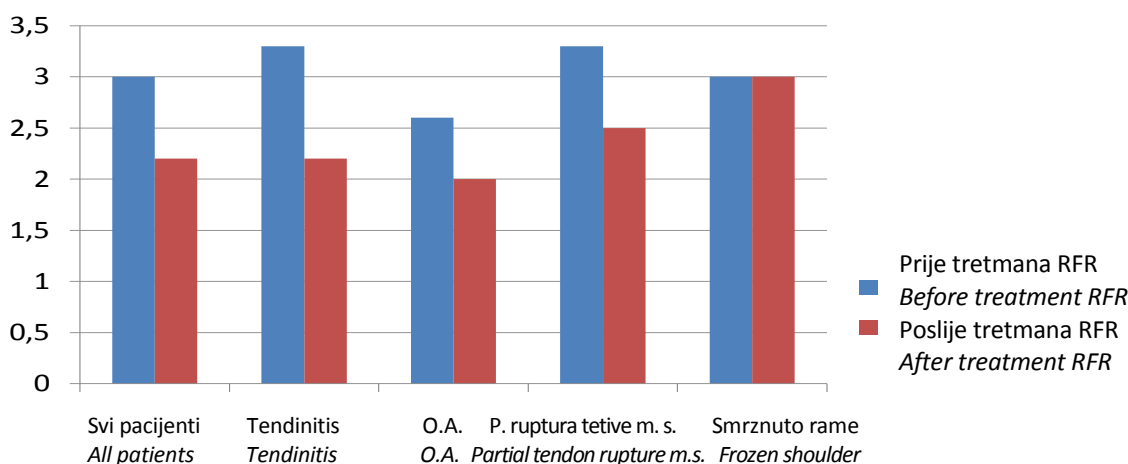
Figure 6 Degree of pain in patients with frozen shoulder before RFR treatment and after three and six applications of RFR

Specifično, u bolesnika s tendinitisom postignuto je poboljšanje funkcionalnog skora od srednje vrijednosti 3,3 na 2,25 ( $p = 0,002$ ); u bolesnika s osteoartritisom ramena od srednje vrijednosti 2,64 na 2 ( $p = 0,002$ ); u bolesnika s parcijalnom rupturom tetive m. supraspinatusa sa srednje vrijednosti 3,33 na 2,5 ( $p = 0,155$ ). Naglašavamo da je poboljšanje funkcionalnog statusa statistički značajno u bolesnika s tendinitisom i osteoartritisom. U bolesnika s parcijalnom rupturom tetive supraspinatusa postignuto je poboljšanje funkcionalnog statusa ali ono nije statistički značajno ( $p > 0,05$ ). U kategoriji bolesnika sa smrznutim ramenom nismo postigli poboljšanje funkcionalnog statusa (Slika 7).

### Rasprava

Sindrom bolnoga ramena može se javiti kao samostalni klinički entitet ali i u sklopu brojnih drugih bolesti. Unatoč velikom broju ustanovljenih etioloških momenata sindroma bolnoga ramena, konzervativno liječenje je gotovo uvijek usmjereno na otklanjanje vodećih simptoma bolesti.<sup>4</sup> Terapijski ciljevi usmjereni su na smanjenje boli i poboljšanje funkcionalnog statusa. Fizikalna terapija predstavlja metodu izbora u konzervativnom liječenju navedenog sindroma, jer svojim brojnim metodama koje su usmjerene na suzbijanje boli i povećanje opsega pokreta nudi velike mogućnosti liječenja.<sup>5-8</sup> Uz medikamentozno liječenje boli, veliki broj procedura fizikalne terapije ima značaj za analgetsku učinkovitost. U sindromu bolnog ramena najprije koristimo metode koje imaju najveći analgetski učinak. Dobrom analgezijom postizemo i uvjete za kvalitetnu kinezioterapiju kojom nastojimo

prevenirati nastanak kontraktura ramenog zgloba.<sup>5-8</sup> Neophodno je liječenje započeti što ranije, nakon što se diferencijalno – dijagnostički otklone sumnje na ostale kliničke entitete koji se prezentiraju sličnim simptomima. Objavljene su brojne studije o učinkovitosti pojedinih fizikalnih procedura na smanjenje simptoma i poboljšanje funkcionalnog statusa, te usporedbe u postignutim rezultatima liječenja.<sup>9,10</sup> Neujednačeni kriteriji ocjenjivanja funkcionalnog statusa, različitost u duljini primjene fizikalnih procedura, te neujednačeno vremensko praćenje rezultata u odnosu na početak primjene podastrijeli su različite rezultate u ocjeni učinka primijenjenih modaliteta fizikalne terapije u liječenju bolnoga ramena. Osnovu terapijskog pristupa bolnoga ramena za prevenciju adukcijske kontraktura predstavljaju kinezioterapija i krioterapija. Objavljene studije kojima se pratio efekat kinezioterapije tijekom mjesec dana u odnosu na pacijente bez terapije pokazao je značajne rezultate u smanjenju bolnosti i poboljšanju pokretljivosti u prvoj grupi bolesnika i nekoliko mjeseci nakon tretmana. U primjeni krioterapije najkorisnija se pokazala metoda kriomasaže, s boljim učinkom dinamičke masaže u odnosu na postavljanje ledenih obloga ili vrećica s ledom na bolno rame.<sup>11-14</sup> Analgeziju možemo postići elektroterapijom, ultrazvučnom terapijom i terapijom laserom.<sup>15</sup> Pulsnom elektromagnetskom terapijom postignuti su zadovoljavajući rezultati nakon 6 tretmana, osobito u kalcificirajućem tendinitisu, s daljnim poboljšanjem simptoma nakon 4 i 6 tjedana od primjene.<sup>25</sup> Ustanovljen je dobar analgetski učinak postignut primjenom lasera, osobito u pacijenata s tendinitisom sa značajnim poboljšanjem opsega pokreta nakon 4 tjedna po primjeni tretmana.<sup>16</sup>



Slika 7. Funkcionalni status bolesnika s bolnim ramenom prije i poslije tretmana RFR  
 Figure 7 Functional status in patients with shoulder pain syndrome before and after RFR treatment

Primjena ultrazvuka u odnosu na placebo rezultirala je dobrim rezultatima u liječenju kalcificirajućeg tendinitisa, ali slabijim rezultatima u postizanju analgetskog učinka u usporedbi s primjenom lasera.<sup>17</sup> Često se poradi boljeg analgetskog učinka primjenjuje kombinacija lijeka i fizikalne terapije, koristeći mogućnost izravnog unošenja farmakološki aktivne supstancije kroz intaktnu kožu posredstvom ultrazvuka (sonoforeza) u pacijenata s kalcificirajućim tendinitisom.<sup>17</sup>

Objavljeni su dobri rezultati u liječenju kroničnog kalcificirajućeg tendinitisa primjenom udarnog vala visoke frekvencije.<sup>27,28</sup> U objavljenim studijama kojima je učinjena usporedba rezultata primjene elektroterapije interferentnih struja i ultrazvuka, TENS-a i ultrazvuka, ustanovljeni su nešto bolji dugoročniji rezultati (nakon 9 mj.) nakon primijenjene elektroterapije (elektroforeza).<sup>17</sup> Usporedbom učinaka kinezioterapije u kombinaciji s elektromagnetskom terapijom ustanovljeni su bolji rezultati u odnosu na primjenu same kinezioterapije u pacijenata s adhezivnim kapsulitisom. Izvršene su analize učinaka dobivene usporedbom konzervativnog liječenja i agresivnijeg pristupa primjenom intraartikularnih i periartikularnih infiltracija kortikosteroida.<sup>18,19</sup> Dostupni izvodi iz medicinske literature nude nam informaciju o ekvivalentnosti učinka ova dva pristupa, ali s boljim učinkom primjenom konzervativnog liječenja u duljem razdoblju praćenja ramenog zgloba.<sup>5-8</sup> S obzirom na sve brži životni ritam, osobito u mlađoj, radno sposobnoj populaciji, nametnule su se potrebe uvođenja modaliteta fizikalne terapije koji omogućuje brz i efikasan oblik liječenja s ciljem što bržeg povratka u obavljanje svakodnevnih aktivnosti. Suvremenom tehnologijom konstruirani su uređaji koji omogućuju primjenu modaliteta fizikalne terapije koji upravo udovoljavaju zahtjevima takvog liječenja. Phisio Wave Prestige uređaj koristi mogućnosti radiofrekventne rezonance čiji je poznati princip djelovanja. RF uređaj radi na principu visokofrekventnih elektromagnetskih valova koji stvaraju ubranu alternaciju polariteta elektromagnetskog polja, što posljedično inducira visokofrekventnu rotacionu oscilaciju u molekulama vode i proizvodnju toplinske energije. Rezultat je kapacitivno, dubinsko kontrolirano zagrijavanje tkiva kojim se postižu pozitivne fiziološke promjene: ubrzanje metabolizam, poboljšava cirkulacija i limfna drenaža, a rezultira smanjenjem upale i okolnog edema i ubrzanom cijeljenjem tkiva. Upravo je taj učinak RFR od posebnog značaja u terapijskom pristupu sindroma bolnog ramena, budući se kombinacija patoloških promjena događa na mekim tkivima, pri čemu su

degenerativne promjene najčešće locirane u tetivama *m. supraspinatusa* i duge glave *m. biceps brachii*, a upalne promjene izazvane kalcifikatima u subdeltoidnoj burzi. Ako klinička slika traje dugo, nastaju trofičke promjene s razvojem kroničnog bolnog sindroma ramena kao kod adhezivnog kapsulitisa, te se razvija konačni razvojni stadij tzv. smrznuto rame. U liječenju tog sindroma konvencionalnom fizikalnom terapijom postignuti su mnogo slabiji rezultati.<sup>20</sup> Objavljeni su dobri rezultati u liječenju kroničnog kalcificirajućeg tendinitisa primjenom udarnog vala visoke frekvencije.<sup>24,25</sup> Bolji rezultati ustanovljeni su u pacijenata u kojih je bolnost ramena manje trajala prije primjene RFR. U skladu s navedenim su i rezultati koje smo postigli u našem istraživanju. Time su naši rezultati usklađeni s rezultatima nekih prethodnih studija u kojima je naglašena važnost što ranije primjene fizikalnih procedura za uspješnost liječenja bolnog ramena. Najbolje rezultate u smanjenju bolnosti i poboljšanju funkcionalnog statusa postigli smo u pacijenata s tendinitisom i tendinozom *m. supraspinatusa* i brahijalnog bicepsa. U pacijenata s osteodegenerativnim promjenama glenohumeralnog zgloba postigli smo zadovoljavajuće rezultate u analgeziji i poboljšanju opsega pokreta, dok je u adhezivnom kapsulitisu postignuta dobra analgezija, ali ne i značajno poboljšanje funkcionalnog statusa. U pacijenata s adhezivnim kapsulitisom u kojih se razvio kronični bolni sindrom ramena, u novije vrijeme indicira se agresivniji terapijski pristup. Artroskopski se primjenjuje radiofrekventna subakromijalna dekompresija, te transkutana pulsna radiofrekventna neuromodulacija supraskapularnog živca u svrhu analgezije. Recentne studije ukazale su na efektivnost pulsne radiofrekventne neuromodulacije s poboljšanjem u duljem vremenskom razdoblju, dok artroskopska subakromijalna dekompresija u refraktornom bolnom ramenu nije dala zadovoljavajuće rezultate u smanjenju boli i poboljšanju opsega pokreta.<sup>25-28</sup> Rezultati našeg istraživanja postignuti primjenom RFR u tretmanu bolnog ramena ohrabruju i prejudiciraju mogućnost uspješne primjene iste u terapiji drugih bolnih entiteta (sindrom bolne kralježnice, fibromijalgije i miofascijalnog sindroma). Budući da se radi o primjeni suvremenog modaliteta fizikalne terapije, ostaju otvorene neke terapijske dileme: pitanje optimalanog broja postupaka za maksimalni rezultat, potrebna duljina vremenskog razdoblja za ponavljanje tretmana, učinkovitost RFR kao monoterapije i u kombinaciji s drugim modalitetima fizikalne terapije. Nadolazeća istraživanja o učinku RFR na vaskularizirana (tetive, mišići), te na nevasikularizirana tkiva

(hrskavica) vjerojatno će doprinijeti boljoj selekciji pacijenata za kvalitetniji učinak navedene fizikalne procedure i zasigurno identificirati nove kategorije pacijenata koji mogu imati koristi od RFR.

S obzirom na brojnost fizikalnih procedura i različitost pristupa u liječenju bolnog ramena u kompleksnoj problematici sindroma, nameću se pitanja o načinu evaluacije uspješnosti liječenja upotrebom specifičnih upitnika, kao i pitanje usvajanja algoritma liječenja sindroma bolnoga ramena.

### Zaključak

Sukladno dobivenim rezultatima možemo zaključiti da je primjena RFR u liječenju bolnog ramena, kao suvremeni modalitet fizikalne terapije pokazala statistički značajnu učinkovitost u smanjenju bolnosti svih ispitanika, već nakon prvog tjedna tretmana dok je daljnja značajna redukcija boli postignuta nakon drugog tjedna tretmana u svih bolesnika.

Najbolje rezultate u liječenju bolnog ramena postigli smo kod bolesnika s tendinitisom.

S relativno manjim brojem procedura i u kraćem vremenskom razdoblju poboljšana je funkcionalni status u većine bolesnika čime je omogućen povratak u svakodnevno obavljanje fizičkih aktivnosti.

Buduća istraživanja u duljem vremenskom razdoblju praćenja u pravilnim vremenskim razmacima u odnosu na početak liječenja, primjenom vizualne analogne skale i specifičnih upitnika za ocjenu funkcionalnog statusa, pridonijela bi potpunijoj evaluaciji terapijskog učinka RFR u sindromu bolnoga ramena.

### Literatura

1. Kibler W. B. Shoulder pain. U: Brukner P, Khan K. Clinical sports medicine. Second edition. Sydney: McGraw-Hill; 2002.
2. Shoulder disorders. U: Speed C, Hazleman B, Dalton S. Soft tissue rheumatology. Oxford: Health Press. 2001; str. 60-77.
3. Green S, Buchbinder R, Hetrick SE. Physiotherapy interventions for shoulder pain (Review), Cochrane Database Syst Rev.2003;(2): CD004258.
4. Čičak N. Rotatorna manžeta. Hrvatski sportsko medicinski vjesnik 1992;7:79-91.
5. Jajić I. Izvanzglobni reumatizam. U: Jajić I. Reumatologija. Zagreb: Medicinska knjiga; 1995; str. 628.
6. Jajić I. i sur. Fizikalna terapija i opća rehabilitacija. Zagreb: Medicinska naklada; 2000.
7. Jajić I. Izvanzglobni reumatizam. Specijalna fizikalna medicina. Zagreb: Školska knjiga 1991; str. 53-60.
8. Jajić I. Jajić Z. Reumatske bolesti: fizikalna medicina i rehabilitacija. Zagreb: Medicinska knjiga; 1997.
9. Green S, Bouchbinder R, Glazier R, Forbes A. Systematic review of randomised controlled clinical trials of interventions for painful shoulder: selection criteria, outcome assessment, and efficacy. BMJ 1998;316:354-360.
10. Physiotherapy intervention for shoulder pain (Review), Copyright ©2013 The Cochrane Collaboration. Published by John Wiley & Sons, Ltd.
11. Herrera-Laso I, Mobarak L, Fernandez-Dominguez L, Cardiel M H, Alarcon-Segovia D. Comparative effectiveness of packages of treatment including ultrasound or transcutaneous electrical nerve stimulation in painful shoulder syndrome. Physiotherapy 1993;79: 251-253.
12. Lisinski P, Jozwiak D, Samborski W.: Cold therapy and cryotherapy in management of patients with shoulder pain. Chir Narzadow Ruchu Ortop Pol. 2005;70:435-8.
13. MaSy, JeHD, Jeong JH, Kim HY, Kim HD. Effects of whole body cryotherapy in the management of adhesive capsulitis of the shoulder. Arch Phys Med Rehabil 2013;94:9-16.
14. Kyue-nam P, Oh-yun K, Jong-hyuck W, Sung-dae C, Si-hyun K. Comparison of the effects of local cryotherapy and passive cross-body stretch on extensibility in subjects with posterior shoulder tightness. J Sports Sci Med 2014;13:84-90.
15. Vlak T, Jakelić K, Jajić I. Komparativno istraživanje učinkovitosti lasera i krioterapije u liječenju sindroma bolnog ramena. Reumatizam 1994;41:9-15.
16. Čurković B, Bolf J, Starčević N. Evaluacija učinka dijadinamskih struja u liječenju bolnog ramena: U: Zbornik radova Sindrom bolnog ramena Opatija 1988. Zagreb: Narodne novine, 1988:12.
17. Vlak T. Usporedno istraživanje učinkovitosti ultrazvuka i sonoforeze u liječenju sindroma bolnog ramena. Reumatizam 1999;46:5-11.
18. Van der Windt DA, Bouter LM. Physiotherapy or corticosteroid injection for shoulder pain? Ann Rheum Dis 2003;62:385-387.
19. Blannchard V, Barr S, Cerisola FL. The effectiveness of corticosteroid injections compared with physiotherapeutic intervention for adhesive capsulitis: a systematic review. Physiotherapy 2010;96:95-107.
20. Jain TK, Sharma NK. The effectiveness of physiotherapeutic interventions in treatment of frozen shoulder/adhesive capsulitis: a systematic review. J. Back Musculoskeletal Rehabil 2014;27: 247-73.
21. Valdes AM, Spector TD. The contribution of genes to osteoarthritis. Rheum Dis Clin North Am. 2008;34: 581-603.
22. Rosenthal AK. Calcium crystal deposition and osteoarthritis. Rheum Dis Clin North Am. 2006;32:401-12.
23. Bannuru RR, Flavin NE, Vaysbrot E, Harvey W, McAlindon T. High-energy extracorporeal shock-wave



- therapy for treating chronic calcific tendinitis of the shoulder: a systemic review. *Ann. Intern Med.* 2014;160:542-9.
24. Harniman E, Carette S, Kennedy C, Beaton D. Extracorporeal shock wave therapy for calcific and noncalcific tendonitis of the rotator cuff: a systematic review. *J Hand Ther.* 2004;17:132-51.
25. Taverner M, Loughnan T, Soon CW. Trans-cutaneous application of pulsed radiofrequency treatment for shoulder pain. *Pain Pract.* 2013;13:310-5.
26. Taverner M, Loughnan T. Transcutaneous pulsed radiofrequency treatment for patients with shoulder pain booked for surgery: a double-blind, randomized controlled trial. *Pain Pract.* 2014;14:101-8.
27. Lu Y, Zhang Q, Zhu Y, Jiang C. Is radiofrequency treatment effective for shoulder impingement syndrome? A prospective randomized controlled study. *J Shoulder Elbow Surg.* 2013;22:1488-94.
28. Jang JS, Choi HJ, Kang SH, Yang JS, Lee JJ, Hwang, SM. Effect of Pulsed Radiofrequency neuromodulation on clinical improvements in the patients of chronic intractable shoulder pain. *J Korean Neurosurg Soc* 2013;54:507-510, 2013.

