

Zavod za reumatske bolesti, fizikalnu medicinu i rehabilitaciju, Zagreb

## **METATARZALGIJA, PRINCIPI LIJEČENJA I REHABILITACIJA**

### **METATARSALGIA — PRINCIPLES OF THERAPY AND REHABILITATION**

Dr Andrija Jelčić

#### Sažetak

Metatarzalgija nastaje uslijed upalnih i traumatskih promjena te statičkih poremećaja u prednjem dijelu stopala.

U liječenju i rehabilitaciji primjenjuju se: medikamentozna terapija ovisno o etiologiji, fizikalna terapija (galvanizacija, kratkovalna diatermija, ultrazvuk, dijadinamske i interferentne struje), kineziterapija te ortopedski ulošci s metatarzalnim jastučićem te masaža.

Kombinacijom navedenih postupaka uklanjaju se subjektivne i objektivne smetnje te poboljšava funkcionalna sposobnost stopala.

#### Summary

Metatarsalgia is caused by inflammatory and traumatic changes as well as by static disturbances in the fore part of the foot.

The treatment and rehabilitation are done by medication therapy, indicated by the etiology, by physical therapy (galvanization, short-wave diathermy, ultrasound, dyadinamic and interference currents), kinesitherapy and orthopaedic insole with metatarsal pads, and massage.

By combining these procedures both subjective and objective complaints are removed and the functional ability of the foot is improved.

Stopalo anatomski možemo podijeliti na prednji, srednji i stražnji dio, međutim u funkcionalnom pogledu čine nedjeljivu cjelinu. Uredan oblik i funkciju stopala održava jaki koštano-ligamentarno-mišićni sustav.

Ukoliko dođe do pojave mišićne slabosti uslijed bolesti, ozljede i funkcionalnog preopterećenja dolazi do popuštanja svodova stopala (1, 2). Kao posljedica popuštanja prednjeg svoda stopala javlja se metatarzalgija.

Prednji dio stopala je proširen, a metatarzofalangealni zglobovi su subluksirani ili luksirani. Kod direktnog opterećenja stopala pri stajanju ili hodanju javlja se tupa bol u području metatarzofalangealne etaže uslijed pritiska glavica metatarzalnih kostiju na meka tkiva stopala ili uslijed iritacije živčanih vlakana u toj regiji.

U liječenju i rehabilitaciji metatarzalgija koristimo:

- medikamentozno liječenje ovisno o etiologiji
- ortopedske uloške s metatarzalnim jastučićem u svrhu podupiranja poprečnog svoda stopala i ublažavanja ili otklanjanja bola.

— fizikalnu terapiju gdje nam stoji na raspolaganju čitav spektar procedura: dijadinamske struje, ultrazvuk, kratkovalna diatermija, parafinski omoti, izmjenične kupke itd.

Navedenim procedurama postiže se analgezija, ubrzanje cirkulacije, puštanje mišićnog spazma te poboljšanje metaboličkih odnosa u stopalu, a samim tim smanjenje ili uklanjanje subjektivnih i objektivnih smetnji i poboljšanja funkcionalne sposobnosti stopala.

Kineziterapiji se pridaje posebna pažnja u rehabilitaciji metatarzalgija (3). Pri tome moramo obratiti pažnju na:

— *bol* koja ne dozvoljava dugotrajno opterećenje stopala i upalnu bol što zahtijeva različit pristup u tretmanu. Kineziterapija zato mora biti strogo individualno dozirana, a svrha joj je uklanjanje bola, a kod upalnih promjena i mišićnog umora. Ukoliko se za vrijeme izvođenja vježbi bol pojača, a uz to se javi i mišićni spazam to je znak da su vježbe predozirane.

— *pokretljivost različitih zglobova*

Pri tome treba obratiti naročitu pažnju na segmente koji su jako važni za hod i to na održavanje ekstenzije metatarzofalangealnih zglobova i mobilnost tarzo-metatarzalnih zglobova od 1—5.

— *deformacije* i mogućnost njihovog smanjenja i korekcije naročito kod početnog kandžastog stopala.

— *kvalitet muskulature*

Ovisno o stanju muskulature određuju se aktivno-potpomognute, aktivne vježbe te vježbe uz otpor u cilju postizanja što bolje mišićne snage naročito mišića unutarnje lože stopala.

— *trofiku* koja je često puta oslabljena pa program kineziterapije treba prilagoditi tako da omogući što bolju kako arterijsku tako i venoznu cirkulaciju stopala.

— *hod* njegov izgled i smetnje koje su rezultata svih naprijed navedenih faktora.

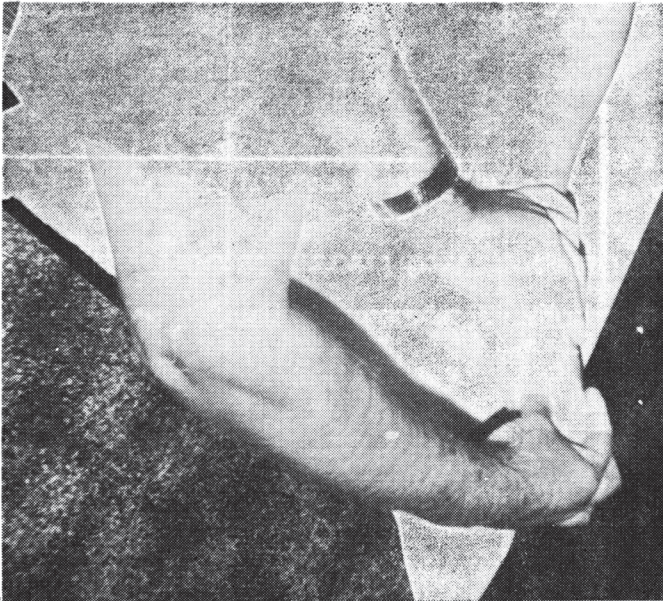
Ručna masaža zauzima značajno mjesto u terapiji metatarzalgija (sl. 1, 2). Njeno osnovno značenje na nivou stopala je održavanje trofike, spriječavanje razvoja kontrakture te priprema za mobilizaciju zglobova.

Mobilizacijom se započinje u području prve metatarzalne (sl. 3) i prve kuneiformne kosti te pete metatarzalne (sl. 4) i kuboidne kosti.

Postura se poboljšava tako što se metatarzo-falangealni zglobovi 1—4 (sl. 5) dovode u položaj plantarne fleksije (borba protiv kandžastog stopala) zatim prvi metatarzofalangealni zglob u položaj dorzalne fleksije.

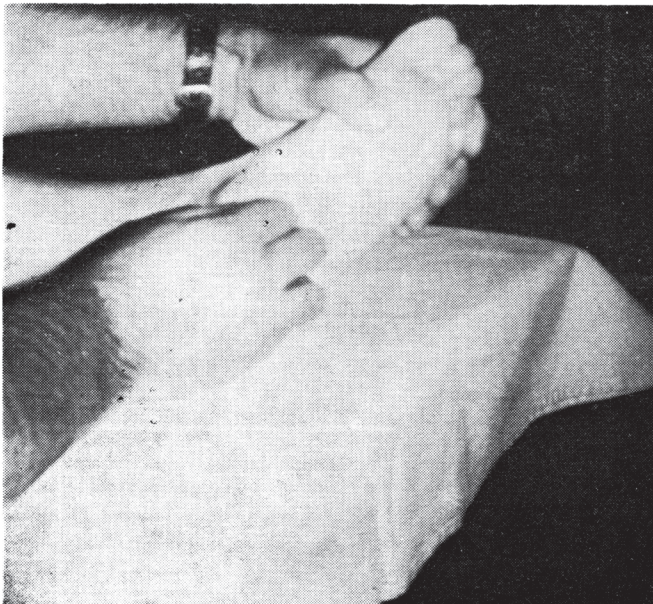
Nadalje treba ojačati i održati mišićnu snagu interesalnih mišića ili ciljano pojedinih mišića, omogućiti adekvatne kretnje abdukcije prednjeg dijela stopala, abdukciju palca, te abdukciju pete metatarzalne kosti u varus položaj.

Kineziterapija upalnog stopala nikad se ne propisuje sama nego u kombinaciji s medikamentozom i fizikalnom terapijom, svrha joj je prevencija deformacija u kombinaciji s ortopedskim pomagalima i jačanje mišića stopala i održavanje njihove snage.



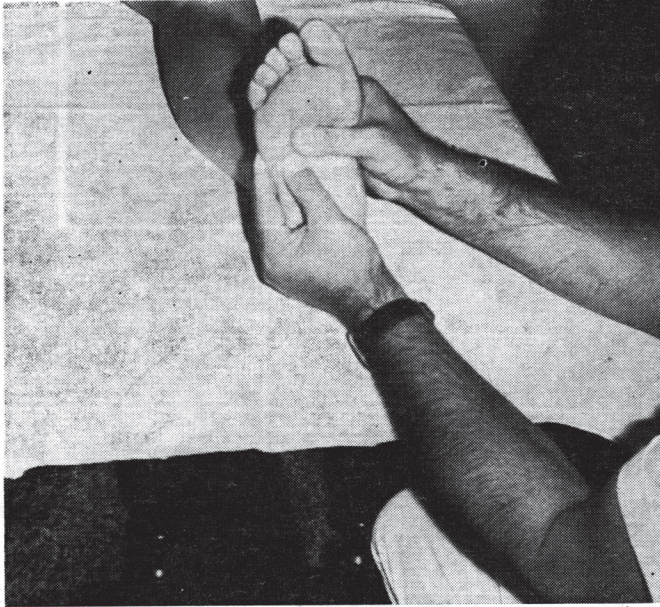
Slika 1

Primjer masaže unutarnje mišićne lože koja ide od insercija na peti do glave prve metatarzalne kosti.



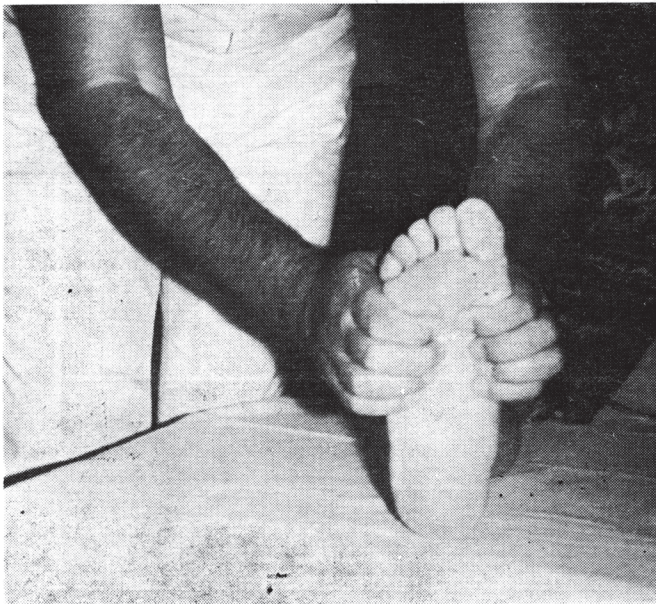
Slika 2

Masaža stopala, naročito korisna u slučajevima kontraktura mišića i retrakcije plantarne aponeuroze.



Slika 3

Primjer mobilizacije baze pete metatarzalne kosti desnom rukom a lijevom se fiksira glava.



Slika 4

Mobilizacija prednjeg dijela stopala: jako specifična za metatarzalgije.

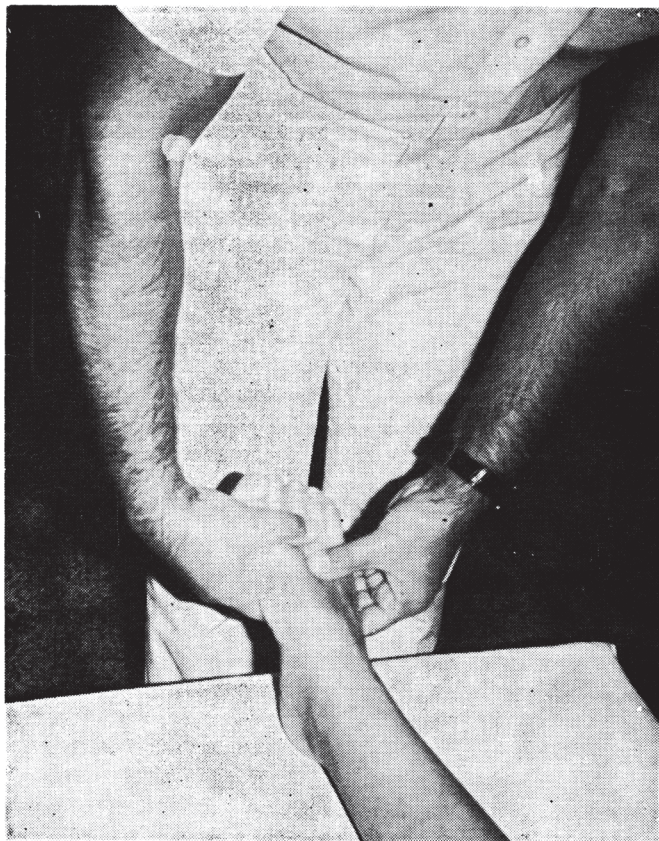
Kineziterapija statički promjenjenog stopala ima za cilj:

- održavanje posture kod početnog kandžastog stopala
- održavanje pošto poto mišićne snage interesalnih mišića
- održavanje specifične addukcije palca stopala i horizontalne abdukcije palca.

## ZAKLJUČAK

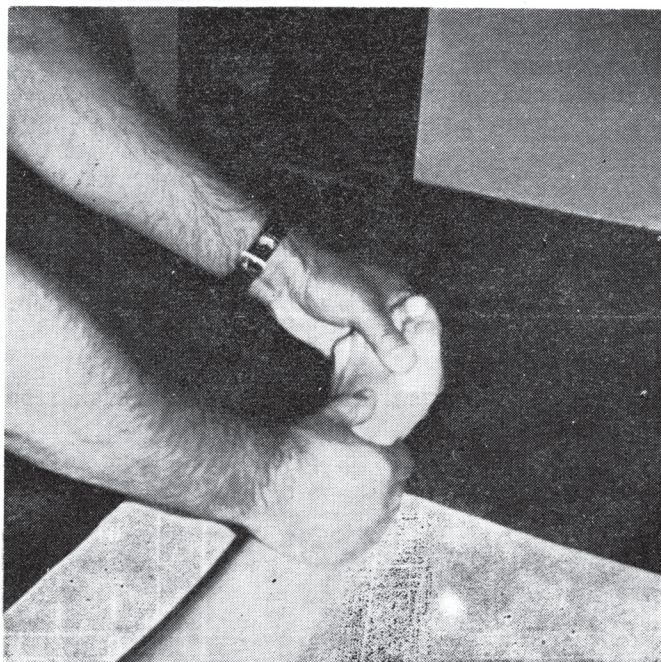
Kineziterapija zajedno sa ručnom masažom, održavanjem posture i dr. lakše je primjenjiva u odnosu na druge dijelove tijela

- Nikad se ne propisuje sama
- Ima važnu ulogu u pripremi za primjenu ortopedskih pomagala ili za operativni zahvat.
- Efikasnost u otklanjanju poteškoća i udobnost koja se javlja neposredno često su evidentni i na duži rok .



Slika 5

Mobilizacija u plantarnoj fleksiji metatarzofalangealnih zglobova naročito korisna kod retrakcije nogu i ekstenzora nožnih palaca.



Slika 6

Specifična mobilizacija metatarzofalangealnog zgloba palca.

#### LITERATURA

1. Mandić V.: Stečene deformacije stopala s osobitim osvrtom na statičke deformacije. Zbornik o bolestima stopala, Reumatizam, izvanredni broj V (111), 1971.
2. Matasović T. i Baron V.: Stopalo, Ortopedija, Jumena, Zagreb, 1979.
3. Samuel J., Revel M., Vial D., Naberis A. i Jourdain R.: Reeducation des metatarsalgies non operees, Rev. Rhum., 36(1):21, 1984.