

# Endoskopske dijagnostičke i terapijske metode u onkologiji

## Endoscopic diagnostic and therapeutical methods in oncology patients

Goran Hauser<sup>1\*</sup>, Vanja Giljača<sup>2</sup>, Milan Ličina<sup>2</sup>, Josip Španjol<sup>3</sup>, Ozren Krička<sup>4</sup>, Zoran Vuković<sup>5</sup>, Davor Štimac<sup>2</sup>

**Sažetak.** Već dulji niz godina endoskopija je nezaobilazna u dijagnostici gastrointestinalnih, uroloških i plućnih malignih oboljenja. Novije endoskopske metode, zahvaljujući tehnikama poboljšanja slike, pružaju sve više mogućnosti za točnu dijagnozu već tijekom endoskopskog pregleda. U posljednje vrijeme unaprjeđenjem endoskopskih tehnika moguće je odstraniti sve veći broj već razvijenih malignih lezija ili učiniti neki od palijativnih zahvata u svrhu održanja prohodnosti probavne cijevi.

**Ključne riječi:** endoskopija; kolorektalni karcinom; stentovi

**Abstract.** Endoscopy is corner stone in diagnostics of gastrointestinal, urological and pulmonary malignancies. Some newer imaging enhancement techniques improve diagnostics accuracy during endoscopy. Endoscopy now offers a greater possibility of removing malignant lesions or performing palliative procedure in order to maintain patency of gastrointestinal tract.

**Key words:** colorectal carcinoma; endoscopy; stents

<sup>1</sup>Zavod za gastroenterologiju, KBC Rijeka, Rijeka

<sup>2</sup>Zavod za gastroenterologiju, KBC Rijeka, Rijeka

<sup>3</sup>Klinika za urologiju, KBC Rijeka, Rijeka

<sup>4</sup>Zavod za pulmologiju, KBC Rijeka, Rijeka

<sup>5</sup>Centar za hitnu medicinu, KBC Rijeka, Rijeka

Primljeno 2. 2. 2014.

Prihvaćeno 2. 5. 2014.

**\*Dopisni autor:**

Doc. dr. sc. Goran Hauser, dr. med.  
KBC Rijeka, Zavod za gastroenterologiju  
Krešimirova 42, 51 000 Rijeka  
e-mail: goran.hauser@medri.uniri.hr

<http://hrcak.srce.hr/medicina>

## DIJAGNOSTIČKA ENDOSKOPIJA

Maligni tumori gastrointestinalnog trakta (GIT) uzrokuju skoro 17 % svih smrtnih slučajeva uzrokovanih malignim bolestima. U većini slučajeva radi se o preventabilnim tumorima, poglavito kod tumora debelog crijeva, ako se na vrijeme otkriju, tako da je smrtnost od pojedinih vrsta tumora u padu. Poboljšanje tehnike i široka primjena endoskopije svakako su zaslužni za taj pad smrtnosti, iako je to još uvijek daleko od idealnog. Očekuje

Endoskopija je nezaobilazna dijagnostička metoda u otkrivanju malignih oboljenja. Endoskopija se sve češće koristi u palijativnoj terapiji malignih bolesti.

Nove endoskopske tehnike omogućavaju potpuno izlječenje maligne bolesti u nekih pacijenata.

se da će posljednja tehnološka unaprjeđenja pridonijeti još ranijoj i točnijoj dijagnostici. U otkrivanju tumora probavne cijevi su tri bitna koraka: detekcija, karakterizacija i potvrda<sup>1</sup>.

Detekcija premalignih lezija (polipa) i malignih lezija debelog crijeva moguća je na nekoliko načina. Kod osoba starijih od 50 godina mogući su različiti pristupi (tablica 1).

Fleksibilna endoskopija uvela je revoluciju u detekciji tumora GIT-a davne 1957. kada je objavljen prvi rad o upotrebi snopa optičkih vlakana koja su prenosila svjetlost do površine sluznice GIT-a. Sljedeći korak u napretku endoskopije bilo je uvođenje videoendoskopije koja se danas sve više usavršava. Posljednja karika u tom lancu je endoskopija visoke rezolucije (engl. *High Definition*; HD) koja prikazuje sluznicu GIT-a s mnogo više detalja. Odlika HD endoskopskih aparata je slika s 1,4 milijuna piksela (konvencionalni endoskop ima 200 000), čime se mogu prepoznati delikatne promjene sluznice u sklopu celijakije, ranih

intramukoznih karcinoma i sl. Osim malignih tumora na sluznici GIT-a su česti i benigni tumori koji nemaju malignog potencijala, stoga je karakterizacija tumora za vrijeme endoskopije jako važna jer pridonosi odluci endoskopičara o tome treba li tumor endoskopski resekirati. Zbog toga se često primjenjuje kromoendoskopija, tj. vitalno bojenje različitim kemijskim tvarima koje nam pomažu istaknuti neka obilježja tumora. Najčešće korištene boje su metilensko plavilo, Lugolova otopina, fenolsko crvenilo i indigokarmin. Nedostaci ovog načina rada jesu nepraktičnost primjene, prljanje opreme i prostora. Zbog toga je sve popularnija metoda tzv. „elektronska kromoendoskopija“. Radi se o tehnološkom novitetu gdje je endoskopska oprema podešena tako da se na klasično bijelo svjetlo elektronski postavljaju filtri koji onda mijenjaju dobivenu sliku. Time se omogućava isticanje površine, rubova polipa ili dublje prodiranje svjetla i jasnije prikazivanje submukozne. Iako „elektronska kromoendoskopija“ daje jasna poboljšanja u odnosu na klasičnu endoskopiju prilikom karakterizacije tumora, još su uvijek oprečna stajališta po pitanju detekcije polipa. Posljednji korak u endoskopskom praćenju tumora je potvrda. Klasična metoda je uzimanje uzorka za patohistološku analizu. U svakodnevnom radu to može biti problematično jer se ponekad događa da se uzorak uzme iz dijela tumora koji nije histološki značajniji promijenjen, tako da nalaz patologa može biti lažno negativan. Zbog toga se nametnula potreba za točnom detekcijom mjesta biopsije ili čak *in vivo* mikroskopskim nalazom. Tehnologija koja nam to omogućava je konfokalna laserska endomikroskopija. Posebna laserska sonda uvodi se kroz radni kanal endoskopa nakon što je pacijentu dana fluorescentna boja i ciljano se usmjerava na područje sluznice od posebnog interesa. Povećanje koje se dobije je 1000 × čime se dobivaju slike na celularnoj razini. Metoda se

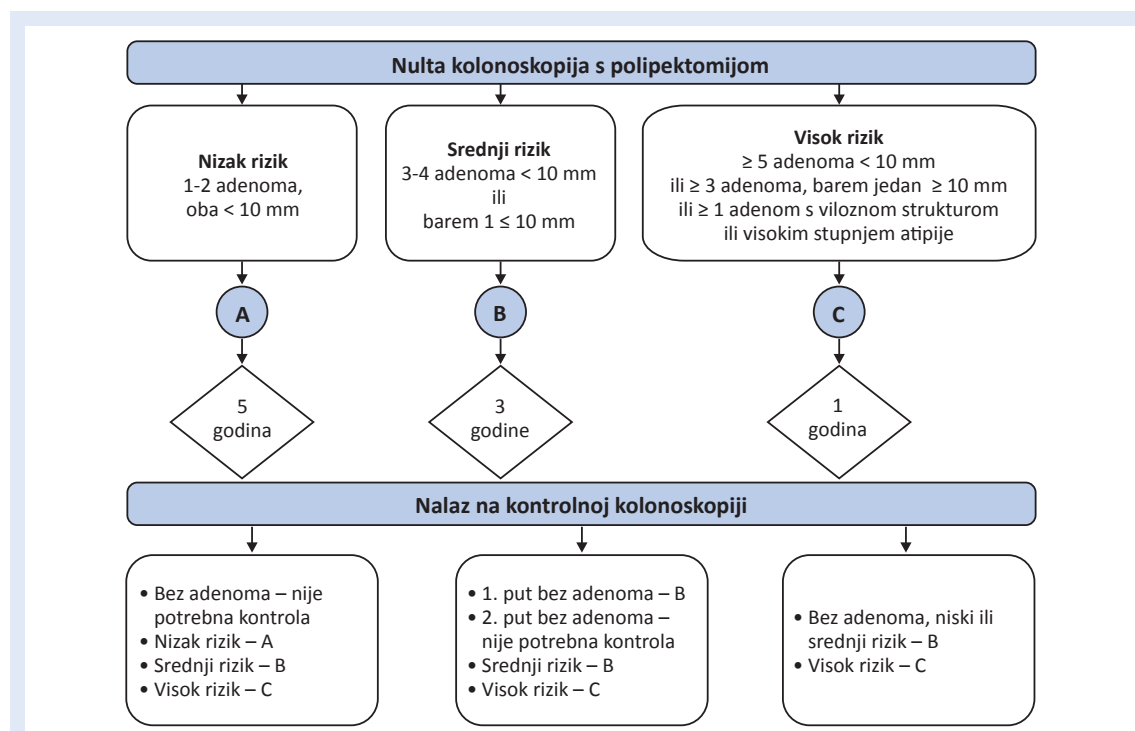
**Tablica 1.** Mogućnosti testiranja za rano otkrivanje kolorektalnog karcinoma kod osoba s prosječnim rizikom

Testovi koji otkrivaju adenome ili karcinome	Testovi koji primarno otkrivaju rak
<ul style="list-style-type: none"> <li>• Fleksibilna sigmoidoskopija svakih 5 godina</li> <li>• Kolonoskopija svakih 10 godina</li> <li>• Irigografija s dvostrukim kontrastom</li> <li>• CT kolonografija svakih 5 godina</li> </ul>	<ul style="list-style-type: none"> <li>• Testovi temeljeni na gvajaku 1 × godišnje</li> <li>• Imunohistokemijski testovi 1 ×</li> <li>• DNS u stolici, interval još nije utvrđen</li> </ul>

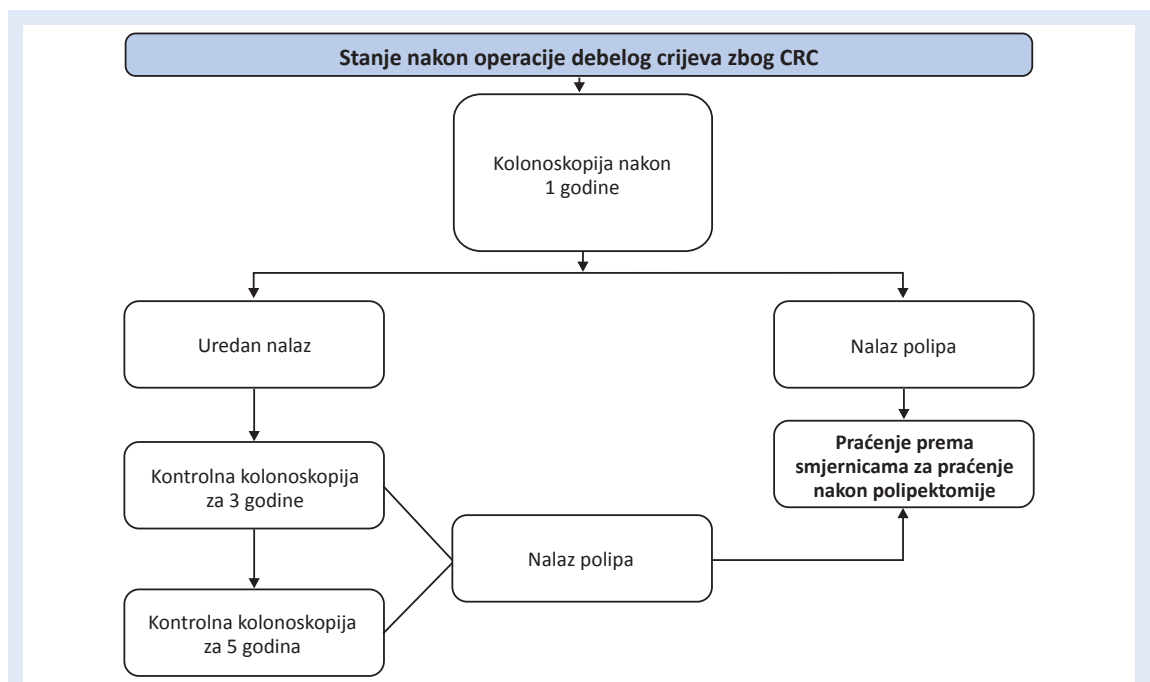
popularno još naziva i „optička biopsija”. Endoskopske slikovne metode ubrzano napreduju tako da nam s napretkom tehnologije i elektronike najsuptilnije promjene sluznice GIT-a postaju vidljive, što može biti od presudne važnosti u ranoj detekciji malignoma GIT-a. Nakon odstranjenja polipa ili nakon operacije zbog karcinoma postavlja se pitanje praćenja pacijenata. To je najistaknutije kod kolorektalnog karcinoma jer se kod karcinoma želuca i jednjaka najčešće odstranjuje cijeli organ, što nije uvijek slučaj kod kolorektalnog karcinoma. Takve osobe spadaju u skupinu ljudi s povišenim rizikom od razvoja karcinoma. Pacijenti nakon odstranjenja jednog do dva mala tubularna adenoma trebaju ponoviti kolonoskopiju nakon 5 do 10 godina. Pacijenti koji su imali tri do četiri adenoma ili adenom veći od 1 cm trebaju ponoviti kolonoskopiju 3 godine nakon polipektomije. Ako je ta kolonoskopija uredna, svaku sljedeću treba napraviti u pravilu nakon 3 godine. Oni bolesnici kod kojih je pronađeno pet ili više malih adenoma, ili više od tri adenoma od kojih je barem jedan veći od 1 cm, ili adenom s viloznom strukturom, odnosno visokim stupnjem atipije, trebaju ponoviti kolonoskopiju nakon godine dana. Ako je kontrolna kolonoskopija uredna,

kontrolu treba ponoviti u pravilu nakon 3 godine. U slučaju da se na kontrolnoj kolonoskopiji ponovno pronađu polipi, kontrole mogu biti i češće. Bolesnici kojima je sesilni adenom bio odstranjen *piecemeal* tehnikom (u nekoliko aktova) trebaju kontrolirati mjesto polipektomije unutar 2 do 6 mjeseci (slika 1).

Kod bolesnika koji su operirani potrebno je učiniti kontrolnu kolonoskopiju unutar prve godine od operacije ako preoperativno nije učinjena potpuna kolonoskopija zbog opstruirajuće lezije<sup>2,3</sup>. Ako je kolonoskopija nakon prve godine uredna, sljedeću treba napraviti nakon 3 godine, a svaku sljedeću nakon 5 godina. Ako se na kontrolnim kolonoskopijama nakon operacije karcinoma pronađu polipi, postupak praćenja je isti kao i kod prethodno opisanih bolesnika nakon polipektomije (slika 2). U skupinu obitelji s povišenim rizikom spadaju i oni u čiji je srodnik imao kolorektalni karcinom. Rizik se povećava; ako je jedan srodnik u prvom koljenu imao kolorektalni karcinom ili adenomatozni polip u dobi manjoj od 60 godina ili u dvije osobe u prvom koljenu u bilo kojoj dobi, preporučuje se prva kolonoskopija s 40 godina ili dobi za 10 godina manjoj nego kad je zabilježen karcinom. Ako je u obitelji kod srodnika u prvom



Slika 1. Preporuke za praćenje pacijenata nakon kolonoskopije



Slika 2. Preporuke za praćenje pacijenata nakon operacije

koljenu zabilježen rak u dobi iznad 60 godina ili u dva srodnika u drugom koljenu, preporučuje se kolonoskopija u dobi od 40 godina. Nakon tih inicijalnih kolonoskopija svaku sljedeću treba napraviti s razmakom od 5 godina.

#### TERAPIJSKA ENDOSKOPIJA

Endoskopske tehnike sve se više primjenjuju u liječenju ranih stadija malignih bolesti GIT-a ili za palijski tretman terminalnih pacijenata. Jedna od prvih metoda na tom području je primjena lasera (Nd-YAG laser) koja se koristi u redukciji tumorske mase i osiguranju prohodnosti probavne cijevi. U liječenju ranih faza malignih oboljenja GIT-a već dulji niz godina se koriste različite tehnike endoskopske polipektomije. Ta je metoda najraširenija u liječenju polipa debelog crijeva, tako da se danas velika većina intramukoznih karcinoma kolona može odstraniti endoskopskom mukoznom resekcijom (EMR). U želucu su rani karcinomi obično veće površine i češće su u trenutku otkrivanja već probili submukozu. U Japanu je devedesetih godina prošlog stoljeća razvijena „radikalnija“ endoskopska metoda koja se naziva endoskopska submukozna disekcija (ESD) koja omogućava odstranjivanje tumora koji su čak 2 do 3 cm u promjeru. Time se izbjegavaju nepo-

trebne totalne ili subtotalne gastrektomije. Metoda se počela primjenjivati u liječenju ranih karcinoma želuca, a sada se koristi i u drugim dijelovima probavne cijevi (jednjak, debelo crijevo). Posebno poglavlje terapijske endoskopije u onkoloških pacijenata je stentiranje probavne cijevi. Počeci datiraju unatrag 40-ak godina s razvojem endoskopske retrogradne kolangiopankreatografije (ERCP). Započeto je sa stentiranjem bilijarnog stabla u svrhu osiguranja protoka žuči u pacijenata s malignim oboljenjima gušterače i ekstrahepatičnih žučnih puteva. U početku su to bili plastični stentovi, a danas se sve više koriste metalni stentovi koji osiguravaju dulji period prohodnosti. Koriste se u pacijenata kod kojih je predviđeno preživljenje dulje od 6 mjeseci tako da se za vrijeme preostalog života postupak ne mora ponavljati<sup>3,4</sup>. Time se znatno pridonosi povišenju kvalitete života oboljelih. Novije tehnike u palijskoj endoskopiji obuhvaćaju stentiranje drugih dijelova probavne cijevi, jednjaka, izlaznog dijela želuca te debelog crijeva. Time se postiže ponovna uspostava prohodnosti probavne cijevi kod inoperabilnih bolesnika. Danas na raspolaganju imamo samošireće metalne (SEMS) ili plastične (SEPS) stentove. Dostupni su stentovi raznih proizvođača, ali većina ih ima neke osnovne zajednič-

ke značajke<sup>5,6</sup>. Glavna je postizanje radijalne sile koja osigurava otvaranje stenta i prohodnost probavne cijevi. Većina ih je obložena silikonom ili nekim drugim polimerom koji smanjuje tkivno prorastanje, a dostupni su nepokriveni, djelomično ili potpuno pokriveni stentovi. Stentovi su se počeli postavljati najprije u jednjak, a potom u rektum. Nakon određivanja položaja endoskopskim pregledom stentovi se uvode samo pod kontrolom rendgena. Zato su stentiranju u početku bili dostupni samo početni, odnosno završni dijelovi probavne cijevi. Izlaskom na tržište tzv. *through the scope* stentova, koji se putem endoskopa teoretski mogu dovesti u bilo koji dio probavne cijevi, sada su stentiranju dostupni i drugi dijelovi GIT-a<sup>7-9</sup>. Za osiguravanje unosa hrane u pacijenata s malignom bolesti usne šupljine, vrata i jednjaka može se koristiti i perkutana gastrostoma (PEG) koja se postavlja endoskopski u lokalnoj anesteziji. Radi se o plastičnoj (silikonskoj) cijevi koja se pod kontrolom endoskopa postavlja kroz prednju trbušnu stijenku i prednju stijenku želuca. Cijev može ostati neograničeno na tom položaju, a obično se nakon dvije godine mora zamijeniti. Najčešće komplikacije postavljanja stentova su krvarenje, perforacija, produljena bolnost, nefunkcionalnost stenta.

Krvarenje se najčešće pojavljuje nakon odstranjenja polipa i u principu se zbrinjava endoskopski. Izuzetno je rijetko neophodna kirurška intervencija. Postoji opasnost od odgođenog krvarenja koja je najveća u prva 24 sata po zahvatu. Zato se pacijentima daju upute o striktnom mirovanju u tom periodu i poštedi od bilo kakvog napora. Poštediti od napora izuzetno je važna i zbog perforacija crijeva. Za razliku od krvarenja, perforacije znatno češće mogu biti odgođene. Na mjestu rezanja polipa stjenka je stanjena i zbog napora može doći do perforacije. Ako postoji sumnja na neku od ovih komplikacija endoskopičar se često odlučuje za 24-satni nadzor pacijenta u bolničkim uvjetima. U slučaju kasne pojave (unutar 24 do 48 sati) bolova, manifestnog krvarenja ili općeg lošeg osjećanja nužno je hitno pacijenta uputiti u endoskopski centar ili u najbližu bolnicu. Jedna od najčešćih komplikacija je produljena bolnost u trbuhu, obično nakon kolorektalne polipektomije. Ti zahvati dulje traju, a to je povezano s insu-

flacijom veće količine zraka u crijeva, što može izazivati bolnost još nekoliko sati nakon postupka, tj. sve dok bolesnik ne ispusti suvišak zraka. Ponekad se može razviti i postpolipektomijski sindrom koji je karakteriziran bolovima u trbuhu, pa čak i povišenom tjelesnom temperaturom zbog termičke ozljede sluznice. Sindrom se javlja kod višestruke polipektomije ili polipektomije velikih lezija. Ponekad taj sindrom prethodi odgođenoj perforaciji. Nakon postavljanja stentova u probavnu cijev nužno je bolesnika upozoriti na način ishrane. Iako stent osigurava prohodnost probavne cijevi bolesnici ipak neće moći jesti svu hranu, nego samo kašastu i tekuću.

### CISTOSKOPIJA U ONKOLOŠKIH BOLESNIKA

Onkološki bolesnici su složeni bolesnici u čijoj pripremi za onkološko liječenje ili palijativnoj skrbi sudjeluju brojne specijalnosti, pa tako i urologija. Naime, za provođenje onkološkog liječenja jedna od pretpostavki jest i uredna bubrežna funkcija. U onkoloških pacijenata najčešći uzrok pogoršanja bubrežne funkcije je opstruktivna uropatija uzrokovana kompresijom tumora, bilo primarnog, bilo uvećanih limfnih čvorova, na mokraćovode s posljedičnom hidronefrozom. Također, nakon radioterapije tumora u zdjelici (karcinom prostate, ginekološki karcinomi, karcinom rektuma itd.) dolazi do pojave makrohaturije, što zahtijeva aktivno urološko liječenje. Narečeni nozološki entiteti u pravilu zahtijevaju cistoskopiju kao dijagnostičku ili terapijsku metodu. Cistoskopija je vizualna (optička) dijagnostičko-terapijska metoda kojom se pomoću cistoscopa, pod kontrolom oka, prikazuje unutrašnjost mokraćnog mjehura. Cistoskop ima svoj radni dio kojim je moguće uvesti sonde, „double J” endoproteze i elektrosonde za koagulaciju te hvatalice za ekstrakciju i biopsiju. Stoga je, pomoću cistoskopije, moguće drenirati uretere (sanirati hidronefrozom) intubacijom ureteralnih ušća („double J” endoprotezom ili ureteralnom sondom) ili izvršiti koagulaciju aktivnih mjesta krvarenja u mokraćnom mjehuru te sanirati hematuriju. Cistoskopijom je, također, moguće isključiti ili potvrditi ekstravezikalnu infiltraciju tumora (npr. debelog crijeva, ginekološki tumori) ili dokazati enterovezikalnu ili vezikovaginalnu fistulu koje mogu nastati kao posljedica ra-

dioterapije. Sukladno narečenom, možemo zaključiti kako onkološki pacijenti u većini slučajeva zahtijevaju interdisciplinarni pristup u kojem urolog ima svoje značajno mjesto, kao dio tima<sup>10</sup>.

### BRONHOSKOPIJA

Naziv karcinoma bronha i pluća upotrebljava se za zloćudne tumore koji nastaju iz stanica respiracijskog epitela (bronha, bronhiola i alveola). Karcinom bronha i pluća najučestalija je lokalizacija maligne bolesti u muškaraca i žena s globalnom incidencijom od 1,3 milijuna pacijenata na godinu. Istodobno je vodeći uzrok smrtnosti među svim karcinomima<sup>11,12</sup>. U dijagnostičkom algoritmu prilikom sumnje na malignu bolest pluća bronhoskopija je iznimno bitna i neizostavna. Bronhoskopiju možemo podijeliti na dijagnostičku i terapijsku.

Indikacije za dijagnostičku bronhoskopiju mogu biti temeljene na kliničkim znakovima i simptomima (kronični kašalj, hemoptiza, lokalizirani wheezing, abnormalna krivulja protok volumen, inspiratorni stridor), na radiografskim nalazima (atektaza, solidna infiltracija, medijastinalne abnormalnosti, promijene intersticija) i ozljedama dišnog puta (npr. opekline radi bronhoskopskog debrisanja).

Temeljna dijagnostika maligne bolesti pluća jest histološka ili citološka, a fleksibilna bronhoskopija nudi nam nekoliko mogućnosti<sup>11</sup>:

- *Ispiranje bronha* (engl. *bronchial washing*; BW) – uzimanje uzoraka ispiranjem ciljanog dijela pluća s 20 mL NaCl koji se potom aspirira.
- *Četkanje bronha* za citološku analizu kojim uzimamo površinske stanice lezije vidljive golim okom prilikom bronhoskopije ili dublje prema radiografskom nalazu MSCT-a
- *Endobronhalna biopsija* bronha radi se bronhalnim kliještama, uzima se u prosijeku do 4 uzorka za patohistološku i imunohistološku analizu.
- *BAL (bronhioalveolarna lavaža)* se rabi za dijagnozu intersticijskih bolesti tako da instaliramo, a potom aspiriramo između 150 i 200 mL NaCl otopine.
- *Transbronhalnu biopsiju (TBB)* koristimo prilikom uzimanja uzoraka suspektnih za tumor ili intersticijsku bolest pluća, a vidljivi su CT-om i ne nalaze se u velikim bronhima.

- *Transbronhalna aspiracija tankom iglom* (engl. *trans bronchial fine needle aspiratinon*; TBNA) za uzorkovanje materijala povećanih hilarnih ili medijastinalnih limfnih čvorova.

Komplikacije bronhoskopije su moguće radi lokalne anestezije (bronhospazam, laringospazam, srčane aritmije) ili samog zahvata (krvarenje, pneumotoraks, unos infekta). Ukupna incidencija komplikacija je do 2 %, sa smrtnošću do 0,02 %.

Posebno je poglavlje terapijske uloge bronhoskopa u pacijenata s opstrukcijom radi maligne bolesti. Poznate su razne tehnike kao krioterapija, laserska terapija, elektrokauterizacija koje brzo smanjuju tumorsku masu i uklanjaju opstrukciju. Istraživanja pokazuju da su ove tehnike dobra palijativna terapija koja povećava kvalitetu života i smanjenje tegoba. Moguće je postavljanje endobronhialnog metal stenta kod ekstrinzične tumorozne kompresije.

Bronhoskopija je danas neizostavna invazivna metoda kod dijagnostičkog i terapijskog pristupa pacijentima s malignom bolesti pluća koja omogućava brzu dijagnostiku i efektanu palijativnu terapiju u dobro probranih pacijenata<sup>13</sup>.

### ZAKLJUČAK

Nakon neosporne uloge endoskopije u detekciji malignoma probavne cijevi, bronhalnog debela i uro trakta sve je veća potreba za endoskopijom kao manje agresivnom metodom u odnosu na klasičnu kirurgiju u pacijenata s terminalnim malignim oboljenjima.

Minimalno invazivnim pristupom pacijentima se produžava život i podiže kvaliteta života.

**Izjava o sukobu interesa:** Autori izjavljuju da ne postoji sukob interesa.

### LITERATURA

1. Rex DK, Kahi CJ, Levin B. Screening and Surveillance of the Early Detection of Colorectal Cancer And Adenomatous Polyps. CA Cancer J Clin 2008;58:130-60.
2. Atkins WS, Saunders BP. Surveillance guidelines after removal of colorectal adenomatous polyps. Gut 2002; 51(Suppl. V):v6-9.
3. Hassan C, Quintero E, Dumonceau JM, Regula J, Brandão C, Chaussade S et al. Post-polypectomy colonoscopy surveillance: European Society of Gastrointestinal Endoscopy (ESGE) Guideline. Endoscopy 2013;45:842-51.
4. Monkemuller K, Zimmermann L. Self-Expanding Metallic Stents for the palliation of malignant Esophageal

- Obstruction. *In: Monkemuller K, Wilcox CM, Munoz-Navas M (eds). Interventional and Therapeutic Gastrointestinal Endoscopy. Basel: Karger, 2010;106-14.*
5. Baron TH. A practical guide for choosing an expandable metal stent for GI malignancies: is a stent by any other name still a stent? *Gastrointest Endosc* 2001;54:269-72.
  6. Gress F, Hindy P, Lam-Tsai Y. A Review of Gastrointestinal Stenting. *Gastroenterology & Endoscopy News* 2011;62:1-8.
  7. Baerlocher MO, Asch MR, Dixon P, Kortan P, Myers A, Law C. Interdisciplinary Canadian guidelines on the use of metal stents in the gastrointestinal tract for oncological indications. *Can Assoc Radiol J* 2008;59:107-22.
  8. Morgan R, Adam A. Use of metallic stents and balloons in the esophagus and gastrointestinal tract. *J Vasc Interv Radiol* 2001;12:283-97.
  9. Mannath J, Banks M. Emerging technologies in endoscopic imaging. *F1000 Med Rep* 2012;4:3.
  10. Fučkar Ž. Dijagnostičke metode u urologiji. *In: Fučkar Ž, Španjol J (eds). Urologija I. Rijeka: Medicinski fakultet Sveučilišta u Rijeci, 2013:214-34.*
  11. Shah PL. Bronchoscopy. *In: Palange P, Simonds AK (eds). ERS handbook. Respiratory medicine. 2nd edition. Sheffield: European Respiratory Society, 2013;109-13.*
  12. Tumori traheje bronha i pluća. *In: Vrhovac B, Jakšić B, Reiner Ž, Vucelić B (eds). Interna medicina. Zagreb: Naklada Ljevak, 2008;706-15.*
  13. Waxman AB. Flexible bronchoscopy indications, contraindications, and consent. *In: Ernst A (ed). Introduction to bronchoscopy. Cambridge, New York, Melbourne, Madrid, Cape Town, Singapore, Sao Paulo, Delhi: Cambridge University Press, 2009:78-84.*