

# Vrijednost karboksiterapije pri liječenju kronične rane potkoljenice

JADRANKA KOVAČEVIĆ I TAMARA SINOŽIĆ

*Specijalistička ordinacija obiteljske medicine Tamara Sinožić, dr.med., Mošćenička Draga, Hrvatska*

Karboksiterapija je potporna metoda liječenja kroničnih rana koja se provodi kutanim ili subkutanim ubrizgavanjem medicinskog ugljičnog dioksida ( $\text{CO}_2$ ). Osnovni princip djelovanja ubrizganog plina  $\text{CO}_2$  je korekcija tkivne hipoksije temeljem Bohrovog efekta. Djelujući na endotelne faktore rasta potiče neoangiogenezu te stimuliraju fibroblaste na sintezu kolagena što sve zajedno dovodi do boljeg zacjeljivanja rana. Brojna su područja primjene karboksiterapije: od liječenja kroničnih rana, bolesti perifernih vena i arterija te dermatoloških bolesti do primjene u estetskoj medicini. Vrijednost karboksiterapije jest u tome što je minimalno invazivna, dobro je podnošljiva, ekonomski prihvatljiva, provediva od educiranih liječnika u ambulantnim uvjetima.

**KLJUČNE RIJEČI:** karboksiterapija, kronične rane

**ADRESA ZA DOPISIVANJE:** Jadranka Kovačević, dr. med.  
Specijalistička ordinacija obiteljske medicine  
Tamara Sinožić, dr. med.  
Aleja Slatina 2  
51 417 Mošćenička Draga, Hrvatska

## UVOD

Karboksiterapija je postupak transkutane ili sub/intrakutane primjene plina ugljičnog dioksida ( $\text{CO}_2$ ) u terapijske svrhe sa ciljem poboljšanja mikrocirkulacije i tkivne oksigenacije (1). Prva iskustva s karboksiterapijom odnose se na neinvazivnu termalnu metodu, poznatu još od 1932. godine. Naime, u francuskom termalnom lječilištu Royatu, koje se nalazi na izvorima vode bogate prirodnim plinom  $\text{CO}_2$ , bolesnicima oboljelima od različitih oblika perifernih arteriopatija tijelo se omotalo ili uranjalo u vodu bogatu plinom kako bi se postigao željeni učinak preko kože (2). S vremenom su se uočavale i neke dopunske pozitivne promjene u obliku poboljšanja elastičnosti kože, smanjenja lokalnih masnih nakupina i ožiljaka.

Najučinkovitiji način unošenja plina svakako je mini invazivna metoda potkožnog ubrizgavanja iglom koja se primjenjuje već dvadesetak godina u Europi, SAD-u, Izraelu, Japanu, Južnoj Koreji i Latinskoj Americi (2). Spoznaja visoke učinkovitosti potkožno ubrizganog plina potaknula je kako znanstvena istraživanja, tako i osmišljavanje jednog medicinskog uređaja koji bi omogućio funkcionalne i estetske učinke ugljičnog dioksida na najučinkovitiji način - potkožnim ubrizgavanjem

- ali i na način da se izbjegne potreba dugotrajnog boravka bolesnika u termalnom lječilištu. Karboksiterapiju primjenjujemo u ordinaciji od siječnja 2013. godine koristeći uređaj Carbomed CDT Evolution proizvođača L.E.D SpA Italija. Uređaj posjeduje europski certifikat, uporabnu dozvolu FDA, a 2012. godine hrvatski distributer tvrtka Sphera Medicae upisuje ga u očevidnik HALMED-a.

Kako bi unaprijedili istraživanja na području primjene karboksiterapije te objedinili iskustva medicinskih stručnjaka raznih grana medicinskih znanosti iz cijelog svijeta koji metodu primjenjuju, pri Klinici za plastičnu i rekonstruktivnu kirurgiju Sveučilišta u Sieni, Italija, 2001. godine osnovana je Međunarodna znanstvena udruga za proučavanje karboksiterapije *The International Scientific Carbon Dioxide Therapy Group* (tal. GISC).

## FIZIOLOŠKE OSNOVE DJELOVANJA $\text{CO}_2$

Osnovni je princip djelovanja ubrizganog plina  $\text{CO}_2$  stupanje u reakciju s molekulama vode u tkivima te stvaranje ugljične kiseline ( $\text{H}_2\text{CO}_3$ ) koja smanjuje prirodnu kiselost tkiva. To izaziva povećano otpuštanje kisika iz veze s hemoglobinom temeljem Bohrovog efekta

ta - veza kisika i hemoglobina je to slabija što je niža razina kiselosti tkiva, tj. pH vrijednost (3). Niža razina kiselosti kao i lokalna hiperkapnija potiču vazodilataciju otvaranjem prekapilarnih sfinktera te time do bolje oksigenacije tkiva – vazodilatacijska hipoteza (2). Druga pak hipoteza - tkivna potreba za kisikom - navodi utjecaj na angiogenezu tako što povećana lokalna koncentracija CO<sub>2</sub> utječe na sintezu vaskularnih endotelnih faktora rasta (VEGF) i stvaranje novog žilja (4). Disocijacijom ugljične kiseline na ione H<sup>+</sup> i HCO<sub>3</sub><sup>-</sup> te stupanjem u interakciju s ionima Ca<sup>2+</sup> nastaje kalcijhidrogenkarbonat te dolazi do rasta pH vrijednosti prema alkalnom, uz analgetički i spazmolitički utjecaj. Tonus stijenki arteriola i kapilara pada, pojačava se protok, lokalna temperatura raste za 1°C, uz poboljšanje lokalnog metabolizma tretiranog tkiva. Istodobno oksidiraju lipidi u aktiviranim adipocitima te nastaje njihovo pucanje i lipoliza (2). Ove promjene ujedno utječu i na fibroblaste potičući ih na sintezu intradermalnih kolagenih vlakana, što ubrzava cijeljenje rana, odnosno poboljšava elastičnost intaktne kože (2). Ostatak CO<sub>2</sub> koji se ne metabolizira ovim putevima veže se na eritrocite i eliminira disanjem.

Područja primjene karboksiterapije:

1. kronične rane: venske i arterijske potkoljenične rane, rane dijabetičkog stopala, tlačni vrijed (dekubitus), postoperativne sporocijeleće rane,
2. kronična venska insuficijencija i limfedem,
3. bolesti perifernih arterija: Buergerova bolest, akrocijanaza, Raynaudov sindrom,
4. sindrom nemirnih nogu (*Restless leg syndrome*),
5. neke dermatološke bolesti, npr. vulgarna psorijaza, sklerodermija, neki oblici alopecije,
6. u estetskoj medicini terapija ožiljaka, keloida, bora, podbratka, podočnjaka, strija, opuštena koža, lokalizirane adipoznosti i fibrolipodistrofije (1-3, 5,6).

Kontraindikacije za karboksiterapiju su teški oblici bolesti pluća, bubrega i jetre, kongestivno zatajenje srca, akutna ishemijska bolest srca, akutni tromboflebitis s flebotrombozom s plućnom embolijom ili bez nje, gangrena, infekcija, sepsa, akutni cerebrovaskularni inzulit, epilepsija, teški oblici anemija, trudnoća i babinje, nošenje srčanog elektrostimulatora, terapija inhibitorima karboanhidraze i maligne rane (1,2,4). Nuspojave su obično blage i prolazne tijekom 24 sata, a to su: lagana bolnost, utrnutost, peckanje, žarenje, crvenilo na mjestu primjene, osjećaj pucketanja pod kožom.

## POSTUPAK PRIMJENE KOD RANA

Koristi se sterilan medicinski plin CO<sub>2</sub> 99 %-tne čistoće. Prolaskom kroz uređaj plin se dodatno filtrira, vlaži i zagrijava te se automatski podešava brzina protoka, vrijeme i ukupna količina ubrizganog plina. Prije tretma-

na uređaj se programira budući da ima standardizirane programe, od onih za liječenje rana do onih za estetsku primjenu (5). Pribor za ubrizgavanje namijenjen je jednokratnoj upotrebi, a sastoji se od poliuretanske spojne cijevi i igle 30 G (0,3 x 13 mm) kojom se injicira plin.

Plin se injicira supkutano pod kutom od 45° u okolicu rane, prosječno 2 cm od njenih rubova, na granici zone upale, birajući program za rane - 14 s protokom od 30 mL/min, 5-15 mL po zoni ubrizgavanja. Postupak se ponavlja jedanput do dvaput tjedno, ukupno 15-20 puta, ovisno o veličini rane i odgovoru bolesnika, a preporuča se i u fazi remodelacije, tj. nakon zacjeljenja jedanput mjesečno idućih 6 mjeseci.

Karboksiterapiju radimo prema protokolu za rane najduže 12 tjedana, tj. do zacjeljenja ili prestanka terapije iz drugih razloga. Kod svih se bolesnika provode i ostale mjere liječenja, ovisno o individualnim potrebama, što uključuje lokalno liječenje, kompresivnu terapiju, nutritivnu potporu i psihosocijalnu podršku (7-13). Karboksiterapija se može kombinirati s drugim postupcima u liječenju rana, npr. terapijom negativnim tlakom, polariziranim svjetlom, lokalnom terapijom koja uključuje kolagen, faktore rasta i sl.

Suradljivost s bolesnicima je dobra; od nuspojava navodi se samo lagano peckanje tijekom postupka.

Cilj ovog rada je prikazati rezultate primjene karboksiterapije u cijeljenju rana potkoljenice prikazom dvaju bolesnika s kroničnim ranama potkoljenice različite etiologije.

## PRIKAZI BOLESNIKA

1) A.S. 1930., radno aktivan umirovljenik, situiran, živi na otoku. Bolesnik dolazi na pregled zbog rane na desnoj potkoljenici koja je nastala prije 45 dana kao posljedica traume. Rana s lateralne strane distalne trećine desne potkoljenice (sl. 1.) vel. 6x5 cm, plitka, crvenozutog dna, srednje obilne sekrecije, bez mirisa. Okolna koža rubno upalno promijenjena. Blagi edem desne potkoljenice. Uredan arterijski i venski status nogu.

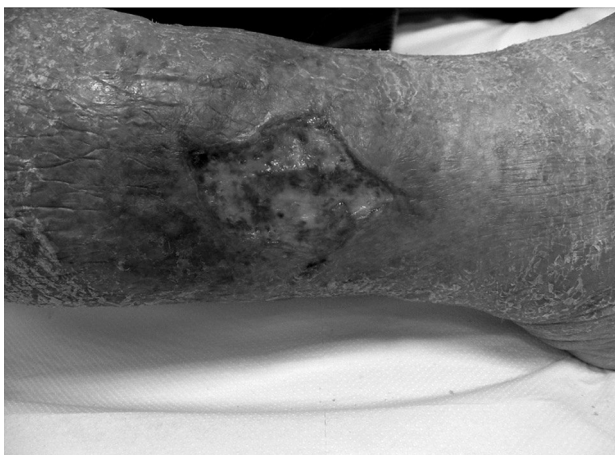Radna dijagnoza: posttraumatska rana desne potkoljenice

Terapija: provedena je lokalna terapija pokrivalima za rane te kompresivna terapija sistemom jednog kratkoelastičnog zavoja do koljena. U daljnjem tijeku liječenja planiramo previjanje 1x tjedno te se uz ostale mjere odlučujemo za primjenu karboksiterapije kao potpornog liječenja.

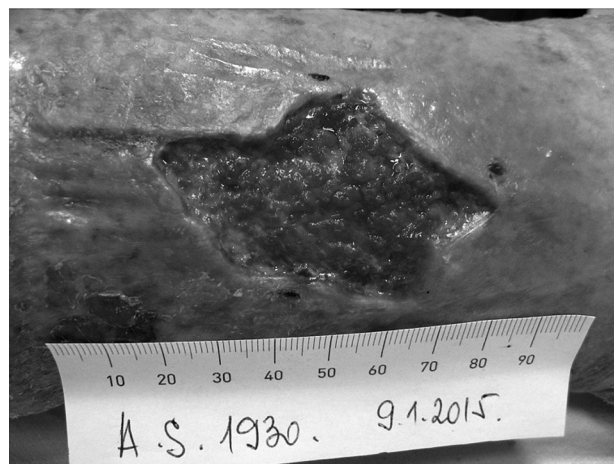
Postupak se sastojao od supkutanog ubrizgavanja plina CO<sub>2</sub> iglom od 30 G (0,3 x 13 mm) u okolicu rane. Brzina protoka je 30 mL/min, injicirano je po zoni 5-15 mL plina ukupno 300 mL.

Postupak karboksiterapije proveden je jedanput tjedno u skladu s preporučenim protokolima (5).

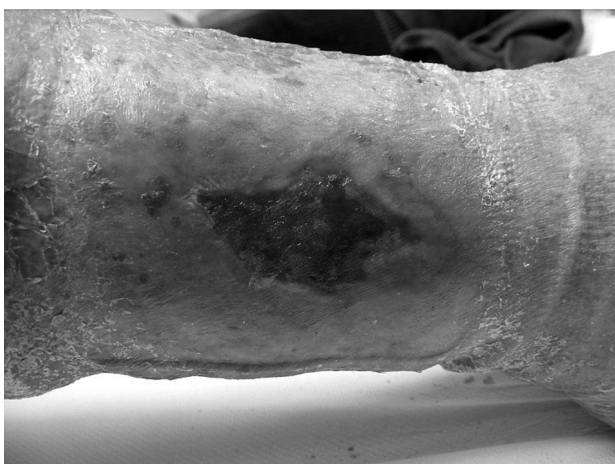Tijekom postupaka karboksiterapije bolesnik je kod injiciranja plina osjećao laganu, kratkotrajnu bolnost u



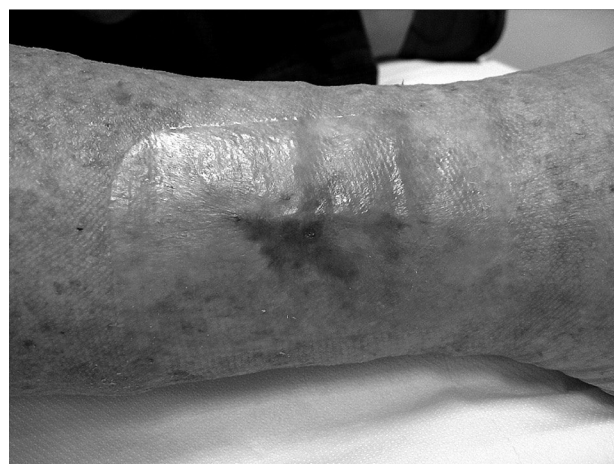Sl. 1. Rana kod dolaska; započeta je primjena karboksiterapije



Sl. 2. Rana nakon 2 tjedna karboksiterapije



Sl. 3. Rana nakon 6 tjedana karboksiterapije



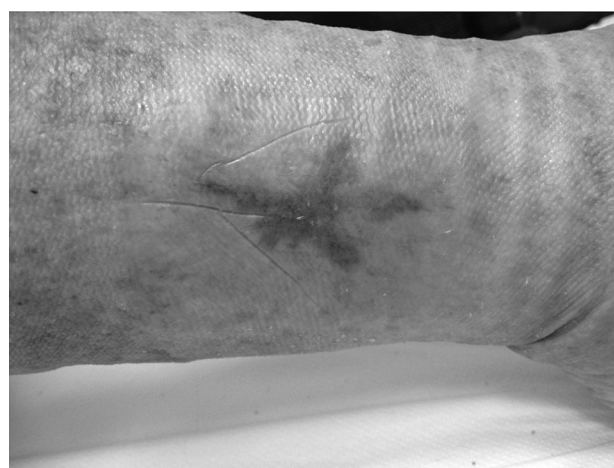
Sl. 4. Zacijeljenje rane nakon 9 tjedana karboksiterapije

obliku peckanja. Kako je cijeljenje napredovalo, bolnost se smanjivala pa su tretmani bili bezbolni.

Rana je zacijelila nakon 9 tjedana što je kraće od predviđenog roka od 12 tjedana (sl. 2-4). Postigli smo vrlo dobru suradljivost bolesnika za provođenje svih preporučenih mjera te smo karboksiterapiju provodili sljedećih 2 mjeseca tijekom faze remodelacije i maturacije ožiljka (sl. 5) jedanput mjesečno (14).

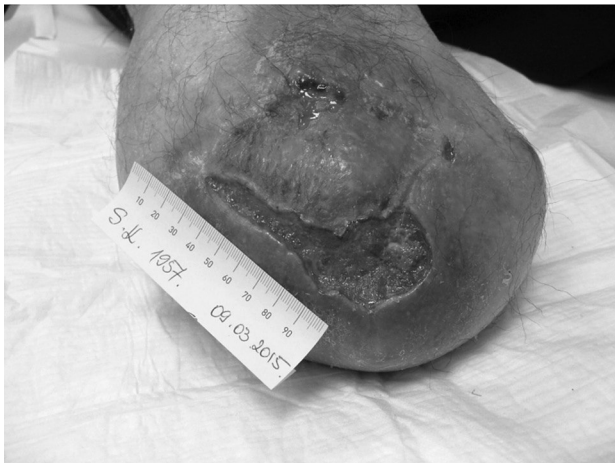2) S.K. 1957., frizer, situiran, preuhranjen TV 185 cm, TT 135 kg, BMI 39. Šećerna bolest tip 2 u terapiji inzulinom, arterijska hipertenzija. Bolesnik dolazi na pregled zbog rane na bataljku desne potkoljenice nastale nakon amputacije zbog propadanja kožnog transplantata. Rana nepravilnog oblika na distalnom kraju bataljka desne potkoljenice (sl. 6) u jednom dijelu vel. 5x1 cm i u središnjem dijelu vel. 5x4 cm, žuto-crvenog dna, obilne sekrecije, bez mirisa. Edem bataljka.

Radna dijagnoza: kronična rana desne potkoljenice, šećerna bolest tip 2, arterijska hipertenzija.



Sl. 5. Ožiljak u fazi remodelacije





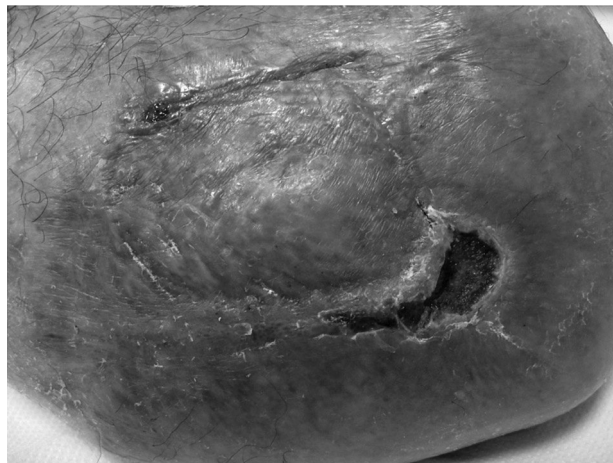Sl. 6. Rana kod dolaska



Sl. 7. Rana nakon 2 tjedna od početka terapije; uvođenje karboksiterapije



Sl. 8. Rana nakon 5 tjedana karboksiterapije



Sl. 9. Rana nakon 10 tjedana karboksiterapije

Terapija: provedena je lokalna terapija pokrivalima za rane te kompresivna terapija bataljka sistemom kratkoelastičnih zavoja do prepone. Nakon prva dva tjedna lokalnog liječenja i faze čišćenja rane u dnu rane vidi se crveno granulacijsko tkivo (sl. 7). U ovoj fazi kao potporno liječenje uvodimo primjenu karboksiterapije s uređajem i preporučenim protokolima dvaput tjedno (7). Tijekom postupaka karboksiterapije bolesnik nije imao nuspojava. Rana uredno cijeli (sl. 8.) te je njezina površina znatno manja nakon 6 tjedna primjene karboksiterapije (sl. 9). Očekujemo potpuno zacjeljivanje rane unutar predviđenih 12 tjedana.

## ZAKLJUČAK

Rane i problemi povezani s njima već su stoljećima terapijski izazov. Osobito se to odnosi na kroničnu ranu koja ne cijeli unatoč standardiziranim protokolima li-

ječenja u trajanju od osam tjedana. Napredak moderne tehnologije i velik iskorak u proučavanju fizioloških mehanizama cijeljenja poboljšali su skrb za bolesnika s kroničnom ranom, ali još uvijek nisu snizili incidenciju i prevalenciju od 1 % u odraslog europskog stanovništva (14). Patofiziološki mehanizam nastanka za oko 80 % rana je poremećaj periferne cirkulacije, kako venske tako i arterijske, i hipoksija kao posljedica (15). Upravo zato je karboksiterapija našla svoje mjesto u terapiji rana.

Vrijednost karboksiterapije jest što ona ima široko indikacijsko područje, od funkcionalne do estetske medicine. Izvediva je u ambulantnim uvjetima, ekonomski prihvatljiva, s malim brojem nuspojava, ali pod uvjetom da je provodi educirani liječnik s odgovarajućom opremom. Poseban izazov su nova područja primjene karboksiterapije koja se temelje na ohrabrujućim iskustvima nekih liječnika, iznesena na kongresima, a to su: sklerodermija i terapija akutne i kronične boli.

## LITERATURA

1. Brandi C, Grimaldi L, Nisi G i sur. The Role of Carbon Dioxide Therapy in the Treatment of Chronic Wounds. In Vivo 2010; 24: 223-6.
2. Koutna N. Carboxytherapy – new, non-invasive method of aesthetic medicine. Cas Lek Cesk 2006; 145: 841-3.
3. Guyton A.C. Medicinska fiziologija. Zagreb: Medicinska naklada, 1999, 444-53.
4. Varlaro V, Manzo G, Mugnaini F i sur. Carboxytherapy: effects on microcirculation and its use in the treatment of severe lymphedema. Acta Phlebol 2007; 8: 79-91.
5. International Scientific Carbon Dioxide Therapy Group (GISC). Protocol for Carboxytherapy. Siena: Carbossiterapia Italiana S.r.l.; 2008, 1-38.
6. Brandi C, D'Aniello C, Grimaldi L, Caiazzo E, Stanghellini E. Carbon Dioxide Therapy: Effects on Skin Irregularity and Its Use as a Complement to Liposuction. Aesth Plast Surg 2004; 28: 222-5.
7. European Wound Management Association (EWMA). Position document: Wound Bed Preparation in Practice. London: MEP Ltd, 2004, 1-17.
8. Partsch H, Flour M, Coleridge Smith P i sur. Indications for compression therapy in venous and lymphatic disease. Consensus based on experimental data and scientific evidence. International Angiology 2008; 27: 193-219.
9. EWMA Position document. Understanding compression therapy. European Wound Management Association. London: MEP Ltd, 2003. 9-13.
10. Banić M, Kardum D, Petričušić L, Urek-Crnčević M, Pleško S, Kujundžić M. Potkoljenični vrijed: značenje prehrane bolesnika. Acta Med Croatica 2009; 63 (Supl.4): (2009) 105-8.
11. Persoli-Gudelj M, Lončarić-Katuškin M. Kontrola boli: Acta Med Croatica 2009; 63 (Supl.4): 71-6.
12. Vowden P, Apelquist J, Moffat C. Wound complexity and healing. EWMA. Position document: Hard to heal wounds: a holistic approach. London: MEP Ltd, 2008, 2-9.
13. Moffatt C, Martin R, Smithdale R. Other Ulcer Aetiologies and Multi-factorial Ulceration. U: Leg Ulcer Management. Oxford: Blackwell Publishing Ltd., 2007, 153-81.
14. Huljev D. Patofiziologija cijeljenja rane. Bilten HUR-a 2013.1. Dostupno na URL adresi: <http://www.huzr.hr/Data/bilten/1-2013.pdf>. Datum pristupa informaciji: 25. lipnja 2013.
15. Lipozenčić J, Marinović-Kulišić S. Etiologija i patogeneza potkoljeničnog vrijeda. Acta Med Croatica 2009; 63 (Supl. 4): 9-11.

## SUMMARY

### VALUE OF CARBOXYTHERAPY IN CHRONIC LEG ULCER TREATMENT

J. KOVAČEVIĆ and T. SINOŽIĆ

*Family Medicine Practice, Tamara Sinožić, MD, Mošćenička Draga, Croatia*

Carboxytherapy is a supportive method of chronic wound treatment conducted by cutaneous and subcutaneous injection of medical carbon dioxide (CO<sub>2</sub>). The primary effect of the injected CO<sub>2</sub> is the correction of tissue hypoxia via the Bohr effect. With its effects on endothelial growth factors, it stimulates neoangiogenesis and fibroblast collagen synthesis, consequently leading to better wound healing. Carboxytherapy is used in many areas from chronic wound treatment, peripheral venous and arterial diseases and dermatologic diseases to aesthetic medicine. The value of carboxytherapy is that it is minimally invasive, patients tolerate it well, it is economically acceptable, and can be conducted in outpatient setting by properly trained doctors.

**KEY WORDS:** carboxytherapy, chronic leg ulcer