

## PROTEKTIVNI EFEKT CINKA PRILIKOM TROVANJA HROMOM KOD PACOVA

B. Hrabač i S. Radović

*Institut za patološku fiziologiju i Institut za patologiju, Medicinski fakultet, Sarajevo*

*Primljeno 30. VII. 1990.*

U radu je ispitan utjecaj toksične doze trovalentnog hroma na patohistološke promjene u jetri, bubrezima i slezeni pacova. Za procjenu protektivnog uticaja cinka na patohistološke promjene, pacovi su tretirani cink hloridom dva sata prije aplikacije hroma. Rezultati upućuju na protektivno djelovanje cinka na morfološke promjene u jetri, bubrezima i slezeni pacova za vrijeme trovanja hromom. Cink je pokazao najbolji protektivni efekat u toku trovanja hromom u jetri. Najznačajniji makroskopski nalaz bio je nedostatak područja fokalne nekroze na kapsuli jetre u protektiranoj grupi. Postoji paralelizam između patohistoloških promjena i rezultata naših prethodnih istraživanja aktivnosti laktat dehidrogenaze u organima pacova nakon djelovanja hroma i cinka. Razmotreni su mehanizmi protektivnog djelovanja cinka u toku trovanja hromom. Rezultati naših istraživanja ukazuju na mogućnost korištenja cinka u terapiji trovanja spojevima hroma.

*Ključne riječi:* cink hlorid, organi pacova, patohistološke promjene, terapija trovanja, toksična doza, trovalentni hrom.

Novija istraživanja ukazuju na protektivno djelovanje cinka prilikom ekspozicije različitim toksičnim (1–6) ili kancerogenim supstancama (7–9), u *in vivo* i *in vitro* eksperimentima. Protektivno djelovanje cinka evidentno je prilikom trovanja kadmijumom (1–3), olovom (4), vanadiumom (5) i bakrom (6). Cink je pokazao inhibitorne efekte na proces kancerogeneze nakon prolongirane ekspozicije niklu (7) i kadmijumu (8, 9). Takođe je moguće umanjiti embriotoksičnost kadmijuma putem aplikacije cinka (10). Pokušaj terapije Wilsonove bolesti cinkom u ljudi veoma je interesantan (11). Šestovalentni i trovalentni hrom su u našem eksperimentu (12) uzrokovali signifikantan pad ukupne aktivnosti laktat dehidrogenaze (LDH) u serumu pacova. Ukupna aktivnost LDH u ekstraktima organa pacova smanjena je nakon aplikacije trovalentnog hroma, osim povišenih vrijednosti u bubregu. Procentualna zastupljenost M-subjedinice i relativna aktivnost LDH-4 i LDH-5 povećane su u svim

ispitivanim organima, izuzev srce, nakon aplikacije trovalentnog hroma. Interesantno je da je ukupna aktivnost LDH u ekstraktima organa pacova (mozak, srce i jetra) nakon trovanja trovalentnim hromom bila signifikantno veća u grupi prethodno tretiranoj cinkom. Cink je pokazao najbolji protektivni efekat na aktivnost LDH u jetri prilikom trovanja hromom. Na osnovu rezultata o aktivnosti LDH bilo je opravdano pretpostaviti da bi protektivno djelovanje cinka prilikom trovanja hromom moglo rezultirati i značajnim patohistološkim nalazima.

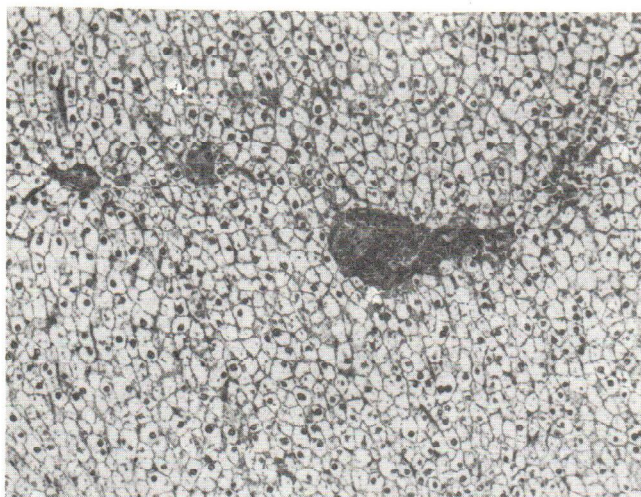
Cilj ovog rada bilo je ispitivanje uticaja toksične doze trovalentnog hroma na patohistološke nalaze u organima pacova. Da bismo procijenili protektivni uticaj cinka na patohistološke promjene, pacovi su tretirani cink hloridom dva sata prije aplikacije hroma.

## MATERIJAL I METODE

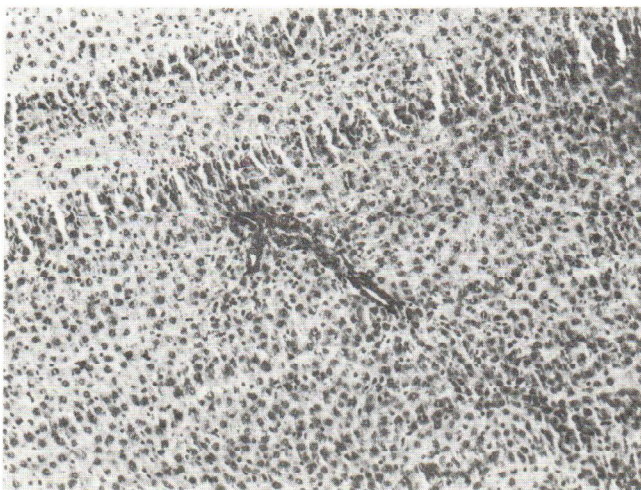
Uticaj hroma i cinka na patohistološke promjene ispitan je na Wistar pacovima. Ispitivani uzorak životinja (trideset pacova) podijeljen je na tri grupe: kontrolna grupa, eksperimentalna grupa i protektirana grupa. Svaka grupa sastojala se od 10 pacova (pet muških i pet ženskih). Tjelesna težina ispitivanih pacova iznosila je oko 200 g. Pacovi u eksperimentalnoj grupi tretirani su jednokratnom intraperitonealnom aplikacijom  $\text{CrCl}_3$  (0,75 mg  $\text{Cr}^{3+}$ /100 g tjelesne težine) (13). Pacovi u protektiranoj grupi tretirani su peroralno putem gastrične sonde sa  $\text{ZnCl}_2$  (34 mg  $\text{Zn}^{2+}$ /100 g tjelesne težine) dva sata prije aplikacije hroma (13, 14). Pacovi u kontrolnoj grupi tretirani su intraperitonealno fiziološkim rastvorom. Doze ispitivanih supstanci su izabrane prema preporuci u literaturi (13, 14). Svi pacovi bili su žrtvovani 24 sata nakon tretmana i uzeti su uzorci jetre, slezene i bubrega. Uzorci ispitivanih organa fiksirani su u 10%-tnom formalinu. Rezovi tkiva obojeni su hematoksilin-eozin metodom (HE). Fotografije su napravljene sa povećanjem od 63, 136 i 163 puta.

## REZULTATI

Razlike makroskopskih promjena organa pacova u eksperimentalnoj i protektiranoj grupi bile su evidentne. Na kapsuli jetre kod pacova tretiranih hromom (eksperimentalna grupa) bilo je moguće zapaziti područja fokalne nekroze. Za razliku od toga pacovi protektirani prethodnom aplikacijom cinka nisu pokazali vidljive znakove fokalnih nekroza jetrene kapsule nakon trovanja hromom (protektirana grupa). Slika 1. predstavlja patohistološki nalaz u jetri pacova eksperimentalne grupe. Uočljiva je glikogena infiltracija hepatocita, koji su nabubrela, oštro ograničena, ne primaju boju i gotovo su difuzno zahvaćena. Zapaža se i fokalna nekroza hepatocita. Patohistološki nalaz u jetri pacova protektirane grupe (slika 2) ukazuje na pojavu lakšeg oblika parenhimatozne degeneracije hepatocita. Citoplazma hepatocita je zrnasta, a jedra su očuvana u većini ćelija. Slika 3. predstavlja patohistološki nalaz u bubregu pacova eksperimentalne grupe. Epitelne ćelije vijugavih kanalića bubrega su nejasnih granica, granulirane citoplazme, a jedra samo na pojedinim mjestima potpuno nedostaju.

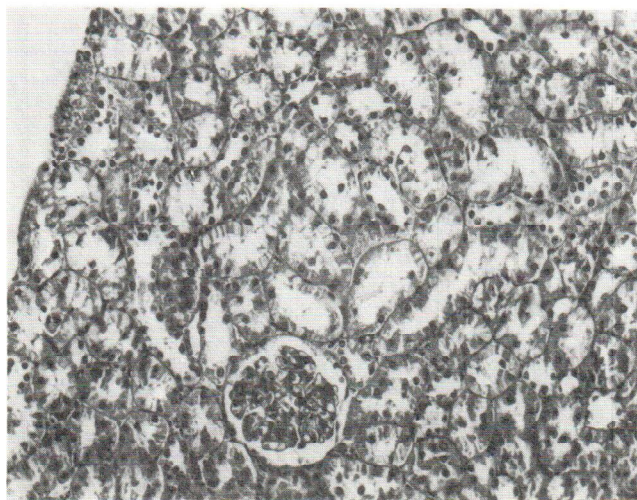


Slika 1. *Glikogena infiltracija uz pojavu fokalnih nekroza hepatocita. Eksperimentalna grupa. HE, 163 x.*

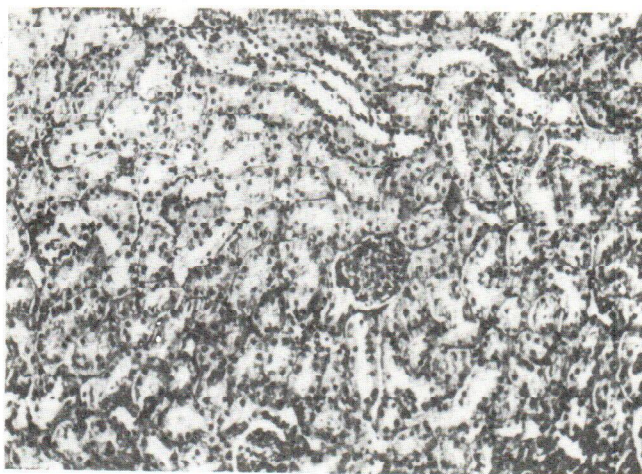


Slika 2. *Lakši oblik parenhimatozne degeneracije hepatocita. Protektirana grupa. HE, 136 x.*

Zapažene promjene ukazuju na tešku parenhimatoznu degeneraciju bubrega. Patohistološki nalaz u bubregu pacova protektirane grupe (slika 4) ukazuje na pojavu lakšeg oblika parenhimatozne degeneracije. Promjenama su zahvaćeni uglavnom

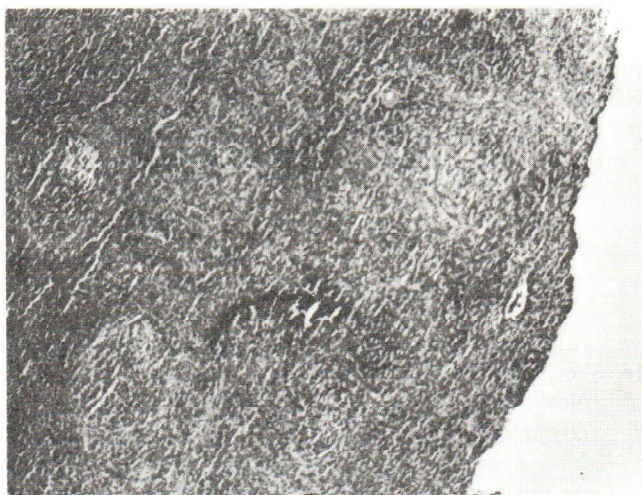

Slika 3. *Teška parenhimatozna degeneracija bubrega. Eksperimentalna grupa. HE, 136 x.*

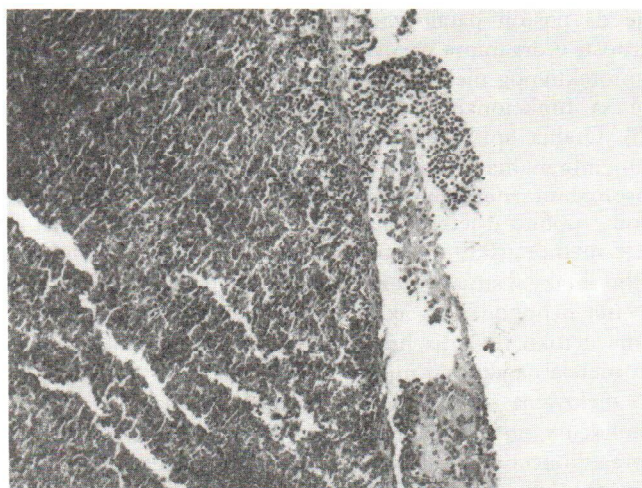


Slika 4. *Lakši oblik parenhimatozne degeneracije bubrega. Protektirana grupa. HE, 63 x.*

proksimalni dijelovi bubrežnih kanalića. Epitel pokazuje znake zrnastog raspadanja, dok su jedra ćelija uglavnom očuvana. Struktura glomerula nije promijenjena. Slika 5. prikazuje promjene u slezeni pacova eksperimentalne grupe. Folikuli slezene su umnoženi, uvećani, jasnih germinativnih centara, nejasno ograničeni od crvene pulpe.



Slika 5. *Folikularni splenitis. Eksperimentalna grupa. HE, 63 x.*



Slika 6. *Fokalni fibrinopurulentni perisplenitis. Protektirana grupa. HE, 163 x.*

Sinusoidi u crvenoj pulpi su prepunjeni krvlju i polimorfonuklearnim leukocitima. Zapažene promjene ukazuju na pojavu akutnog folikularnog splenitisa. Patohistološki nalaz u slezeni pacova protektirane grupe (slika 6) ukazuje na pojavu fokalnog

fibrinopurulentnog perisplenitisa. Kapsula slezene je mjestimično prekrivena fibrinskim naslagama sa obiljem polimorfonuklearnih leukocita, koji prožimaju i kapsulu. Opisane patohistološke promjene u jetri, bubregu i slezeni pacova bile su prisutne kod svih životinja u ispitivanim skupinama. Promjene u ispitivanim organima klasificirane su u vidu prisustva lakšeg i težeg oblika parenhimatozne degeneracije, kao i nekroze tkiva, što je pregledno prikazano u naslovima fotografija.

#### DISKUSIJA

Rezultati ovog istraživanja upućuju na postojanje značajnog protektivnog efekta cinka na morfološke promjene u jetri, bubregu i slezeni pacova za vrijeme trovanja hromom. Patohistološki znaci trovanja hromom u svim su ispitivanim organima značajno manje izraženi u protektivnoj grupi. Cink je pokazao najbolje protektivne efekte u jetri. Nedostatak područja fokalne nekroze u jetrenoj kapsuli protektirane grupe bio je najuočljiviji makroskopski nalaz. Rezultati ovog istraživanja u skladu su sa našim prethodnim eksperimentima u vezi sa djelovanjem ispitivanih metala na aktivnost laktat dehidrogenaze (LDH) u organima pacova (12). Na tabeli 1. dat je komparativni prikaz rezultata naših istraživanja aktivnosti laktat dehidrogenaze (12) i patohistoloških promjena u organima pacova nakon aplikacije hroma i cinka. Interesantno je da postoji paralelizam u smislu težine patohistoloških promjena i enzimске aktivnosti u organima pacova nakon djelovanja hroma i cinka.

Mehanizmi protektivnog djelovanja cinka u toku trovanja hromom su kompleksni. Reakcija cinka sa funkcionalnim SH-grupama stabilizira celularne i lizosomalne membrane (15). Oralna aplikacija cinka dovela je do porasta njegovog sadržaja u lizosomalnim membranama jetrenih ćelija eksperimentalnih životinja (15). Povećana stabilnost lizosomalnih membrana trebala bi sprečavati nekrotične procese zbog trovanja hromom, osobito u jetri. Pokazano je da cink stabilizira celularne membrane putem inhibicije membranskih enzima, kao što su ATP-aza i fosfolipaza A<sub>2</sub> (15). Joni hroma vjerovatno u takvoj situaciji teže mogu dospjeti u intracelularni prostor. Imajući na umu da je cink neophodan za aktivnost LDH, njegovo protektivno djelovanje na aktivnost enzima u toku trovanja hromom moguće je razmotriti i kao kompetitivno vezivanje dvaju metala na aktivno mjesto LDH (16).

Mehanizam djelovanja cinka protiv toksičnosti bakra u jetri bolesnika sa Wilsonovom bolešću veoma je interesantan. Naime, pacijenti sa Wilsonovom bolešću često imaju porast koncentracije bakra u jetri nakon početka terapije cinkom. Zaštita jetre od toksičnosti bakra rezultat je indukcije sinteze metalotioneina djelovanjem cinka i skladištenja bakra u netoksičnoj formi (6, 11). Značaj indukcije sinteze metalotioneina pridaje se i prilikom istraživanja mehanizma toksičnosti kadmija (1, 3). Mehanizam protektivnog djelovanja cinka prilikom trovanja olovom uglavnom se pripisuje smanjenoj apsorpciji olova u gastrointestinalnom traktu (4). Inhibitorski efekti cinka na proces kancerogeneze nakon prolongirane ekspozicije kadmiju objašnjavaju se pojačanjem efluksa kadmija iz ćelija i smanjenjem akumulacije kadmija u jetru (9).

Tabela 1.

Komparativni prikaz rezultata naših istraživanja aktivnosti laktat dehidrogenaze i patohistoloških promjena u organima pacova nakon aplikacije broma (eksperimentalna grupa) i cinka i broma (protektirana grupa)

Grupe	Jetra	Bubreg	Slezena
Kontrolna grupa – LDH <sup>‡</sup>	2714 ± 103,92	761 ± 105	1086 ± 103,74
Eksperimentalna grupa – LDH – patohistološke promjene	2274 ± 100,84* glikogena infiltracija uz pojavu fokalnih nekroza hepatocita (slika 1)	1350,6 ± 178* teška parenhimatozna degeneracija bubrega (slika 3)	1126 ± 178 folikularni splenitis (slika 5)
Protektirana grupa – LDH – patohistološke promjene	2511,6 ± 135,5** lakši oblik parenhimatozne degeneracije hepatocita (slika 2)	836 ± 148 lakši oblik parenhimatozne degeneracije bubrega (slika 4)	1074 ± 152 fokalni fibrinopurulentni perisplenitis (slika 6)

\* – razlika je statistički signifikantna u odnosu na vrijednosti u kontrolnoj grupi (P < 0,01)

\*\* – razlika je statistički signifikantna u odnosu na vrijednosti u eksperimentalnoj grupi (P < 0,01)

‡ – aritmetička sredina  $\bar{X}_{10} \pm$  standardna devijacija (SD)

Efekti nekih supstanci mogu biti različiti s obzirom na put aplikacije i vrstu eksperimenta (*in vitro* ili *in vivo*) (16). Trovalentni hrom se za razliku od šestovalentnog slabo resorbuje oralnim i respiratornim putem jer teško može proći kroz celularne membrane (17, 18). Šestovalentni hrom se poslije resorpcije intracelularno brzo redukuje u trovalentni oblik koji se veže za celularne komponente (19). U krvi se šestovalentni hrom redukuje u trovalentni oblik u eritrocitima (18). Na osnovu navedenih činjenica ispitivali smo uticaj trovalentnog hroma na patohistološke promjene u organima pacova, a šestovalentni hrom smo zanemarili.

Mehanizmi djelovanja i mogućnosti primjene cinka u terapiji različitih trovanja u posljednje vrijeme dobivaju sve veći značaj u nizu istraživanja. Pošto je cink, kao element u tragu, normalno prisutan u organizmu, čini se da bi njegova aplikacija mogla biti manje toksična od primjene različitih helirajućih agenasa. Osim toga hidrofilni helirajućí agensi, za razliku od lipofilnih, vezuju se za metale samo u ekstracelularnom prostoru (20). Takva istraživanja su već dala i konkretne primjenjive rezultate kod ljudi u terapiji Wilsonove bolesti (11).

#### LITERATURA

1. Kaji T, Takata M, Miyabara T, Kozuka H, Kurashiage Y, Koizumi F. Role of zinc in protection against cadmium-induced toxicity in formation of embryonic chick bone in tissue culture. *Toxicol Lett* 1988;44:219–27.
2. Saxena DK, Murthy RC, Singh C, Chandra SV. Zinc protects testicular injury induced by concurrent exposure to cadmium and lead in rats. *Res Commun Chem Pathol Pharmacol* 1989;64:317–29.
3. Sato M, Nagai Y. Effect of zinc deficiency on the accumulation of metallothionein and cadmium in the rat liver and kidney. *Arch Environ Contam Toxicol* 1989;18:587–93.
4. Flora SJ, Singh S, Tandon SK. Thiamine and zinc in prevention or therapy of lead intoxication. *J Int Med Res* 1989;17:68–75.
5. Yamaguchi M, Oishi H, Suketa Y. Effect of vanadium on bone metabolism in weanling rats: zinc prevents the toxic effect of vanadium. *Res Exp Med* 1989;189:47–53.
6. Lee DY, Brewer GJ, Wang YX. Treatment of Wilson's disease with zinc. VII. Protection of the liver from copper toxicity by zinc-induced metallothionein in rat model. *J Lab Clin Med* 1989;114:639–45.
7. Kasprzak KS, Kovatch RM, Poirier LA. Inhibitory effect of zinc on nickel subsulfide carcinogenesis in Fischer rats. *Toxicology* 1988;52:253–62.
8. Waalkes MP, Rehm S, Riggs CW, Bare RM, Devor DE, Poirier LA, Wenk ML, Henneman JR. Cadmium carcinogenesis in male Wistar Crl: (WI)BR rats: dose-response analysis of effects of zinc on tumor induction in the prostate, in the testes, and at the injection site. *Cancer Res* 1989;49:4282–8.
9. Koizumi T, Waalkes MP. Effects of zinc on the distribution and toxicity of cadmium in isolated interstitial cells of the rat testis. *Toxicology* 1989;56:137–46.
10. Marlow R, Freeman SJ. Failure of zinc to prevent dysmorphogenesis of cultured rat conceptuses by antiyolk sac antiserum. *Life Sci* 1989;44:837–47.
11. Brewer GJ, Yuzbasijan-Gurkan V, Lee DY, Appelman H. Treatment of Wilson's disease with zinc. VI. Initial treatment studies. *J Lab Clin Med* 1989;114:633–8.
12. Avdić Z, Hrbač B, Jadrić S, Winterhalter M. The influence of (III and IV) chromium and zinc to lactate dehydrogenase activity in rats. *Yugoslav Physiol Pharmacol Acta* 1986;22:339–48.
13. Mertz W. Chromium occurrence and function in biological systems. *Physiological Reviews* 1969;49:163–237.
14. Kampov-Polevoi AB, Skal'nyi AV. A decrease in the acute toxicity of ethanol produced by zinc sulfate. *Biull Eksp Biol Med* 1989;107:317–8.
15. Chvapil M. Effect of zinc on cells and biomembranes. Symposium on Trace Elements. Philadelphia: Medical Clinics of North America 1976:60.
16. Hrbač B, Rimpapa Z, Avdić Z. Laktat dehidrogenaza u istraživanju efekata toksičnih i kancerogenih supstanci. *Arh hig rada toksikol* 1986;37:477–82.
17. Leonard A, Lauwerys RR. Carcinogenicity and mutagenicity of chromium. *Mutation Res* 1980;76:227–39.
18. Petrilli FL, De Flora S. Interpretations on chromium mutagenicity and carcinogenicity. *Prog Clin Biol Res* 1982;109:453–64.
19. Gruber JE, Jennette KW. Metabolism of the carcinogen chromate by rat liver microsomes. *Biochem Biophys Res Commun* 1978;82:700–6.
20. Misra M, Athar M, Hasan SK, Srivastava RC. Alleviation of nickel-induced biochemical alterations by chelating agents. *Fundam Appl Toxicol* 1988;11:285–92.



*Summary*

A PROTECTIVE EFFECT OF ZINC IN CHROMIUM POISONED RATS

The effect of a toxic trivalent chromium dose on histopathological changes in rat organs was investigated. To evaluate a protective effect of zinc, rats were treated with ZnCl<sub>2</sub> two hours before chromium administration. The protective zinc action was best observed in respect to morphological changes in the organs of chromium poisoned rats, particularly in the liver. The lack of areas of focal necrosis on the liver capsule in the protected group of rats was the most evident macroscopic finding. The histopathological changes observed were in accordance with the results of own previous investigation of the changes in lactate dehydrogenase activity in rat organs induced by chromium and zinc. The mechanisms of the zinc protective effect against chromium poisoning are discussed.

*Department of Pathophysiology and Department of Pathology, Faculty of Medicine, Sarajevo*

*Key terms:* zinc chloride, rat's organs, histopathological changes, poisoning therapy, toxic dose, trivalent chromium.