

SMRTONOSNO OTROVANJE DVOGODIŠNJE
DJEVOJČICE REOPINOM

Z. Kovačić¹, Š. Križanac² i J. Škavić¹

Zavod za sudsku medicinu i kriminalistiku Medicinskog fakulteta Sveučilišta
u Zagrebu¹ i Odjel za patologiju i citologiju Opće bolnice »Dr Josip Kajfeš«
Zagreb²

(Primljeno 6. XI 1984)

Dvogodišnja djevojčica je prema izjavi bake progutala dvije Reopin-G dražeje. Nakon 7 sati hospitalizirana je, ali unatoč poduzetoj intenzivnoj terapiji dijete je umrlo 30-ak sati nakon trovanja, uslijed zatajivanja vitalnih centara.

Izvršena obdukcija i histološke pretrage pokazale su nespecifične promjene na organima.

Kemijsko-toksikološkom analizom u tkivu jetre i tkivu bubrega, krvi i urina nađen je aminofenazon, dok je fenilbutazon nađen samo u tkivu jetre i bubrega.

Akutna smrtonosna otrovanja aminofenazonom i fenilbutazonom na našem području izvanredno su rijetka, dok akutno smrtonosno otrovanje Reopinom uopće nije opisano u nama dostupnoj literaturi. Reopin-G dražeja sadrži 100 mg fenilbutazona i 175 mg aminofenazona u gastrozistentnom (G) obliku.

Aminofenazon je 4-dimetilaminofenazon, brzo se resorbira iz crijeva i demetilira u jetri u 4-aminofenazon. Nakon oralne doze aminofenazona kod čovjeka maksimalna vrijednost u krvi postiže se nakon 2 sata, a kompletno se metabolizira brzinom od 10 do 30% na sat, dok se samo oko 3% uzete doze ekstrahira nepromijenjeno. Izlučuje se mokraćom u acetiliranom obliku, a mokraća poprima crvenkastu boju od tragova rubazonske kiseline. Aminofenazon kao i njegov metabolit djeluje antipiretički i analgetički. Maksimalni antipiretički učinak nastaje u toku od 1 do 2 sata, traje 2—3 sata, a zatim jenjava (1, 2, 3).

Nuspojave su alergijske prirode, a kod naročite individualne dispozicije može nastati agranulocitoza s letalnim svršetkom. Simptomi akutnog otrovanja su mučnina, nesvjestica, grčevi, kolaps, midrijaza, kljenut disanja, agranulocitoza (2, 4).

Fenilbutazon se resorbira iz crijeva brzo i potpuno. U krvi se više od 90% veže na proteine plazme. Izlučuje se polagano, 15—20% na dan u obliku oksifenbutazona i p-hidroksifenilbutazona (2, 5, 6). Djeluje analgetički i snažno antiflogistički.

Fenilbutazon često izaziva teške alergijske reakcije, agranulocitozu, trombocitopeniju s purpurom, nastaju smetnje centralnog nervnog sistema, poremećaji vida, uzrokuje smetnje u probavi, retenciju natrija, klorida i vode, kao i kumulaciju (2, 4, 6, 7).

Djelovanje Reopina je analgetsko, antipiretsko i antiflogistično. Nuspojave, koje se mogu javiti kod primjene Reopin-G dražeja jednake su nuspojavama kod aminofenazona i fenilbutazona.

Prema uputi za doziranje i načinu primjene medikamenta proizvođač navodi da se preparati na bazi aminofenazona i fenilbutazona ne smiju davati djeci prije navršene sedme godine (8).

PRIKAZ BOLESNICE

Dvogodišnja djevojčica je prema izjavi bake oko 11 sati progutala dvije Reopin-G dražeje. Istog dana oko 16,30 sati u više navrata je povratila, a oko 17,45 sati je hospitalizirana.

Kod primitka na dječjem odjelu liječnik je konstatirao da se radi o primjereno uhranjenoj i razvijenoj djevojčici, koja je pri svijesti, mobilna, plačljiva, ali nije davala dojam težeg bolesnika. Klinički status je bio u granicama normale.

U 18 sati pojela je malo gustog griza, nakon čega je povratila, a u 18,40 sati izgubila je svijest, javile su se generalizirane kloničko-toničke konvulzije, s pjenom na ustima i s ugrizom jezika. S pojavom konvulzija došlo je do povišenja tjelesne temperature na 41 °C.

Bolesnici je ordinirano 60 mg fenobarbitona intramuskularno uz kisik i sukciju sekreta iz ustiju. Na liječenju je provela ukupno 24 sata i kroz to vrijeme primila je ovu terapiju: fenobarbiton 300 mg, Valium 20 ml, glukoza 25%-tna 20 ml, glukoza 37%-tna 40 ml, vitamin B₁ i B₆ po dvije ampule, manitol 10%-tni 100 ml, deksametazon 24 mg, kloralhidrat 500 mg, Penbritin 1000 mg, Analgin 1ml i Cedilamat 0,2 ml. Kloničko-tonički grčevi postupno su postajali blaži, ali nisu prestajali cijelo vrijeme hospitalizacije, osim na kratko u dva navrata kada je djevojčica bila uvedena u opću anesteziju. Cijelo vrijeme hospitalizacije temperatura je bila povišena i kretala se između 41 i 38 °C.

Učinjena je lumbalna punkcija i nalaz likvora bio je uredan. Smrt je nastupila u 17,50 sati dan nakon hospitalizacije uslijed zatajivanja vitalnih centara.

Obdukcijski nalaz

Mrtvo tijelo 89 cm visoke, 12,8 kg teške, 2 godine stare djevojčice. Vanjski nalaz bez osobitosti.

Mozak: vijuge spljoštene, brazde plitke, mozgovina jače prokrvljena, vlažna, gnjecava.

Srce: subendokardijalno sitna točkasta krvarenja.

Pluća: sivocrvena, s rezne plohe cijedi se nešto ružičasta pjenušava sadržaja.

Bubrezi: kora proširena, blijedoružičasta, piramide tamnocrvene.

Jetra: primjereno velika, čahura napeta, glatka. Rezna ploha tamnocrvena, mjestimice se nalaze nešto bljeđa neoštro ograničena žarišta promjera do 1 cm. Crtež osrednje izražen.

Histološki nalaz

Mozak: krvne žile široke, punokrvne, oko krvnih žila i ganglijskih stanica nalaze se prošireni prostori ispunjeni edemskom tekućinom.

Srčani mišić: subendokardijalno sitni ekstravazati eritrocita.

Pluća: krvne žile široke, punokrvne, u grupama alveola nalazi se homogena ružičasta tekućina.

Slezena: izražen zastoj krvi.

Jetra: hepatociti nabubreni, mjestimice jezgre bljeđe, a mjestimice nedostaju (slika 1).

Bubrezi: jasno očuvana struktura, lumeni kanalića suženi, epitel nabubren, u pojedinim kanalićima sitno zrnati detritus (slika 2).

Kemijsko-toksikološka analiza

Na kemijsko-toksikološku analizu dostavljeni su uzorci tkiva jetre i bubrega te krvi i urina umrle djevojčice.

100 g tkiva jetre, 40 g tkiva bubrega i 5 ml uzorka urina (urin je bio rijetke konzistencije i opalescirao je, roza-žute boje, pH = 7) obrađeno je metodom Stas-Otto, a 5 ml uzorka krvi deproteinizirano je natrijevim volframatom (9). Nakon izvršene obrade uzorci su ekstrahirani u kiselim i lužnatom mediju eterom i kloroformom. Isparni ostaci organskih otapala ispitani su metodom tankoslojne kromatografije na Silica gelu G, koji je prethodno aktiviran jedan sat na 110 °C, a kao mobilna faza upotrijebljen je sistem otapala metanol : amonijak = 100 : 1,5 (10). Za detektiranje razvijenih kromatografskih ploča upotrijebljeni su 1%-tni kalijev permanganat (11) i kiseli jodoplatinat sprej (12). U uzorcima krvi, urina, jetre i bubrega identificirana je supstanca koja po kemijskim i kromatografskim svojstvima odgovara aminofenazonu, dok je fenilbutazon identificiran u ekstraktima tkiva jetre i bubrega.

Aminofenazon je kvantitativno određen spektrofotometrijskom metodom snimanjem ekstrakta u 0,05 M sumpornoj kiselini. Prema literaturnim podacima λ_{\max} za aminofenazon je kod 256 nm, a E 1%, 1 cm = 530 (1). U ispitanim ekstraktima utvrđene su ove vrijednosti za aminofenazon:

u krvi	1,31 mg/100 ml uzorka krvi
u urinu	7,71 mg/100 ml uzorka urina
u jetri	2,28 mg/100 g uzorka tkiva jetre
u bubregu	4,62 mg/100 g uzorka tkiva bubrega.

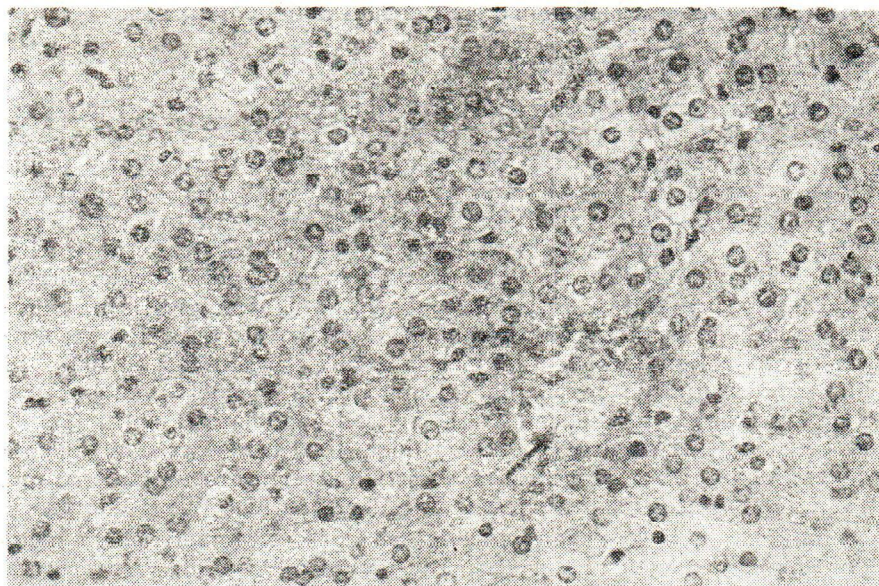
Kvantitativno spektrofotometrijsko određivanje upotrijebljeno je i za određivanje sadržaja fenilbutazona u dobivenim ekstraktima. Fenilbutazon u etilnom alkoholu ima λ_{max} kod 240 nm, a $E 1\%, 1 \text{ cm} = 534 (5)$.

Ispitani ekstrakti sadržavali su ove vrijednosti fenilbutazona:

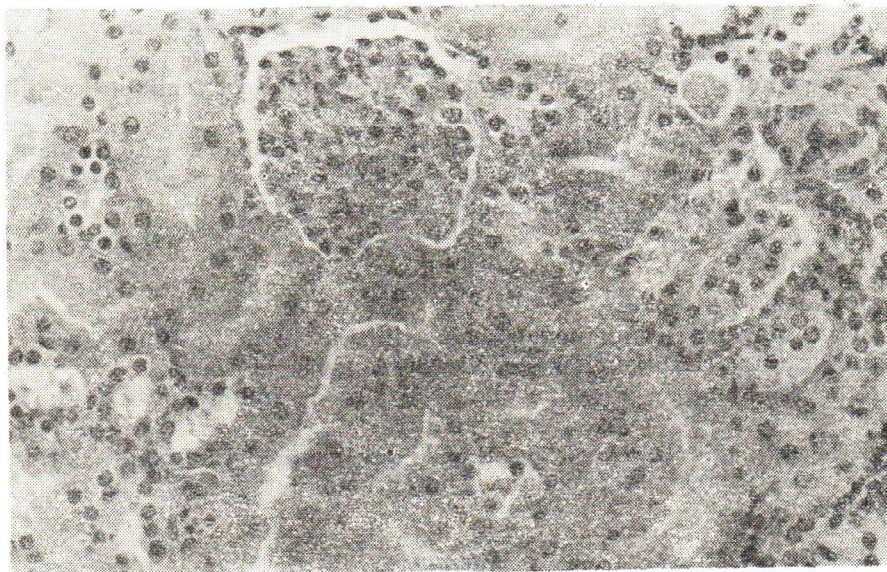
u jetri	1,85 mg/100 g uzorka tkiva jetre
u bubregu	8,30 mg/100 g uzorka tkiva bubrega.

Uzrok smrti

Obdukcijom je utvrđen nalaz koji nije specifičan isključivo za ovu vrstu otrovanja. Kako nije utvrđen bilo koji drugi uzrok smrti, a okolnosti slučaja i toksikološka analiza upućuju na trovanje fenilbutazonom i aminofenazonom, to je opravdano kao uzrok smrti uzeti trovanje Reopin-G dražejama.



Sl. 1. Tkivo jetre: hepatociti nabubreni, jezgre mjestimično blijede, a mjestimice nedostaju (strelica). Povećanje 200 x, bojenje H. E.



Sl. 2. Tkivo bubrega: kanalići suženi, epitel nabubren, u pojedinim kanalicićima zrnati detritus. Povećanje 400 x, bojenje H. E.

RASPRAVA

Iz povijesti bolesti može se zaključiti da je kod hospitalizirane djevojčice poduzeta intenzivna terapija, koja se prvenstveno svodila na rješavanje cijanoze i kontrole konvulzija (4). Međutim ne razabire se da li je kod djevojčice postojala anurija i da li je to na neki terapijski način riješeno.

Obdukcijски nalaz djevojčice pokazao je nespecifične promjene opće zastojne mnogokrvnosti, edem mozga i pluća te subendokardijalna točkasta krvarenja.

Histološki nalaz pokazao je punokrvnost svih organa, a uočene su i degenerativne promjene pojedinih stanica jetre (slika 1) i stanica pojedinih kanalića bubrega (slika 2), pa je ovaj nalaz u skladu s histološkom slikom koja je i inače prisutna kod otrovanja aminofenazonom i fenilbutazonom (4), ali i drugim otrovima.

Kemijsko-toksikološkom analizom u tkivu jetre i tkivu bubrega, krvi i urinu nađen je aminofenazon, dok je fenilbutazon nađen samo u tkivu jetre i bubrega.

Prema literaturnim podacima letalna doza aminofenazona za odraslog čovjeka iznosi 5—30 grama, koliko iznosi i za fenilbutazon (1, 2, 4, 5). U literaturi, međutim ne postoji podatak o letalnoj dozi preparata koji je kombinacija fenilbutazona i aminofenazona.

Kod osoba umrlih uslijed otrovanja samo fenilbutazonom u tjelesnim tekućinama i tkivima nađene su veće koncentracije od ovih utvrđenih kemijsko-toksikološkom analizom u slučaju otrovanja djevojčice (5), međutim u mnogim slučajevima smrtnog otrovanja djece fenilbutazon nije dokazan u analiziranom materijalu (13).

U nama dostupnoj literaturi nisu nađeni podaci o koncentracijama aminofenazona u tkivima i tjelesnim tekućinama osoba umrlih uslijed akutnog otrovanja aminofenazonom.

ZAKLJUČAK

Na osnovi dobivenih podataka o uzimanju dviju Reopin-G dražeja, histoloških nalaza i kemijsko-toksikološke analize utvrđeno je da je smrt djevojčice stare dvije godine bila posljedica otrovanja Reopin-G dražeja.

Smrt je nastupila više od 30 sati poslije uzimanja dviju Reopin-G dražeja (od 275 mg), unatoč poduzetoj intenzivnoj terapiji hospitaliziranog djeteta.

Literatura

1. Clarke, E. G. C.: Isolation and Identification of Drugs, The Pharmaceutical Press, London 1974, vol. 1, str. 185.
2. Tomić, D.: Farmakoterapija, Medicinska knjiga, Beograd—Zagreb, 1976, str. 100.
3. Stewart, C. P., Stolman, A.: Toxicology, Academic Press, New York and London, 1960, vol. 1, str. 108.
4. Dreisbach, R. H.: Handbook of Poisoning, Lange Medical Publications, California 1971, str. 256.
5. Clarke, E. G. C.: Isolation and Identification of Drugs, The Pharmaceutical Press, London, 1974, vol. 1, str. 492.
6. Stolman, A.: Progress in Chemical Toxicology, Academic Press, New York and London, vol. 2, str. 43.
7. Thienes, C. H., Haley, T. J.: Clinical Toxicology, Lea and Febiger, Philadelphia, 1972, str. 81.
8. Kovačić, K.: Registar osnovnih podataka farmako-informatike, Sekcija za ljekarne, Zagreb, Kartoteka I—II/1980.
9. Clarke, E. G. C.: Isolation and Identification of Drugs, The Pharmaceutical Press, London, 1974, vol. 1, str. 22.
10. Sunshine, I.: Am. J. Clin. Pathol., 40 (1963) 576.
11. Zweig, G., Sherma, J.: CRC Handbook Series in Chromatography, CRC Press, Inc., Florida, 1978, vol. 2, str. 135.
12. Clarke, E. G. C.: Isolation and Identification of Drugs, The Pharmaceutical Press, London, 1974, vol. 1, str. 801.
13. Curry, A.: Poison Detection in Human Organs, Charles C. Thomas Publisher, Illinois, 1969, str. 174.

Summary

DEATH POISONING WITH REOPIN OF A TWO-YEAR OLD GIRL

A two-year-old girl, according to her grandmother, swallowed two Reopin-G tablets. After seven hours she was hospitalized, but although an intensive therapy was applied, the child died 30 hours after poisoning, because of failure of vital centres.

At autopsy, histological examination showed non-specific changes of parenchymal organs. Chemical-toxicological analysis demonstrated the presence of aminophenazone in the liver and renal tissue, and in blood and urine. Phenylbutazone was found only in the liver and renal tissue.

*Institute for Forensic Medicine
and Criminology, Medical
Faculty, University of Zagreb and
»Dr Josip Kajfeš«, General Hospital,
Department for Pathology and Cytology,
Zagreb*

*Received for publication
November 6, 1984*